



MEDISAN

ISSN: 1029-3019

Centro Provincial de Ciencias Médicas

Rodríguez Montero, Pedra; Toledo Rodríguez, Yunia; Álvarez Yero, Santos  
Carcinoma epidermoide de conjuntiva con invasión local  
MEDISAN, vol. 23, núm. 5, 2019, Septiembre-Octubre, pp. 958-966  
Centro Provincial de Ciencias Médicas

Disponible en: <https://www.redalyc.org/articulo.oa?id=368461459014>

- ▶ Cómo citar el artículo
- ▶ Número completo
- ▶ Más información del artículo
- ▶ Página de la revista en [redalyc.org](http://redalyc.org)



Sistema de Información Científica Redalyc

Red de Revistas Científicas de América Latina y el Caribe, España y Portugal  
Proyecto académico sin fines de lucro, desarrollado bajo la iniciativa de acceso  
abierto

## **Carcinoma epidermoide de conjuntiva con invasión local**

Squamous cell carcinoma of conjunctive with local invasion

Dra. Pedra Rodríguez Montero<sup>1\*</sup> <https://orcid.org/0000-0001-7564-1783>

Dra. Yunia Toledo Rodríguez<sup>1</sup> <https://orcid.org/0000-0002-4041-7498>

Dr. Santos Álvarez Yero<sup>1</sup> <https://orcid.org/0000-0003-0321-7232>

<sup>1</sup>Hospital Provincial Universitario Camilo Cienfuegos Gorriarán. Sancti Spíritus, Cuba.

\*Autor para la correspondencia. Correo electrónico: [pedrarodriguez@infomed.sld.cu](mailto:pedrarodriguez@infomed.sld.cu)

### **RESUMEN**

Se presenta el caso clínico de una paciente de 62 años de edad, mestiza, de procedencia rural, quien había sido atendida 3 años atrás en consulta de oftalmología por un tumor de conjuntiva en el ojo izquierdo. Asistió nuevamente a consulta por dicha razón, pero esta vez además existía sangrado profuso y daño grave de las estructuras oculares. Se le realizaron varios exámenes, entre ellos rayos X de órbita, ecografía ocular, tomografías de órbita (con contraste) y cráneo, así como biopsia de la lesión exofítica y estudio inmunohistoquímico. El diagnóstico histológico definitivo fue carcinoma epidermoide de conjuntiva, por lo que se decidió realizar exéresis orbitaria, cirugía plástica reconstructiva y, posteriormente, radioterapia y quimioterapia. La paciente evolucionó favorablemente y fue controlada la diseminación de la neoplasia maligna, lo que además pudo evitarse si la atención médica inicial hubiese sido oportuna.

**Palabras clave:** neoplasias de la conjuntiva; carcinoma epidermoide; invasividad neoplásica; exéresis orbitaria.

## **ABSTRACT**

The case report of a 62 years mestiza patient of rural origin is presented, who had been assisted 3 years ago in the ophthalmology service due to a tumor of conjunctive in the left eye. She went again to the service for this reason, but this time it also existed profuse bleeding and serious damage of the ocular structures. Several exams were carried out, among them orbit X rays, ocular echography, orbit and skull tomographies (with contrast), as well as biopsy of the exofitic lesion and immunohistochemical study. The definitive histologic diagnosis was squamous cell carcinoma of conjunctive, reason why it was decided to carry out orbit exeresis, reconstructive cosmetic surgery and, later on, radiotherapy and chemotherapy. The patient had a favorable clinical course and the dissemination of the malignancies was controlled, what could also be avoided if initial medical care might have been opportune.

**Key words:** conjunctive neoplasms; squamous cell carcinoma; neoplasm invasiveness; orbit exeresis.

Recibido: 22/02/2019

Aprobado: 19/07/2019

## **Introducción**

El carcinoma epidermoide de la conjuntiva es el tumor maligno más frecuente de la superficie ocular. En general resulta de baja incidencia y el tratamiento en etapas iniciales es muy conservador, aunque por su naturaleza puede invadir el globo ocular, la órbita, las regiones vecinas y los órganos distantes; de ahí la importancia de establecer un diagnóstico precoz y un tratamiento adecuado.

Constituye una enfermedad rara, con una incidencia de 0,13 a 1,9 por 100 000 habitantes, y afecta principalmente a individuos entre los 50 y 75 años, con predominio en el sexo masculino. Se ha notificado que es más frecuente en zonas cercanas al ecuador y en África, donde existe una alta exposición solar, que se considera como el principal

factor de riesgo. La presencia de lesiones cutáneas actínicas, como la queratosis solar y el carcinoma escamoso de piel, han sido asociados también a la neoplasia. Asimismo, se han relacionado otros factores como el virus del papiloma humano, los tipos 16 y 18, el virus de la inmunodeficiencia humana (VIH), la exposición a derivados del petróleo, aceites industriales y el tabaco.<sup>(1,2)</sup>

Si bien la importancia del virus del papiloma humano en la patofisiología del tumor es incierta, se ha señalado una asociación entre el tipo 16 del virus y la displasia conjuntival bilateral y en hasta 77 % de los casos se ha tenido evidencia inmunohistoquímica de la infección viral.<sup>(2)</sup>

En cuanto a la inmunodeficiencia, se ha estimado que el riesgo de padecer neoplasias epiteliales malignas en la conjuntiva aumenta 13 veces en pacientes con síndrome de inmunodeficiencia adquirida. Al respecto, Kabra y Khaitan,<sup>(3)</sup> en un análisis comparativo, demostraron que los pacientes con VIH presentan una evolución más invasiva de la neoplasia, con una tendencia mayor en edades menores, lo que sugiere que en pacientes jóvenes con neoplasias oculares de presentación más maligna debería tenerse en cuenta la posible existencia del virus de la inmunodeficiencia humana si no se ha detectado.<sup>(4)</sup>

Este tumor maligno aparece clínicamente como una lesión exofítica, sésil o pedunculada, gelatinosa, que puede dañar cualquier zona del globo ocular, con vasos superficiales que suelen afectar la región interpalpebral cerca del limbo esclerocorneal. Puede confundirse con lesiones benignas, lo que retarda su diagnóstico y tratamiento, por lo que la sospecha y el estudio histopatológico son fundamentales. El tratamiento depende de la extensión y puede emplearse desde la quimioterapia tópica hasta la evisceración orbitaria.<sup>(5,6)</sup>

Con este artículo se persiguió mostrar la importancia del diagnóstico precoz y el tratamiento médico oportuno en personas afectadas por carcinoma epidermoide de conjuntiva, pues en la paciente de este estudio se efectuó tardíamente la intervención quirúrgica y ya existía gran daño intraocular.

## Caso clínico

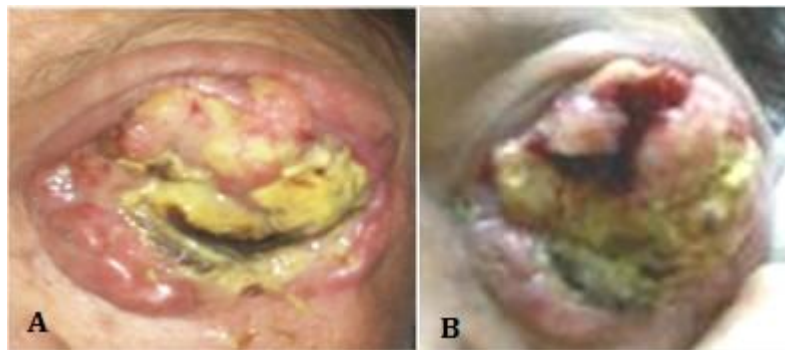
Se describe el caso clínico de una paciente de 62 años de edad, de piel mestiza y procedencia rural, quien acudió a consulta de Oftalmología del Centro de Diagnóstico Integral Santa Rosalía del municipio de Maracaibo, en el Estado Zulia, República Bolivariana de Venezuela, por presentar un aumento de volumen en el ojo izquierdo, de tipo irregular, que sobresalía de la hendidura palpebral, concomitante con la pérdida total de la visión en ese ojo y sangrado profuso.

Al efectuar el interrogatorio, la paciente refirió que la entidad clínica había comenzado a manifestarse 3 años antes y que, al asistir a consulta, se le había diagnosticado un tumor de conjuntiva en el ojo izquierdo, que era de pequeño tamaño en esa época y no afectaba la visión, pero al no ser tratada oportunamente, la lesión creció en gran magnitud, aunque su crecimiento había sido lento en un período de 3 años.

Como antecedente patológico personal se registró hipertensión arterial controlada.

## Examen oftalmológico

Se obtuvo una agudeza visual en el ojo derecho de 20/30 y en el ojo izquierdo nula. Con el tonómetro de Goldman, la tensión ocular del ojo derecho fue de 18 mm de Hg y la del izquierdo no se pudo precisar por el precario estado ocular. En cuanto a los anexos, en el ojo derecho su estado era normal, mientras que en el ojo izquierdo solo se observaba una masa tumoral grande mamelonada, que ocupaba la órbita y envolvía los párpados, concomitante con sangrado. No se podía precisar estructura alguna del globo ocular (fig. 1 A-B).



**Fig. 1 A-B.** Masa tumoral intraocular en el ojo izquierdo con crecimiento exofítico y bordes irregulares

El segmento anterior derecho fue normal y el del ojo izquierdo poseía las características descritas anteriormente.

Se realizaron las pruebas oftalmológicas de rutina, a saber:

- Medio: El ojo derecho era transparente. En el ojo izquierdo era imposible definir las estructuras.
- Fondo de ojo: El ojo derecho estaba normal; el ojo izquierdo prácticamente no existía.
- Motilidad ocular: El ojo derecho no presentaba limitaciones. El ojo izquierdo tenía una masa tumoral fija que impedía explorar los movimientos oculares.

Los exámenes complementarios mostraron valores dentro de los parámetros normales, excepto la eritrosedimentación, cuyo resultado fue de 140 mm/h.

Posteriormente la paciente fue remitida al Servicio de Oncooftalmología del Hospital Coromoto, donde se continuó la atención médica adecuada y se le realizaron estudios pertinentes, que se relatan a continuación.

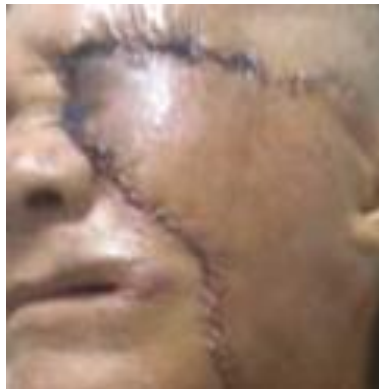### **Estudios imagenológicos**

- Rayos X de la órbita izquierda: Imagen radiopaca de naturaleza sólida que rebasa los 4 cm, asimétrica en relación con la órbita derecha.
- Ecografía ocular: Masa tumoral que ocupa toda la cavidad orbitaria izquierda de aproximadamente 4 cm.
- Tomografía con contraste de la órbita izquierda: Se demostró la presencia de una imagen hiperdensa con extensión intraorbitaria y destrucción del contenido ocular, sin producir daño óseo.
- Tomografía de cráneo: No se observaron metástasis.

También se efectuó biopsia del tejido tumoral para realizar el examen histológico, el cual mostró elementos compatibles con carcinoma epidermoide; en tanto, las pruebas

inmunohistoquímicas, con positividad de citoqueratinas, confirmaron la naturaleza epitelial de este tumor.

Al concluir las investigaciones, se decidió realizar tratamiento quirúrgico (fig. 2): exéresis de la órbita y cirugía estética reconstructiva (injerto de piel en la hemicara izquierda), y luego aplicar radioterapia y quimioterapia.



**Fig. 2.** Período posoperatorio

La paciente evolucionó sin complicaciones inmediatas y se continuó un seguimiento médico estricto por parte del Departamento de Oncología.

## **Comentarios**

En este caso clínico el diagnóstico de carcinoma epidermoide de conjuntiva fue confirmado en el Departamento de Anatomía Patológica del Hospital.

Al respecto, los diagnósticos diferenciales son varios y deben efectuarse en los siguientes casos: 1) tumores epiteliales benignos (papiloma escamoso e hiperplasia pseudoepiteliomatosa), 2) tumores epiteliales precancerosos (queratosis actínica y neoplasias intraepiteliales), 3) otros tumores epiteliales malignos (carcinoma mucoepidermoide), 4) tumores melanocíticos benignos (nevus congénito o adquirido, melanocitosis ocular y melanosis adquirida secundaria), 5) tumores melanocíticos precancerosos (nevus con atipia y melanosis adquirida primaria), 6) melanoma

conjuntival y 7) otros tumores de los tejidos blandos y anexos (carúncula, hemangioma y linfangioma, sarcoma de Kaposi, entre otros).<sup>(6)</sup>

La invasión intraocular es infrecuente, solo se presenta entre 2 y 11 % de los casos. Las variantes fusiformes y mucoepidermoides suelen ser más malignas y con tendencia a la penetración intraocular, como se evidenció en este caso. La variante adenoidea es más invasiva aún, con diseminación intraocular y metástasis linfonodal y a distancia. Morfológicamente es importante realizar el diagnóstico diferencial con el carcinoma sebáceo y, de ser necesario, se deben usar técnicas inmunohistoquímicas: BRST-1 o BER-EP4, las cuales dan positivo si es carcinoma sebáceo y negativo en el carcinoma escamoso.<sup>(7,8,9)</sup> La pigmentación en la lesión sugiere la presencia de un melanoma, lo que fue descartado en la paciente de este caso.

La enfermedad metastásica a distancia es rara (1 %), pero puede afectar los linfonodos regionales (preauriculares, submandibulares y cervicales).<sup>(7)</sup> La paciente de este estudio no presentó metástasis alguna.

El tratamiento depende de la extensión de la enfermedad al ser diagnosticada. Existe una amplia gama de alternativas terapéuticas,<sup>(5,7,10)</sup> pero la escisión quirúrgica es la de elección en pacientes con lesiones precoces y su éxito depende del daño en los márgenes, pues se recomienda un margen quirúrgico de 2 a 3 mm. La recurrencia con márgenes libres de la entidad es de 5 a 15 %, pero resulta de 50 a 60 % si se encuentran afectados. Por otra parte, en la crioterapia se utiliza óxido nitroso y nitrógeno líquido para la destrucción de células tumorales y tejido normal adyacente. Su uso combinado con el procedimiento quirúrgico logra disminuir las recurrencias entre 0 y 12,3 %. Cuando la córnea o la esclera están dañadas, se recomienda la queratectomía o esclerectomía laminar profunda.<sup>(7)</sup>

Si existe invasión intraocular, el tratamiento será la enucleación, que consiste en la resección del globo ocular separándolo del contenido orbitario (músculos y grasa periorcular) y removiéndolo de la órbita luego de seccionar el nervio óptico. Durante la intervención es importante evitar la manipulación del tumor, se debe mantener la integridad de este, así como una hemostasia rigurosa; todo ello para disminuir los riesgos de diseminación intraoperatoria. En los pacientes con invasión de la órbita el tratamiento es la evisceración orbitaria, que resulta un procedimiento radical, aunque

desfigura psicológica y anatómicamente; este consiste en la extracción del contenido de la órbita, incluida la periórbita, y se indica en pacientes con afecciones malignas que representen una amenaza para la vida, o ante condiciones implacablemente progresivas, que provengan de la órbita, los senos paranasales o la piel periorcular, si no existe respuesta al efectuar otros tratamientos.<sup>(10)</sup>

La quimioterapia tópica con mitomicina C, 5-fluorouracilo e interferón alfa 2b ha sido utilizada como tratamiento primario en personas afectadas por displasia y carcinoma *in situ*, mientras que la radioterapia se ha indicado usualmente como adyuvante o paliativa, o como alternativa a la cirugía.<sup>(8,9)</sup>

A la paciente de este estudio se le realizó exéresis orbitaria e injerto de piel en la hemicara izquierda; además, se le aplicó radioterapia, con lo cual se logró controlar la enfermedad hasta la fecha.

El pronóstico del carcinoma epidermoide de conjuntiva depende de la etapa clínica en que se realiza su diagnóstico y de la variedad histológica, que es uno de los factores que debe tenerse en cuenta en la evolución. Hoy día en los estadios iniciales la terapéutica más utilizada continúa siendo la quirúrgica, con radioterapia o crioterapia adyuvante; mientras que la quimioterapia y la operación radical suelen emplearse como alternativas en etapas avanzadas. En las instituciones oncológicas se realiza tratamiento quirúrgico combinado con radioterapia superficial, lo que ha mostrado respuestas favorables y muy pocas complicaciones; además, retarda la aparición de recidivas tumorales.<sup>(7,10)</sup>

## Referencias bibliográficas

1. Coroi MC, Roşca E, Muşiu G, Coroi T. Squamous carcinoma of the conjunctiva. Rom J Morphol Embryol. 2011 [citado 20/12/2018];52(1 Suppl):513-5. Disponible en: <http://www.rjme.ro/RJME/resources/files/521111513515.pdf>
2. Tunc M, Char DH, Crawford B, Miller T. Intraepithelial and invasive squamous cell carcinoma of the conjunctiva: analysis of 60 cases. Br J Ophthalmol. 1999 [citado 20/12/2018];83(1):98-103. Disponible en: <https://www.ncbi.nlm.nih.gov/pmc/articles/PMC1722787/pdf/v083p00098.pdf>

3. Kabra RC, Khaitan IA. Comparative Analysis of Clinical Factors Associated with Ocular Surface Squamous Neoplasia in HIV Infected and Non HIV Patients. J Clin Diagn Res. 2015 [citado 20/12/2018];9(5). Disponible en: <https://www.ncbi.nlm.nih.gov/pmc/articles/PMC4484096/pdf/jcdr-9-NC01.pdf>
4. Ma IH, Hu FR, Wang IJ, Chen WL, Hsu YJ, Chu HS, et al. Clinicopathologic correlation of ocular surface squamous neoplasia from a university hospital in North Taiwan 1994 to 2014. J Formos Med Assoc. 2018;118(4):776-82.
5. Meel R, Dhiman R, Vanathi M, Pushker N, Tandon R, Devi S. Clinicodemographic profile and treatment outcome in patients of ocular surface squamous neoplasia. Indian J Ophthalmol. 2017 [citado 20/12/2018];65(10):936-41. Disponible en: <https://www.ncbi.nlm.nih.gov/pmc/articles/PMC5678328/>
6. Zhang Y, Dubovy S, Karp CL. Ocular Surface Squamous Neoplasia Hiding in Primary Acquired Melanosis. JAMA Ophthalmol. 2019;137(4):461-2.
7. González Pérez M, González Gámez S, Suárez Arias M. Carcinoma epidermoide de conjuntiva en un adulto mayor. MEDISAN. 2016 [citado 27/03/2018];20(11):2362-6. Disponible en: [http://scielo.sld.cu/scielo.php?script=sci\\_arttext&pid=S1029-30192016001100005](http://scielo.sld.cu/scielo.php?script=sci_arttext&pid=S1029-30192016001100005)
8. Ali MJ, Pujari A, Dave TV, Kaliki S, Naik MN. Clinicopathological profile of orbital exenteration: 14 years of experience from a tertiary eye care center in South India. Int Ophthalmol. 2016;36(2):253-8.
9. Audivert Hung Y, García Gali MJ, Duperet Carvajal D, Ortiz Silveira M, Audivert Hung Cossett T. Diagnóstico clínico e histopatológico de los tumores de los anexos oculares. MEDISAN. 2014 [citado 27/03/2018];18(4):544-50. Disponible en: [http://scielo.sld.cu/scielo.php?script=sci\\_arttext&pid=S1029-30192014000400012](http://scielo.sld.cu/scielo.php?script=sci_arttext&pid=S1029-30192014000400012)
10. Arend N, Decker C, Messmer EM, Kampik A, Hintschich C. Invasive squamous cell carcinoma of the conjunctiva. Ophthalmologe. 2013 [citado 20/01/2019];110(1):57-60. Disponible en: <https://link.springer.com/article/10.1007%2Fs00347-012-2578-z>

