

Síndrome retroviral agudo manifestado como encefalitis y ataxia cerebelosa: reporte de caso y revisión de la literatura

Acute retroviral syndrome presenting as encephalitis and cerebellar ataxia: case report and literature review

Joseph Daniel Cabrera Galoc

Universidad Peruana Cayetano Heredia, Facultad de Medicina Alberto Hurtado, Perú

 <https://orcid.org/0009-0008-7794-7645>

Lyan Chang Sedano

Universidad Peruana Cayetano Heredia, Facultad de Medicina Alberto Hurtado, Perú

 <https://orcid.org/0009-0004-5482-5144>

Renzo Antonino Moreno Macedo

Universidad Peruana Cayetano Heredia, Facultad de Medicina Alberto Hurtado., Perú


Clínica Anglo Americana, Perú

 <https://orcid.org/0009-0007-5323-1696>

Cristhian Pedro Resurrección Delgado

Clínica Anglo Americana, Perú

Universidad Ricardo Palma, Instituto de Investigaciones en Ciencias Biomédicas (INICIB), Perú

 <https://orcid.org/0000-0001-9649-2369>

Jimmy Palacios-García

Universidad Peruana Cayetano Heredia, Facultad de Medicina Alberto Hurtado, Perú

Clínica Anglo Americana., Perú

 <https://orcid.org/0000-0001-9158-3448>

Recepción: 29 Enero 2024
Aprobación: 27 Marzo 2024



Acceso abierto diamante

Resumen

El síndrome retroviral agudo (SRA) es uno de los escenarios clínicos posibles en los estadios tempranos de la infección por VIH, con presentaciones variables caracterizadas por alta carga viral y manifestaciones sintomáticas inespecíficas. Se describe el caso de un paciente varón de 21 años que presentó encefalitis aguda y ataxia cerebelosa, en cuyo estudio se diagnosticó infección por VIH y se identificó el cuadro de SRA.

Palabras clave: síndrome retroviral agudo, encefalitis infecciosa, ataxia cerebelosa, virus de inmunodeficiencia humana.

Abstract

Acute retroviral syndrome (ARS) is one of the possible clinical configurations in the early stages of HIV infection, with varying presentations, characterized by high viral copies and nonspecific symptoms. We describe the case of a 21-year-old man who presented an acute onset encephalitis and cerebellar ataxia which led to the diagnosis of HIV infection and the identification of ARS.

Keywords: acute retroviral syndrome, encephalopathy, cerebellar ataxia, Human Immunodeficiency Virus.

INTRODUCCIÓN

El síndrome retroviral agudo (SRA) posee una amplia gama de manifestaciones clínicas. Las manifestaciones neurológicas de la infección aguda por VIH son variables (1), entre las cuales la encefalitis y la afectación cerebelosa constituyen presentaciones inusuales. La encefalitis aguda por VIH puede tener un desenlace fatal (2); por otro lado, se ha descrito una buena recuperación en los pocos casos reportados de afectación cerebelosa en SRA (3).

En este reporte de caso se presenta un paciente con encefalitis y afectación cerebelosa asociada con infección aguda por VIH en forma de SRA.

CASO CLÍNICO

Paciente masculino de 21 años, peruano, con historia de sífilis latente un año antes del ingreso, trastorno del espectro autista y disfasia mixta. Acudió con un tiempo de enfermedad de 7 días, caracterizado por fiebre, mareos, empeoramiento del habla, odinofagia y malestar general. Un día previo al ingreso refirió mareos intensos y vómitos. El paciente negó síntomas motores o sensoriales. Fue ingresado para estudio neurológico adicional. Su historia clínica social no fue contribuyente. Adicionalmente, durante el tratamiento de la sífilis, se descartaron otras infecciones de transmisión sexual, incluyendo VIH y HTLV.

Al ingreso, el paciente se encontraba en condición estable, tenía signos vitales normales, a pesar de manifestar somnolencia. El examen neurológico mostró temblor distal en los miembros superiores y función sensitiva conservada. La evaluación de los nervios craneales no evidenció alteración. La prueba de impulso cefálico fue negativa, pero tuvo un test de *skew* compatible con vértigo central. Al evaluarse la coordinación, se demostró que las pruebas dedo-nariz y talón-rodilla estaban alteradas bilateralmente; asimismo, se encontró disartria cerebelosa. La marcha no pudo ser evaluada debido a los mareos persistentes.

Por la presentación clínica, el caso fue abordado como una encefalitis con probable afectación cerebelosa. Dentro del diagnóstico diferencial se consideraron causas infecciosas y no infecciosas, tales como alteraciones vasculares. Se realizó un hemograma completo, bioquímica y electrolitos en sangre, así como pruebas virales y autoinmunes adicionales. El paciente tuvo pruebas toxicológicas negativas.

Los resultados se muestran en la siguiente tabla:

Tabla 1
Laboratorios iniciales del paciente en sangre

Hemograma		Bioquímica	
Hb	12,9 g/dL	Creatinina	0,73 mg/dL
Hct	39,6 %	Glucosa	97,1 mg/dL
Leucocitos	4260/mm ³	TGO	77,9 U/L
Neutrófilos	0/mm ³	TGP	111,0 U/L
Eosinófilos	43/mm ³	Urea	26,6 mg/dL
Monocitos	383/mm ³	Proteína C reactiva	0,76 mg/dL
Linfocitos	809/mm ³	Creatina kinasa	67,0 U/L
Plaquetas	183 000/mm ³		
Panel viral y autoinmune		Electrolitos	
VDRL	Reactivo 2 diluciones	Na ⁺	0,73 mg/dL
Test rápido de VIH I y II	Reactivo	K ⁺	97,1 mg/dL
ANCA C	0,2 U/mL (negativo)	Cl ⁻	77,9 U/L
ANCA P	0,1 U/mL (negativo)		

Las imágenes del sistema nervioso central (SNC) incluyeron una tomografía computarizada sin contraste, que luego se complementó con una resonancia magnética cerebral que incluía estudios vasculares. Ninguno de estos estudios mostró hallazgos significativos ni a nivel supratentorial ni en fosa posterior.

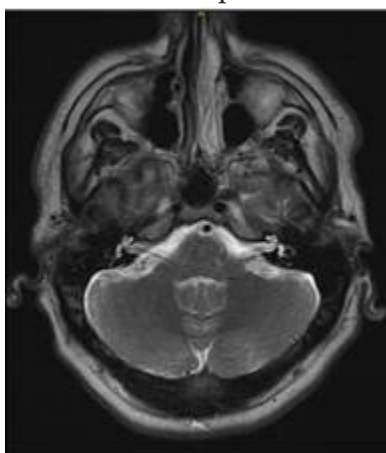


Figura 1. Resonancia magnética transversal de fosa posterior del paciente en fase T2, la cual no demuestra signos de inflamación aguda a nivel cerebeloso ni troncal.

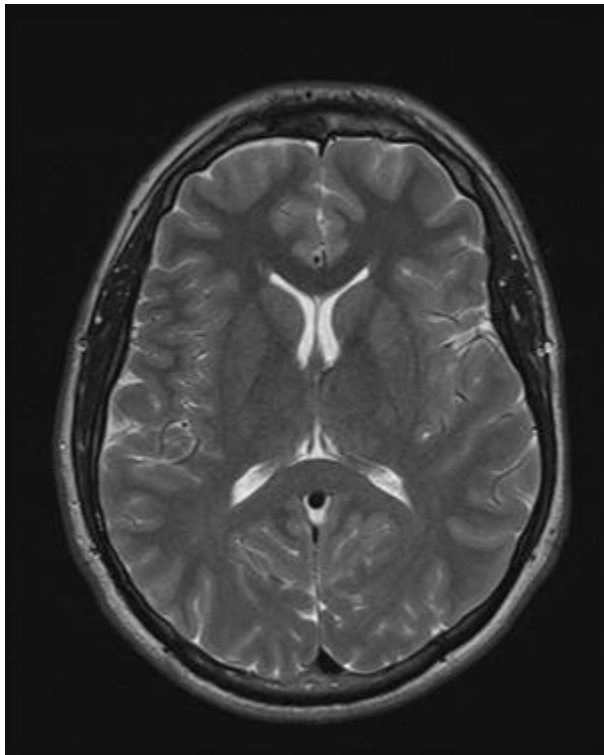


Figura 2. Resonancia magnética cerebral transversal a nivel de ganglios basales en fase T2, la cual no demuestra signos de inflamación aguda.

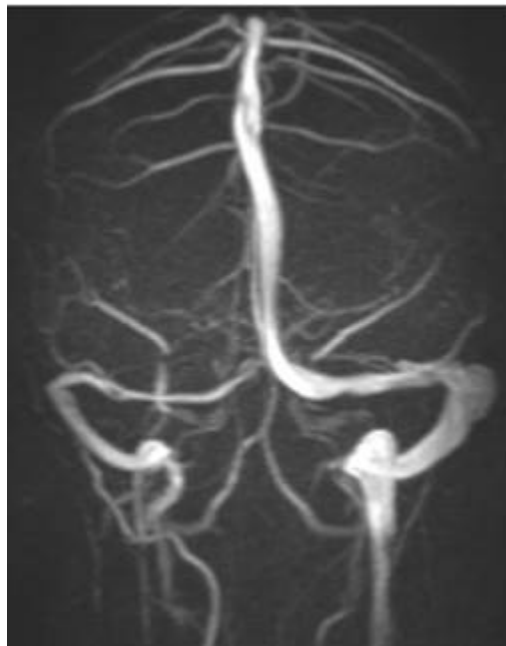


Figura 3. Angiografía cerebral sin alteraciones.

Durante el primer día de hospitalización, el paciente empeoró rápidamente, con recurrencia de vómitos y deterioro del nivel de consciencia. En este punto, el tratamiento empírico se amplió para cubrir las causas bacterianas y virales de meningitis y encefalitis, y se añadieron glucocorticoides y tratamiento sintomático. Se realizó una punción lumbar, y los resultados de las pruebas de líquido cefalorraquídeo (LCR) se muestran en la siguiente tabla:

Tabla 2.
Análisis de LCR del paciente

Cambios macroscópicos	
Presión de apertura	27 cmH ₂ O
Color	Cristal de roca
Aspecto	Transparente
Bioquímica	
Glucosa	52,9 mg/dL
Proteínas	112,9 mg/dL
Leucocitos	0/mm ³
Test microbiológicos y adicionales	
Tinta china	Negativo para estructuras compatibles con <i>Cryptococcus sp</i>
Tinción Gram	No se observan gérmenes
VDRL	No reactivo
ADA	5,00 U/L
Film Array panel meningitis/encefalitis	No fueron identificados ni virus ni bacterias
GeneXpert (R) MTB/RIF	MTB no detectado
Panel de anticuerpos neuronales	NMDA, AMPA 1/2, GABA, CASPR2, LGI1 < 1:2 (Negativos todos)
Cultivos para bacterias y hongos comunes	Todos los cultivos negativos

Asimismo, se realizó la carga viral para HIV que reveló 871 000 copias/mL.

DISCUSIÓN

La forma clásicamente descrita del SRA consiste en síntomas inespecíficos y manifestaciones del síndrome mononucleósico. Actualmente, se estima que ocurre SRA clínico en hasta 75 % de los pacientes con infección reciente por VIH (4).

Las formas atípicas del SRA abarcan un espectro amplio de cuadros clínicos, que pueden comprometer de alguna forma a la mayoría de los sistemas, o que cursan concomitantemente con infecciones oportunistas, tales como candidiasis o citomegalovirus, que son habitualmente más comunes conforme avanza la infección por VIH. Un estudio prospectivo del 2015 que se llevó a cabo en Suiza encontró que, de 290 pacientes VIH

positivos con SRA, el 30 % cursó con SRA atípicos, y los sistemas de órganos más frecuentemente comprometidos fueron el gastrointestinal y el nervioso (5).

Aunque el VIH penetra el SNC tempranamente, habitualmente no genera síntomas además de cefalea y fatiga. Además de esto, se conoce que la penetración en el SNC ocurre mucho más temprano cuando la infección por VIH ha sido por contacto con mucosas. La clínica neurológica en el SRA se atribuye a células CD4. infectadas por VIH, que cruzan la barrera hematoencefálica y llevan a la liberación de citoquinas proinflamatorias (1). Se ha encontrado que en el contexto de SRA con compromiso neurológico hay mayor cantidad de biomarcadores inflamatorios que en pacientes sin SRA (6). Se sabe además que, por sus características moleculares, el VIH puede persistir en los tejidos, que en el SNC provoca el desorden neurológico asociado a VIH (HAND, por sus siglas en inglés).

La incidencia de las manifestaciones neurológicas en la infección por VIH varía ampliamente, desde el 8 % al 60 % en varios estudios (1, 7). Esto puede deberse a las diferencias en tamaños de poblaciones y a las definiciones que cada estudio considera como manifestaciones neurológicas. En una revisión sistemática de 2020, se consideró la meningitis aséptica como el cuadro más común en SRA con clínica neurológica, hallándose 25 % de pacientes con SRA y síntomas neurológicos (1). Otras manifestaciones descritas incluyen neuropatías periféricas (incluyendo la neuropatía óptica), parálisis de nervios craneales y encefalitis.

El SRA con encefalitis es un cuadro raro. En 2012, se describió el caso de un paciente previamente sano que tuvo deterioro progresivo de la consciencia y en quien la presencia de candidiasis oral y plaquetopenia oscura llevó a evaluar VIH como etiología de encefalitis, el cual resultó como diagnóstico final (8). Este paciente mejoró su compromiso al iniciar terapia antirretroviral, a diferencia del paciente que hemos descrito en este caso, en quien el cuadro fue autolimitado.

Además de encefalitis, el paciente descrito en este caso cursó con clínica cerebelosa. Algunos signos de compromiso cerebeloso y extrapiramidal que se pueden encontrar en el SRA con clínica neurológica incluyen bradicinesia y temblores (1, 3). Al realizar la revisión de la literatura, la mayoría de estos cuadros se describen como crónicos o subagudos, no necesariamente en el contexto de SRA.

En 2018, Mishra et al. (9) reportaron el caso de un paciente varón de 18 años con ataxia cerebelosa que se desarrolló a lo largo de 3 meses, y finalmente se atribuyó exclusivamente a degeneración cerebelosa por VIH, diagnóstico poco común hecho por descarte; además, al momento del diagnóstico el paciente estaba ya en estadio SIDA. Un caso similar fue reportado por Agrawal et al. (3), pero en un varón de 40 años, cuya ataxia cerebelosa progresó a lo largo de 8 meses, cuando se estableció también el diagnóstico de degeneración cerebelosa por VIH en estadio SIDA. En ambos casos, a diferencia del caso que describimos, se manifestaron signos radiológicos de degeneración del SNC, al tratarse estos casos de cuadros más larvados, que ahora se consideran parte del espectro HAND. Además, el paciente que describimos no cumplía criterios de SIDA.

En pacientes con VIH, también pueden manifestarse síntomas extrapiramidales por infecciones oportunistas como el virus JC. En 2006, Shukla et al. (10) reportaron un caso de ataxia mioclónica como parte de leucoencefalopatía multifocal progresiva (LMP) en una paciente de 40 años con VIH. La neuroimagen es clave para definir casos de LMP, la cual ocurre en VIH con el avance de la infección por el virus JC. El caso que presentamos no tuvo alteraciones en neuroimagen, mucho menos alteraciones sugerentes de LMP.

El plan diagnóstico en la encefalitis aguda debe incluir pruebas en sangre para buscar signos de infección (hemograma, marcadores inflamatorios), pruebas básicas metabólicas, pruebas toxicológicas, pruebas de VIH, neuroimágenes, y, conforme corresponda, prueba de punción lumbar (11). En el caso presentado, los resultados del plan diagnóstico permitieron excluir trastornos metabólicos y tóxicos, así como meningitis (bacterial, criptocócica y tuberculosa), y encefalitis autoinmune. A través de las imágenes, se descartó compromiso inflamatorio o vascular extenso del SNC.

Se reveló en las pruebas el diagnóstico de VIH, con una carga viral de 871 000 copias/mL, consistente con SRA. La clínica neurológica se atribuye a una inflamación transitoria del SNC en el contexto del SRA (12). Se

inició tratamiento antirretroviral con tenofovir (300 mg)/lamivudina (300 mg)/dolutegravir (50 mg). Durante el seguimiento del paciente, la evolución clínica fue favorable sin secuelas neurológicas.

CONCLUSIONES

De forma atípica, el SRA puede cursar con clínica neurológica que puede abarcar desde meningoencefalitis franca hasta únicamente hallazgos discretos en el examen físico. El caso presentado resalta la necesidad de la evaluación y plan diagnóstico completo ante los casos de encefalitis aguda en pacientes con factores de riesgo para infección por VIH.

REFERENCIAS

1. Holroyd KB, Vishnevetsky A, Srinivasan M, Saylor D. Neurologic complications of acute HIV infection. *Curr Treat Options Infect Dis* [Internet]. 2020; 12(3): 227-242. Disponible en: <https://doi.org/10.1007/s40506-020-00228-3>
2. Lee EJ, Kim YH, Lee JY, Sunwoo JS, Park SY, Kim TH. Acute HIV-1 infection presenting with fulminant encephalopathy. *Int J STD AIDS* [Internet]. 2017; 28(10): 1041-1044. Disponible en: <https://doi.org/10.1177/0956462417693734>
3. Agrawal RP, Jain A, Chahar C, Sirohi P, Meel JK, Mathur G. HIV presenting as cerebellar ataxia. *J Assoc Physicians India* [Internet]. 2015; 63(6): 75-77. Disponible en: <https://pubmed.ncbi.nlm.nih.gov/26710408/>
4. Hevey M, Presti R, Reno H. Sexually transmitted infections, human immunodeficiency virus, and acquired immunodeficiency syndrome. En: Crees Z, Fritz C, Heudebert A, Noé J, Rengarajan A, Wang X, editores. *The Washington Manual of Medical Therapeutics*. 36. ed. Philadelphia: Wolters Kluwer Health; 2019. pp. 544-572.
5. Braun DL, Kouyos RD, Balmer B, Grube C, Weber R, Günthard HF. Frequency and spectrum of unexpected clinical manifestations of primary HIV-1 infection. *Clin Infect Dis* [Internet]. 2015; 61(6): 1013-1021. Disponible en: <https://doi.org/10.1093/cid/civ398>
6. Crowell TA, Colby DJ, Pinyakorn S, Fletcher JLK, Kroon E, Schuetz A, et al. Acute retroviral syndrome is associated with high viral burden, CD4 depletion, and immune activation in systemic and tissue compartments. *Clin Infect Dis* [Internet]. 2018; 66(10): 1540-1549. Disponible en: <https://doi.org/10.1093/cid/cix1063>
7. Brew BJ, Garber JY. Neurologic sequelae of primary HIV infection. *Handb Clin Neurol* [Internet]. 2018; 152: 65-74. Disponible en: <https://doi.org/10.1016/b978-0-444-63849-6.00006-2>
8. Nzwalo H, Añón RP, Águas MJ. Acute encephalitis as initial presentation of primary HIV infection. *BMJ Case Rep* [Internet]. 2012; 2012: bcr0320125970. Disponible en: <https://doi.org/10.1136/bcr.03.2012.5970>
9. Mishra AK, Anand R, Gupta KK. HIV presenting as cerebellar ataxia. *J Ad Med* [Internet]. 2017; 6(2): 43-45. Disponible en: <http://dx.doi.org/10.5958/2319-4324.2017.00008.6>
10. Shukla R, Desai P, Mehta H, Bajpai V. Myoclonic ataxia as presenting manifestation of HIV infection. *Ann Neurosci* [Internet]. 2006; 13(4). Disponible en: <http://annalsofneurosciences.org/journal/index.php/annal/rt/printerFriendly/158/352>
11. Reddy P, Culpepper K. Inpatient management of encephalopathy. *Cureus* [Internet]. 2022; 14(2): e22102. Disponible en: <https://doi.org/10.7759/cureus.22102>
12. Meyer AC, Njamnshi AK, Gisslen M, Price RW. Neuroimmunology of CNS HIV infection: a narrative review. *Front Neurol* [Internet]. 2022; 13: 843801. Disponible en: <https://doi.org/10.3389/fneur.2022.843801>

Notas

Conflicto de intereses:

Los autores declaran no tener conflicto de intereses.

Financiamiento:

Autofinanciado.

Aprobación de ética:

El presente reporte de caso contó con la aprobación del Comité Institucional de Ética en Investigación de la Clínica Anglo Americana.

Agradecimientos:

A los doctores Resurrección y Palacios por su apoyo y enseñanzas durante las experiencias clínicas compartidas, y a la Clínica Anglo Americana por ser parte de nuestra formación.

Contribución de autoría:

Todos los autores contribuyeron con la elaboración y revisión del manuscrito.



Disponible en:

<https://www.redalyc.org/articulo.oa?id=372078480007>

Cómo citar el artículo

Número completo

Más información del artículo

Página de la revista en redalyc.org

Sistema de Información Científica Redalyc
Red de revistas científicas de Acceso Abierto diamante
Infraestructura abierta no comercial propiedad de la
academia

Joseph Daniel Cabrera Galoc, Lyan Chang Sedano,
Renzo Antonino Moreno Macedo,
Cristhian Pedro Resurrección Delgado,
Jimmy Palacios-García

**Síndrome retroviral agudo manifestado como encefalitis
y ataxia cerebelosa: reporte de caso y revisión de la
literatura**

**Acute retroviral syndrome presenting as encephalitis and
cerebellar ataxia: case report and literature review**

Revista de Neuro-Psiquiatría
vol. 87, núm. 1, p. 68 - 72, 2024
Universidad Peruana Cayetano Heredia, Perú
revista.neuro.psiquiatria@oficinas-upch.pe

ISSN: 0034-8597

ISSN-E: 1609-7394

DOI: <https://doi.org/10.20453/rnp.v87i1.5231>



CC BY 4.0 LEGAL CODE

Licencia Creative Commons Atribución 4.0 Internacional.