

Lepra lepromatosa multibacilar en un paciente procedente de una región no endémica de la Amazonía del Perú

Multibacilar lepromatous leprosy multibacillary in a patient from a non-endemic area of the Peruvian Amazon

Marco A. Castañeda Reyna

Hospital Nacional Dos de Mayo, Perú


Universidad Nacional Mayor de San Marcos, Perú

 <https://orcid.org/0009-0008-7815-0486>

José Cabanillas Lapa

Universidad Nacional Mayor de San Marco, Perú

Hospital Nacional Dos de Mayo, Perú

 <https://orcid.org/0000-0003-2356-9358>

Recepción: 17 Octubre 2024
Aprobación: 09 Febrero 2025



Acceso abierto diamante

Resumen

Se presenta el caso de un paciente varón de 63 años, natural de Tocache, caserío del departamento de San Martín, Perú. Su enfermedad comenzó hace cinco años con eritema en la conjuntiva de ambos ojos. Esta molestia fue seguida de secreción nasal, lesiones dérmicas que producen una deformidad progresiva de la nariz, así como una descamación de la piel y anestesia en los dedos de las manos y en los pies. En el examen neurológico se evidenció anestesia en manos y pies. Los exámenes auxiliares revelaron anemia normocítica, leucopenia, eosinofilia y linfopenia. Hubo, además, presencia en heces de *Strongyloides stercoralis* y *Ascaris lumbricoides*. La radiografía de senos paranasales mostró signos de sinusitis, pólipos y queratitis. La electromiografía evidenció polineuropatía axonal sensitiva sin compromiso motor. Las biopsias del nervio sural y de la musculatura afectada fueron positivas para identificar al bacilo ácido-alcohol resistente.

Palabras clave: lepra, Amazonía, neuropatía.

Abstract

A 63-year-old male patient from Tocache, a hamlet in the Department of San Martín, Perú. He began his illness 5 years prior to presentation, with conjunctival erythema in both eyes. This was followed by nasal secretion, skin lesions producing nasal deformity, as well as skin exfoliation and anesthesia of the fingers and feet. On the neurological examination, there was anesthesia involving hands and feet. Laboratory work revealed normocytic anemia, leukopenia, eosinophilia, and lymphopenia. There was presence of fecal *Strongyloides stercoralis* and *Ascaris lumbricoides*. Sinus X-ray revealed sinusitis, polyps, and keratitis. The electromyography was compatible with a sensory axonal polyneuropathy without motor involvement. Biopsies of the sural nerve and the affected musculature were performed, and positive acid-fast bacilli were identified.

Keywords: lepra, Amazon, neuropathy.

INTRODUCCIÓN

La enfermedad de Hansen o lepra es una afección granulomatosa crónica que afecta fundamentalmente a la piel y los nervios periféricos, causada por un bacilo intracelular denominado *Mycobacterium leprae*. Su comportamiento clínico depende del estado inmunológico del paciente en el momento de la infección o durante su desarrollo. El mecanismo de transmisión se cree que es por vía respiratoria, pero se requiere una exposición a portadores de la enfermedad de manera frecuente y prolongada (1). La lepra tiene un poder de contagio bajo, de allí el período de latencia prolongado hasta hacerse sintomática, de tres a cinco años. Se han reportado casos de lepra tuberculoide asociados a tatuajes, principalmente en la India (2), y la transmisión vertical de madre a hijo igualmente (3).

Las manifestaciones clínicas de la lepra lepromatosa se resumen en compromiso oftalmológico, dermatológico y del sistema nervioso periférico, como características peculiares de esta forma de presentación. El desarrollo de las anteriores alteraciones es progresivo y cursa de manera crónica en un tiempo promedio de doce meses. Para este momento, el paciente afectado es potencialmente infectante y transmisor. Usualmente, el motivo de consulta es el de una dermatosis diseminada, así como por parestesias y/o sensación de anestesia. La enfermedad puede comprometer de manera aislada a los nervios periféricos, lo que constituye una forma muy rara de presentación, documentada como «lepra neural pura» (4).

Consideramos que las condiciones clínicas del paciente que presentamos deben servir para educar a los lectores a sospechar de esta enfermedad. Esto obligaría al tratamiento correspondiente de manera precoz. De lo contrario, la enfermedad avanzada puede causar severas secuelas dismórficas con el estigma social asociado.

La epidemiología de esta enfermedad en el Perú, así como el comportamiento clínico de la misma, fue estudiada exhaustivamente por el Dr. Hugo Pesce y publicada en su tesis de doctorado en 1961, con el nombre de *La epidemiología de la lepra en el Perú* (5). Por aquella época, la enfermedad adquirió características de epidemia que obligaron a la creación del Servicio Nacional Antileproso, así como a los Servicios Antileprosos Regionales. Estas organizaciones permitían realizar un diagnóstico temprano, con considerables beneficios para el paciente y el país.

CASO CLÍNICO

Paciente de 62 años, natural y procedente del distrito de Progreso, provincia de Tocache, correspondiente al departamento de San Martín. Grado de instrucción primaria. Estado civil: casado, con nueve hijos sanos. De ocupación agricultor y dedicado a la caza de animales de la región selvática, para la venta y consumo familiar.

El paciente no tuvo ningún antecedente importante de enfermedades infecciosas adquiridas ni transmisibles. Su enfermedad se habría iniciado cinco años atrás, con molestias oculares consistentes en eritema conjuntival, lagrimeo y ardor. Se presentaban en ambos ojos, y fueron tratados con gotas tópicas. Este trastorno ocurría dos a tres veces al año, aunque se agravaba en cada episodio con disminución de la agudeza visual y deformidad palpebral. Asimismo, tenía la sensación de cuerpo extraño en ambos ojos.

Aproximadamente un año antes de su admisión al Hospital Nacional Dos de Mayo, el paciente comenzó a tener secreción nasal maloliente, persistente y abundante que lo obligaba a expulsarla oralmente. Estos síntomas no se acompañaron de fiebre o tos, aunque en algunas ocasiones las secreciones tenían matiz sanguinolento.

Con el pasar del tiempo, el paciente notó pérdida de pestañas y cejas (madarosis), así como una deformidad facial frontal y una sensación expresada como «abultamiento de mi nariz» y «arrugamiento de mi frente».

Posteriormente, el paciente presentó lesiones de apariencia eritematosa en las regiones torácicas y abdominales, acompañadas de marcada sensación de anestesia. En los últimos cuatro meses antes de su

admisión, empezó con exfoliación espontánea en los dedos de los pies con ligero sangrado y sensación de anestesia.

Examen clínico

Destacaba una facies «leonina», con la nariz engrosada en tres formaciones groseras y tuberosas con señales de sangrado (figura 1A), así como madarosis facial, opacidad corneal con hipoestesia al contacto y anillos grises en los cristalinos (figura B). Se encontraron lesiones eritematosas, papulosas y nodulares, con hipoestesia, distribuidas en forma de placas en el abdomen y tórax. También tenía lesiones eritematosas en las regiones distales de los dedos de las manos, así como en los pies (figuras 1C y 1D). Además, se encontraron placas nodulares con matiz eritematoso y, al mismo tiempo, blanquecinas en el escroto (figura 1E). Se constataron adenopatías en las regiones submandibular, axilar e inguinales bilaterales.

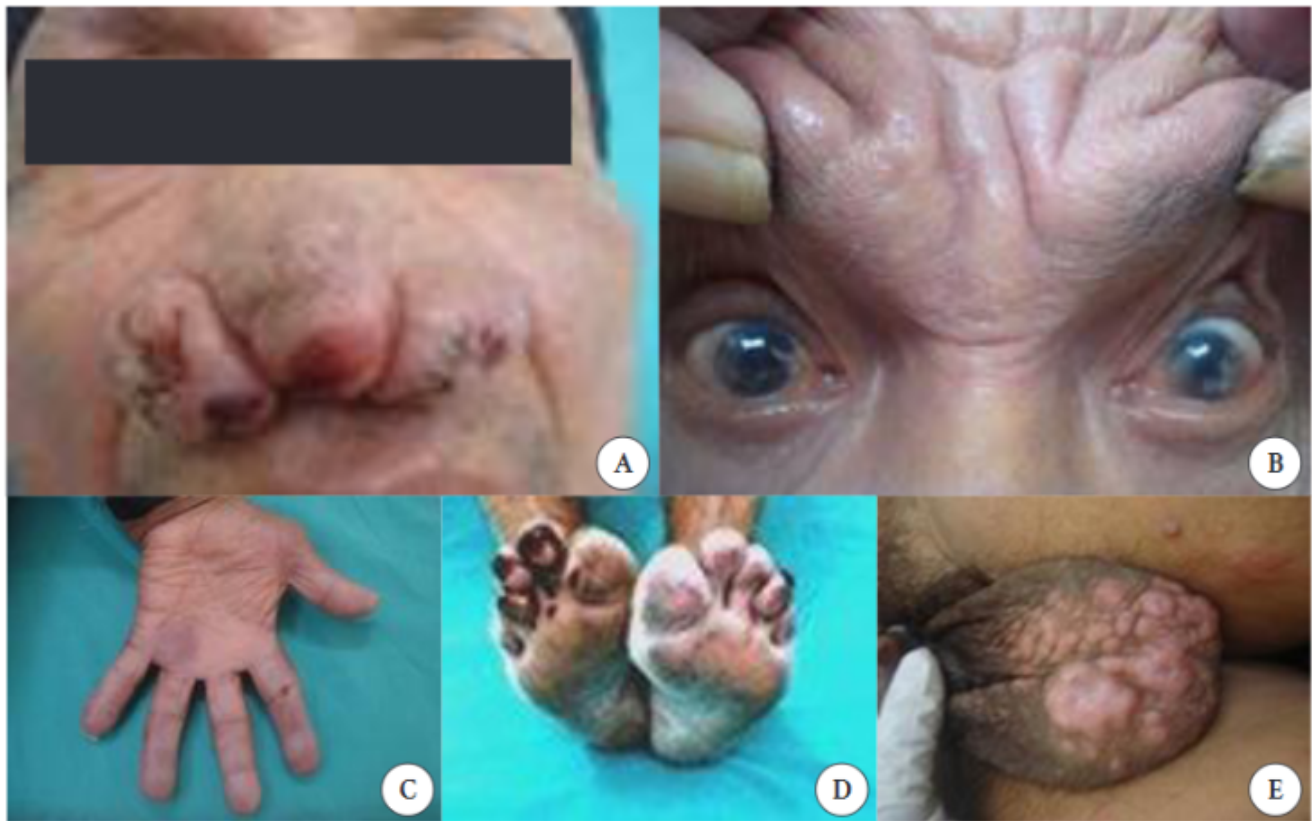


Figura 1.

A) Formaciones tuberosas sanguinolentas de la nariz; B) Madarosis, opacificación de cristalinos y facies «leonina»; C) Pulpejo de las manos infiltrados y eritematosos; D) Lesiones en los dedos de los pies; E) Bolsas escrotales con lesiones tuberosas pálido-eritematosas, sugerentes de orquitis crónica.

La exploración neurológica mostró a un paciente colaborador, sin afasia y con una puntuación de 28/30 en la prueba minicognitivo de Folstein. El resultado del examen de los pares craneales fue normal.

La palpación profunda a nivel de la región supraclavicular produjo dolor y parestesias que se extendían a las manos. Se observó un posible engrosamiento a la palpación de los nervios cubitales, mediano y sural bilateral. De igual manera, la exploración de la fuerza muscular fue conclusiva debido a la presencia de las lesiones dérmicas ya señaladas.

Se encontró arreflexia en miembros superiores e inferiores de manera simétrica. Hubo apalestesia, así como anestesia táctil, dolorosa y térmica en los dedos de las manos y los pies. En la evaluación oftalmológica, se

constató opacidad corneal, arreflexia pupilar, disminución de la agudeza visual, siendo el ojo izquierdo el más afectado. No hubo papiledema.

Exámenes auxiliares

Se efectuó una radiografía de los senos paranasales, donde se apreció evidencia de sinusitis y pólipos bilaterales (figura 2).

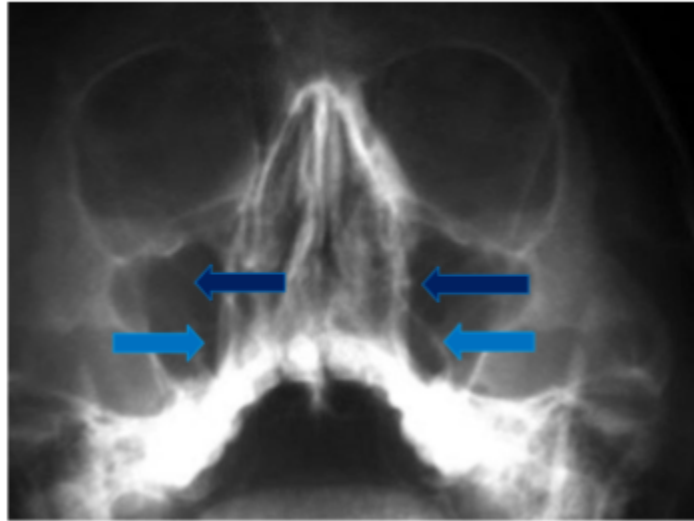


Figura 2.

Presencia del agrandamiento de los senos paranasales por sinusitis (vectores superiores) y poliposis bilateral (vectores inferiores).

En la bioquímica se encontró eosinofilia y linfopenia. Además, se observó una disminución en las proteínas totales y en la albumina. La velocidad de sedimentación globular fue de 50 mm/h (valores normales: 0-10 mm/h). En los exámenes de heces se encontraron larvas de *Strongyloides* y *Ascaris lumbricoides*. La prueba del virus de la inmunodeficiencia humana (VIH) fue negativa. Finalmente, la determinación de la prueba de bacilos acidorresistentes (BAAR) fue positiva en la muestra linfática del codo y en secreción nasal.

La electromiografía (EMG) mostró una velocidad de conducción motora dentro de los límites normales. Se encontró una potencial de acción sensitiva de muy poca amplitud en el nervio cubital, así como ausente en los nervios medianos y surales. Se evidenciaron fibrilaciones y ondas positivas en poca cantidad y patrón de interferencia disminuido. Esto último fue interpretado como signo de denervación en músculos distales. No se encontraron fasciculaciones. Los hallazgos fueron sugerentes de una polineuropatía mixta, predominantemente de tipo sensitiva y axonal.

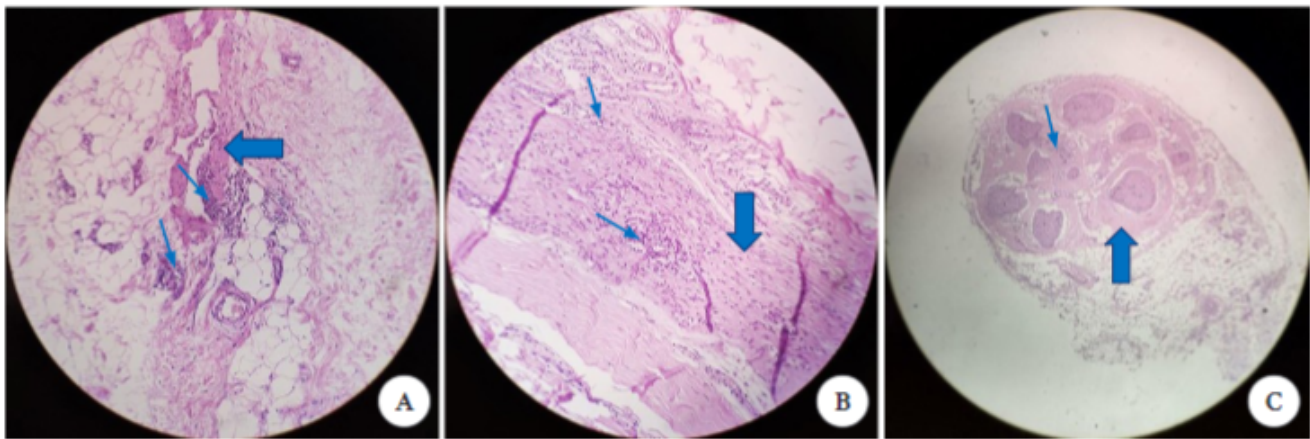


Figura 3.

Hematoxilina eosina: x200: A) Filete nervioso rodeado por infiltrado linfocitario denso (flechas delgadas) e infiltrado perivascular por vasculitis (flecha gruesa); B) Corte transversal del nervio sural que muestra atrofia de los filetes nerviosos con fibrosis densa (flecha gruesa) y vasculitis (flechas delgadas); C) Filete nervioso con infiltrado tanto alrededor de un vaso de pequeño calibre (flecha gruesa) como en la periferia del nervio (flecha delgada).

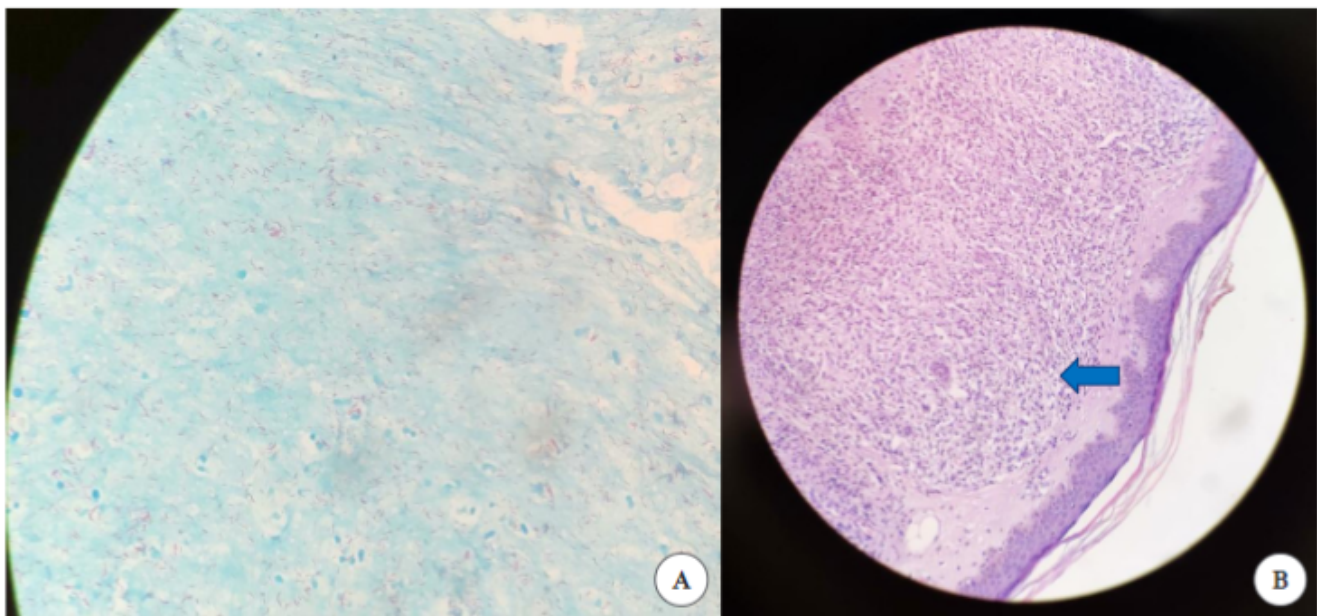


Figura 4.

A) Coloración de Ziehl-Neelsen (x1200): los bacilos de color rojo tienen tendencia a formar «paquetes de cigarro» en algunas áreas con fondo celeste; B) La flecha señala la banda de Unna (zona atrófica de la dermis debajo de la epidermis) que separa la zona granulomatosa dérmica o zona de Grenz.

Tratamiento y evolución

Se procedió al tratamiento con rifampicina, dapsona y clofazimina, en dosis sugeridas convencionales por diez meses. La sintomatología respiratoria, las parestesias y la sensación de anestesia, así como las adenopatías y las lesiones de los dedos, mejoraron al término del tratamiento. Por otro lado, no se vio mejoría en los trastornos oftalmológicos, particularmente la disminución en la agudeza visual, así como los cambios en la facies del paciente. En estas condiciones se procedió a la condición de alta del paciente.

DISCUSIÓN

Consideramos que el caso presentado tiene una presentación clínica típica y que permite la educación del personal de salud de una enfermedad rara que ocurrió en una zona no endémica de la Amazonía peruana.

Si bien las primeras manifestaciones (las oculares) fueron inespecíficas, en retrospectiva, constituyen síntomas compatibles con una escleritis granulomatosa bilateral como manifestación inicial de lepra (6). Por otro lado, las manifestaciones faciales deformantes, con madarosis de párpados y pestañas hasta constituirse la «facies leonina», la infiltración en las fosas nasales y el tabique nasal en forma «tuberosa» constituyen una dermatopatía con componente neuropático, que es más fácilmente reconocible.

La observación de grandes bolsas escrotales con placas pálido-eritematosas y con ausencia de otro signo de enfermedad venérea sugiere probable asociación con enfermedad leprosa (7).

Además de los hallazgos en el examen general, particularmente el ocular y el dermatológico, el examen neurológico y el empleo de la electromiografía fueron categóricos al concluir que el enfermo padecía de una polineuropatía sin compromiso motor, en el contexto de lepra.

La prevalencia de lepra es menor a 1/10 000 habitantes. A nivel mundial, hay más de 15 países considerados endémicos para esta enfermedad; sin embargo, el 83 % de los casos registrados se concentran en India, Brasil y Birmania (8, 9), mientras que India reporta el 64 % de todos los casos a nivel mundial.

En el Perú, la lepra es considerada una enfermedad rara. Las zonas de mayor prevalencia incluyen los departamentos de Ucayali, Loreto, Amazonas y Huánuco. No obstante, entre 2012 y 2019 se reportaron tres casos de esta enfermedad en San Martín (10). Si bien este departamento no es considerado área endémica, el presente reporte de este caso, con los previamente reportados, indica que quizás sea necesaria una vigilancia epidemiológica en esta región del país. La ausencia de búsqueda de portadores de la enfermedad en las familias de pacientes afectados por esta enfermedad, así como de sus contactos extradomiciliarios más cercanos, ocultaría la verdadera prevalencia (11).

CONCLUSIONES

Existe la necesidad de educar a la población sobre esta enfermedad y preparar al personal de salud en zonas endémicas en la detección precoz de esta enfermedad polimorfa y multisistémica, que llevaría al tratamiento adecuado del paciente.

REFERENCIAS

1. Bakker MI, Hatta M, Kwenang A, Faber WR, Van Beers SM, Klatser PR, et al. Population survey to determine risk factors for *Mycobacterium leprae* transmission and infection. Int J Epidemiol [Internet]. 2004; 33(6): 1329-1336. Disponible en: <https://doi.org/10.1093/ije/dyh266>
2. Ghorpade A. Ornamental tattoos and skin lesions. Int J Dermatol [Internet]. 2009; 48(1): 11-13. Disponible en: <https://doi.org/10.1111/j.1365-4632.2009.03767.x>
3. Duncan ME, Melsom R, Pearson JM, Menzel S, Barnetson RS. A clinical and Immunological study of four babies of mothers with lepromatous leprosy, two of whom developed leprosy in infancy. Int J Lepr Other Mycobact Dis [Internet]. 1983; 51(1): 7-17. Disponible en: <http://ila.ilsl.br/pdfs/v51n1a02.pdf>
4. Jaramillo L, Giraldo N, Arboleda M, Rodríguez G. Lepra neural pura de 18 años de evolución. Infectio [Internet]. 2016; 21(1): 56-60. Disponible en: <https://doi.org/10.22354/in.v21i1.642>
5. Pesce H. La epidemiología de la lepra en el Perú. An Fac Med [Internet]. 1961; 44(1): 1-104. Disponible en: <https://doi.org/10.15381/anales.v44i1.6232>
6. Álvarez-Guzmán C, Gonzáles-Gonzáles LA, Rodríguez-García A. Esclerouveítis granulomatosa bilateral como manifestación inicial de lepra; informe de un caso. Rev Mex Oftalmol [Internet]. 2010; 84(3): 186-190. Disponible en: <https://www.elsevier.es/es-revista-revista-mexicana-oftalmologia-321-pdf-X0187451910842500>
7. Soto I, Vaquero NL, Yonadi V. Compromiso genital en un paciente con lepra lepromatosa. Rev Argent Dermatol [Internet]. 2007; 88(1): 22-25. Disponible en: https://www.scielo.org.ar/scielo.php?script=sci_arttext&pid=S1851-300X2007000100002
8. Britton WJ, Lockwood DN. Leprosy. Lancet [Internet]. 2004; 363(9416): 1209-1219. Disponible en: [https://doi.org/10.1016/s0140-6736\(04\)15952-7](https://doi.org/10.1016/s0140-6736(04)15952-7)
9. World Health Organization. Global leprosy situation, 2010. Weekly Epidemiological Record [Internet]. 2010; 85(35): 337-348. Disponible en: <https://iris.who.int/handle/10665/241632>
10. Méndez-Guerra C, Montenegro-Idogro JJ, Resurrección-Delgado C, Quevedo-Ramírez A, Cornejo-Venegas G, Berrio-Martínez S, et al. Lepra: sospecha diagnóstica en área no endémica. Serie de casos y revisión de la literatura. Acta Méd Peru [Internet]. 2020; 37(3): 346-351. Disponible en: <https://doi.org/10.35663/amp.2020.373.910>
11. Burstein Z. Critical appraisal about control programs and elimination of leprosy in Peru, and its consequences for Peru and America. Rev Peru Med Exp Salud Pública [Internet]. 2014; 31(2): 336-342. Disponible en: <https://doi.org/10.17843/rpmesp.2014.312.55>

Información adicional

redalyc-journal-id: 3720

Enlace alternativo

<https://revistas.upch.edu.pe/index.php/RNP/article/view/5437/6070> (pdf)



Disponible en:

<https://www.redalyc.org/articulo.oa?id=372082928006>

Cómo citar el artículo

Número completo

Más información del artículo

Página de la revista en redalyc.org

Sistema de Información Científica Redalyc
Red de revistas científicas de Acceso Abierto diamante
Infraestructura abierta no comercial propiedad de la
academia

Marco A. Castañeda Reyna, José Cabanillas Lapa
**Lepra lepromatosa multibacilar en un paciente
procedente de una región no endémica de la Amazonía
del Perú**

Multibacilar lepromatous leprosy multibacillary in a patient
from a non-endemic area of the Peruvian Amazon

Revista de Neuro-Psiquiatría

vol. 88, núm. 1, p. 47 - 52, 2025

Universidad Peruana Cayetano Heredia, Perú

revista.neuro.psiquiatria@oficinas-upch.pe

ISSN: 0034-8597

ISSN-E: 1609-7394

DOI: <https://doi.org/10.20453/rnp.v88i1.5437>



CC BY 4.0 LEGAL CODE

Licencia Creative Commons Atribución 4.0 Internacional.