

Síndrome de Guillain-Barré asociado a dengue en un hospital de Perú: reporte de caso

Guillain Barré syndrome associated to dengue in a hospital in Peru: a case report

Deysi D. Ordinola-Calle


Centro Médico Naval «Cirujano Mayor Santiago Távara», Callao, Perú

deysidanielaordinolacalle@gmail.com

 <https://orcid.org/0000-0003-1996-4224>


Wilma Contreras Adrianzén

Centro Médico Naval «Cirujano Mayor Santiago Távara», Callao, Perú

 <https://orcid.org/0009-0004-2647-7744>


Dauma Y. Gastiaburú Rodríguez

Centro Médico Naval «Cirujano Mayor Santiago Távara», Callao, Perú

 <https://orcid.org/0009-0009-7402-990X>

Carlos M. Paz Jara

Centro Médico Naval «Cirujano Mayor Santiago Távara», Callao, Perú

 <https://orcid.org/0009-0005-0395-7769>

Recepción: 22 Octubre 2024

Aprobación: 13 Marzo 2025



Acceso abierto diamante

Resumen

El síndrome de Guillain-Barré (SGB) es una enfermedad discapacitante, mediada inmunológicamente y asociada a múltiples agentes desencadenantes. En el Perú, el brote de dengue alcanzó su pico en la quincena de mayo de 2023. La presentación de complicaciones neurológicas, entre ellas las inmunomediadas, tiene una amplia variabilidad en sus manifestaciones clínicas. Dichas complicaciones están consideradas como una manifestación grave del dengue. Presentamos el caso de un paciente varón de 69 años con SGB y serología positiva para el antígeno a la proteína viral no estructural 1 (NS1), para dengue sin signos de alarma. Diez días después del inicio de los síntomas, el paciente acudió a urgencias por una cuadriparesia flácida ascendente. El estudio de electrodiagnóstico clasificó el caso como neuropatía axonal sensitivo-motora aguda (AMSAN), la cual tuvo una evolución favorable posterior al tratamiento con recambio plasmático.

Palabras clave: síndrome de Guillain-Barré, polirradiculoneuropatía aguda inflamatoria, dengue.

Abstract

Notas de autor

Correspondencia: Deysi D. Ordinola-Calle, e-mail: deysidanielaordinolacalle@gmail.com

Guillain-Barré syndrome is a disabling immunologically mediated disease associated with multiple triggering agents. The dengue outbreak in Perú peaked in the second half of May 2023. The presentation of neurological complications, including immune-mediated complications, has a wide variability in its clinical manifestations and is considered a severe presentation of dengue. We present the case of a 69-year-old male patient with Guillain-Barré syndrome and positive serology for the nonstructural viral protein 1 (NS1) antigen for dengue without warning signs, who 10 days after the onset of symptoms went to the emergency room for ascending flaccid quadriparesis that in the electrodiagnostic study was classified as acute sensory-motor axonal neuropathy (AMSAN) with favorable evolution after treatment with plasma exchange.

Keywords: Guillain-Barre syndrome, acute inflammatory polyradiculoneuropathy, dengue.

INTRODUCCIÓN

El síndrome de Guillain-Barré (SGB) es una polirradiculoneuropatía aguda producida por un mecanismo inmunológico de curso monofásico y, generalmente, postinfeccioso. Esta entidad es la causa más común de parálisis flácida generalizada aguda, que compromete al sistema nervioso periférico, con una densidad de incidencia global de 1-2/100 000 personas-año. El diagnóstico se basa en la presentación clínica y el respaldo de resultados de exámenes, como el estudio del líquido cefalorraquídeo (LCR) y el estudio electrofisiológico (1).

El mayor brote de SGB en el Perú se registró en 2019, con un total de 1033 casos notificados, que superaron hasta en cuatro veces a los reportados en años anteriores (2). En la primera mitad de 2023, se reportó el doble de casos que la de los dos años previos, que afectaron principalmente a los departamentos de la costa norte y centro del Perú (3, 4).

El dengue es un arbovirus que produce una infección en humanos transmitida por la picadura del mosquito *Aedes aegypti*. Existen cuatro serotipos de este virus (DENV-1 a DENV-4), siendo los más frecuentes el DENV-1 y DENV-2 (5). Perú es considerado un país endémico, y la forma clínica más frecuente de la infección, conocida como «fiebre rompehuesos», es clasificada como «sin signos de alarma» (5, 6). Además, se estima que alrededor del 10 % de los pacientes con dengue puede presentar alteraciones neurológicas durante o después de la infección, lo que sugiere neurovirulencia (6, 7).

PRESENTACIÓN DEL CASO

Se presenta el caso de un paciente varón de 69 años con antecedente de hipertensión arterial sin tratamiento y secuela de parálisis facial derecha. Destaca el antecedente de dengue sin signos de alarma diez días antes de su ingreso, caracterizado por fiebre, malestar general, hiporexia y prueba de antígeno NS1 positivo para dengue, con manejo ambulatorio. El paciente acudió a urgencias por una paraparesia progresiva de tres días de evolución, que le imposibilitaba la marcha y se asociaba a parestesias en miembros inferiores.

En el examen físico de ingreso, el paciente se encontró afebril, despierto, lúcido y orientado en tiempo, espacio y persona, con lenguaje coherente y facies asimétrica por secuela de parálisis facial periférica derecha. En la evaluación de fuerza muscular, se evidenció paraparesia, con una escala del Medical Research Council (MRC) (8) de 4/5 de debilidad en miembros inferiores y 5/5 en miembros superiores, asociada a arreflexia.

Un día después del ingreso, en la evaluación neurológica, se observó que la fuerza muscular fue de 4/5 en miembros superiores y 3/5 en miembros inferiores. Se realizó una punción lumbar y, con la sospecha diagnóstica de SGB, se planteó la posibilidad de realizarle plasmaféresis. Se estableció una calificación de Hughes (9) en 5 (actualmente escala de discapacidad de SGB) y una puntuación Erasmus de insuficiencia respiratoria de SGB (EGRIS) (1) en 4.

En el día 2, se le colocó un catéter venoso central de alto flujo para recambio plasmático. No obstante, el paciente presentó un mal patrón respiratorio, con disminución en la saturación de oxígeno y de la capacidad vital respiratoria, debido al compromiso de la musculatura respiratoria, por lo que requirió ventilación mecánica durante una semana. Además, cursó con una infección respiratoria por *Klebsiella pneumoniae*.

En el día 3 recibió la primera sesión de plasmaféresis. La sumatoria MRC fue de 32, mientras que la fuerza muscular fue de 3/5 en miembros superiores y 2/5 en miembros inferiores. En el día 8, luego de la tercera sesión de recambio plasmático, se observó una discreta mejoría de la fuerza muscular en los miembros superiores. En el día 13, dos días después de su quinta y última sesión de plasmaféresis, la sumatoria MRC fue de 40. En el día 20, se indicó el alta hospitalaria, con una sumatoria MRC de 46. En el control ambulatorio, al quinto día del alta, se realizó el retiro de la sonda urinaria (figura 1).

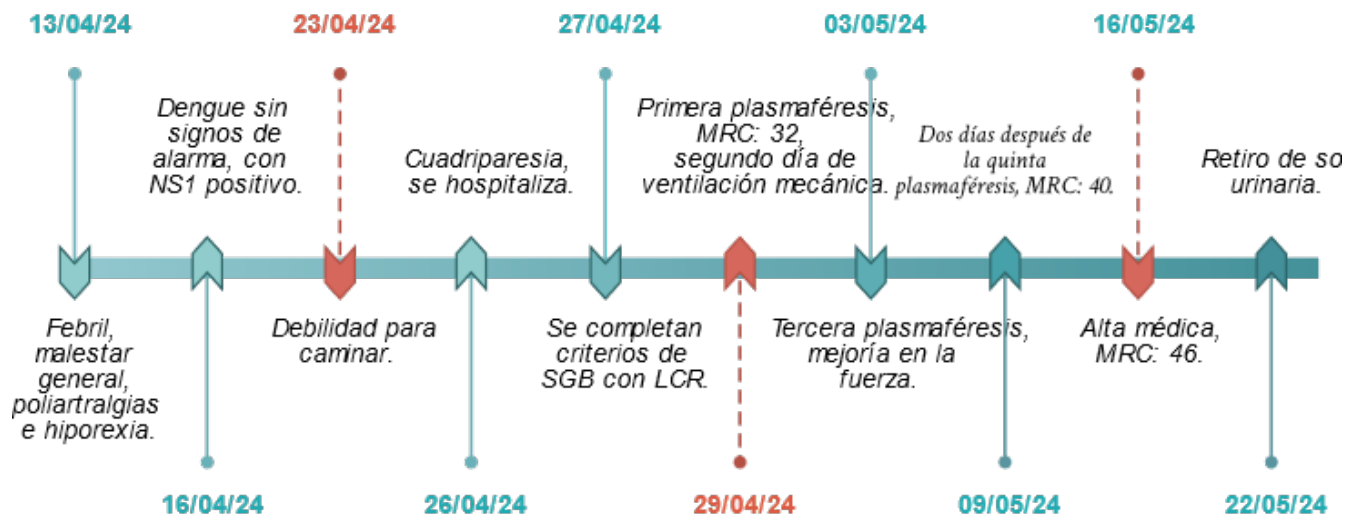


Figura 1. Evolución clínica del paciente.

EVALUACIÓN DIAGNÓSTICA

Luego del ingreso, la analítica realizada arrojó los siguientes resultados: cloro: 98 mmol/L; potasio: 3,6 mmol/L; sodio: 135 mmol/L; CPK total: 463 U/L; glucosa: 167 mg/dL; urea: 25 mg/dL; creatinina: 0,70 mg/dL; bilirrubina total: 0,63 mg/dL; bilirrubina directa: 0,23 mg/dL; bilirrubina indirecta: 0,40 mg/dL; TGO: 83 U/L; TGP: 167,4 U/L; hemoglobina: 16,3 g/dL; hematocrito: 47,4 %; plaquetas: $397 \times 10^3/\text{mm}^3$; leucocitos: $7,35 \times 10^3/\text{mm}^3$; abastionados: 0 %; linfocitos: 20,7 %; y troponina T y péptido natriurético cerebral en límites normales.

En el día 4 de evolución, se realizó una punción lumbar que arrojó los siguientes resultados: citoquímico: color cristal de roca; leucocitos: $1/\text{mm}^3$; hematíes: $0/\text{mm}^3$; glucosa: 88,5 mg/dL; proteínas: 195,1 mg/dL; y gramnegativo, donde destacó la disociación albuminocitológica. En el día 20 de evolución, se realizó el estudio de electromiografía y velocidad de conducción nerviosa, que mostró hallazgos compatibles con neuropatía axonal sensitivo-motora aguda (AMSAN, por sus siglas en inglés) (1).

DISCUSIÓN

El caso corresponde a un adulto varón con una presentación clínica clásica de SGB caracterizado por debilidad ascendente progresiva y evolución a cuadriparesia arrefléxica en tres días. La evaluación inicial mostró una escala de Hughes de 5 y cumplió con los criterios de Brighton con un nivel de certeza de 2, de acuerdo con la Guía nacional de práctica clínica para el diagnóstico y tratamiento de personas con SGB (9) y la Guía de la Academia Europea de Neurología/Sociedad de Nervios Periféricos sobre el diagnóstico y el tratamiento del síndrome de Guillain-Barré (1). En la tabla 1 se correlacionan los hallazgos clínicos del caso presentado con los criterios publicados por van Doorn (1). Asimismo, la guía nacional actual ha optimizado el manejo y reporte de los casos del SGB en el país; sin embargo, no estratifica el riesgo de insuficiencia ventilatoria y la necesidad de ventilación mecánica (9).

Tabla 1.

Criterios diagnósticos para el SGB motor o motor-sensitivo (1).

| Características requeridas |
|--|
| · Debilidad progresiva de brazos y piernas* · Reflejos tendinosos ausentes o disminuidos en miembros afectados* · Deterioro progresivo por no más de cuatro semanas* |
| Características que soportan el diagnóstico |
| · Simetría relativa* · Síntomas y signos sensitivos relativamente leves o ausentes* · Compromiso de nervios craneales (especialmente, nervio facial bilateral) · Disfunción autonómica* · Insuficiencia respiratoria (debido a debilidad muscular) · Dolor (muscular o radicular en dorso o miembros) · Historia de infección reciente* (<6 semanas) (o posiblemente cirugía) |
| Hallazgos de laboratorio que soportan el diagnóstico |
| · LCR*: proteínas incrementadas; las proteínas normales no descartan el diagnóstico. Células blancas, generalmente (<5×10 ⁶ /L). · Sangre: anticuerpos anti-GQ-1b, usualmente presentes en el síndrome de Miller Fisher · Electrodiagnóstico: estudios de conducción nerviosa (VCN) consistente con polineuropatía. VCN puede ser normal en los primeros días. |
| Hallazgos que hacen el SGB menos probable |
| · Debilidad asimétrica (marcada y persistente) · Disfunción respiratoria severa al inicio, con debilidad leve en miembros · Signos sensitivos predominantes al inicio (parestias ocurren a menudo) con debilidad leve · Fiebre al inicio · Nivel sensitivo o respuestas extensoras plantares · Hiperreflexia (hiperreflexia inicial no excluye SGB) · Disfunción vesical/rectal (no excluye SGB) · Dolor abdominal o vómitos · Nistagmus · Alteración de conciencia (excepto en encefalitis de Bickerstaff) · Pruebas sanguíneas comunes anormales · LCR: >50×10 ⁶ /L mono o polimorfonucleares · No mayor empeoramiento luego de 24 horas · Deterioro relativamente lento (2 a 4 semanas) con debilidad leve · Deterioro continuo >4 semanas o ≥3 fluctuaciones relacionadas con la terapia (empeoramiento luego de mejoría inducida por tratamiento); considerar polirradiculoneuropatía desmielinizante crónica inflamatoria de inicio agudo |

* Criterios de diagnóstico observados en el caso.

La escala de Hughes, para la guía nacional, sirve de criterio para brindar tratamiento médico a pacientes con SGB, donde la recomendación estándar es administrar el recambio plasmático o las inmunoglobulinas lo más pronto posible a pacientes con un puntaje mayor a 2 (9). Por otro lado, la EGRIS establece categorías que describen las probabilidades de presentar insuficiencia respiratoria en la primera semana de admisión; fue utilizada debido a su fácil manejo y para aplicar de forma sistemática la sumatoria MRC, la cual es una subescala de la EGRIS que evalúa la fuerza muscular (10). En este caso, la evaluación inicial estimó dicha probabilidad en 32 %, dándose la necesidad de ventilación mecánica al segundo día de su ingreso; sin embargo, es importante aclarar que el paciente cursó de manera concomitante con una infección respiratoria por *Klebsiella pneumoniae*, que influyó en la necesidad de soporte ventilatorio. La guía europea, por su parte, plantea el uso de una escala modificada (mEGRIS), que considera la progresión rápida de la enfermedad, parálisis bulbar y debilidad de la flexión del cuello y de ambas caderas (1).

El estudio neurofisiológico, realizado al día 20 de la evolución del cuadro, identificó una polineurorradiculopatía subaguda con compromiso sensitivo axonal y compromiso motor axonal-desmielinizante. La desmielinización se fundamentó por latencias distales motoras prolongadas, bloqueo de conducción peroneal izquierda, velocidades intersegmentarias prolongadas en peroneales y ausencia de

denervación en paralumbares; mientras que el compromiso axonal se evidenció por la ausencia de potenciales sensitivos distales, baja amplitud sensitiva radial y bajas amplitudes motoras distales, incluyendo las de los componentes motores de los reflejos H tibiales. El cuadro fue clasificado como AMSAN, considerándose un fenotipo intermedio (1). La guía europea desestima priorizar la tipificación neurofisiológica, pues hacerlo no produce impacto en el manejo y tratamiento (1). En lo que concierne al pronóstico, se señala que una amplitud motora menor del 20 % del límite inferior en al menos tres nervios implica un mayor riesgo de no poder caminar sin soporte dentro de los 3 a 6 meses.

Generalmente, el SGB es desencadenado por infecciones. Entre los microorganismos más frecuentemente vinculados están el *Campylobacter jejuni*, el citomegalovirus, el virus del Zika y, actualmente, el SARS-CoV-2; por lo tanto, la incidencia de casos tiende a incrementarse durante la propagación de brotes de enfermedades infecciosas (11). Esto se observó en Perú entre los años 2018 y 2019, en los que se reportó que el 0,3 % de casos estudiados de SGB se asoció a marcadores de infección por dengue. Sin embargo, es importante aclarar que este resultado está basado en muestras biológicas de pacientes reportados con SGB durante el brote, además de que se trata de un estudio descriptivo, por lo que no quedó demostrado el diagnóstico definitivo (12).

En contraste con lo mencionado, en reportes de serie de casos de SGB se ha descrito que entre el 3 % y 17,9 % se asoció a infección por dengue (13, 14). No obstante, estos reportes fueron registrados en poblaciones muy diferentes a la peruana, en las que incluso la incidencia de dengue es muy diferente. Por otro lado, en un reporte de complicaciones neurológicas por dengue, se reportó que casi el 2 % presentó SGB y sus variantes (15).

Asimismo, se estableció un período de latencia para el inicio de la manifestación inmunológicamente mediada, la cual se contabiliza luego de la remisión de la fiebre (15). Esto concuerda con la mayoría de los casos reportados de SGB como complicación inmunomediada y postinfecciosa (13, 14), que coincide con el caso de nuestro paciente. No obstante, se han reportado casos de forma parainfecciosa, lo que sugiere que el virus por dengue podría tener un efecto neurotrópico directo (16-18). También se han reportado casos en personas asintomáticas con marcadores de infección reciente por dengue (19), aunque el común denominador de estos reportes fue que se encontraron en períodos de brotes en áreas endémicas. Los mecanismos inmunes por los que la infección por dengue puede llevar a la aparición de SGB aún no están aclarados.

La confirmación de la infección por dengue se realizó mediante la detección del antígeno NS1, en concordancia con la mayoría de los casos publicados (17, 18, 20). Actualmente, los estudios de reacción en cadena de la polimerasa (PCR) e inmunoglobulinas IgM/IgG están centralizados en el Instituto Nacional de Salud (12).

Además, en algunos reportes se ha encontrado más de un agente infeccioso asociado al SGB. Por ejemplo, Pachas et al. (12) encontraron que la mayoría de los casos de coinfección involucran el virus del dengue y *Campylobacter jejuni*. Por otro lado, en relación con el arbovirus, Lima et al. (21), en un reporte de 158 casos, encontraron que la mayoría de los casos de SGB de agente único se asociaron al zika, mientras que la coinfección zika-dengue y chikungunya-dengue representó el 33 % y 20 %, respectivamente.

PERSPECTIVA DEL PACIENTE

El paciente mostró buena respuesta clínica al tratamiento con cinco sesiones de recambio plasmático con albúmina de forma interdiaria. Su compromiso funcional fue tan tórpido en los primeros días con insuficiencia respiratoria, que ingresó a cuidados críticos. Los familiares tuvieron la intención de trasladarlo a otro hospital para intentar acceder rápidamente al tratamiento con inmunoglobulina una vez planteado el diagnóstico, debido a la poca accesibilidad en nuestro centro. Por este motivo, se optó por utilizar el recambio plasmático como primera opción, con el fin de ofrecer un tratamiento oportuno.

La comunicación asertiva permitió al equipo de salud asegurar la continuidad del cuidado y asistir en la toma de decisiones de forma concertada con el entorno del paciente.

REFERENCIAS

1. Van Doorn PA, Van den Bergh PY, Hadden RD, Avau B, Vankrunkelsven P, Attarian S, et al. European Academy of Neurology/Peripheral Nerve Society Guideline on diagnosis and treatment of Guillain-Barré syndrome. *Eur J Neurol* [Internet]. 2023; 28(4): 535-563. Disponible en: <https://doi.org/10.1111/jns.12594>
2. Mateo SY. Perfil clínico-epidemiológico del síndrome de Guillain Barré en el Perú: un análisis basado en la vigilancia epidemiológica 2018-2020 (semestre I). *Boletín Epidemiológico del Perú. Semana Epidemiológica* (del 25 al 31 de octubre de 2020). 2020; 29(SE 44): 454-459. Disponible en: https://web.archive.org/web/20220810173619/https://www.dge.gob.pe/epipublic/uploads/boletin/boletin_202044.pdf
3. Flores NI. Situación epidemiológica del síndrome de Guillain-Barré en el Perú a la SE 04-2024. *Boletín Epidemiológico del Perú. Semana Epidemiológica* (del 21 al 27 de enero de 2024). 2024; 33(SE 4): 67-70. Disponible en: https://web.archive.org/web/20240819200852/https://www.dge.gob.pe/epipublic/uploads/boletin/boletin_20244_27_141355.pdf
4. Munayco CV, Valderrama BY, Mateo SY, Yon CR, Peña R, Vásquez CH, et al. Notas desde el campo: brote de dengue-Perú, 2023. *Morb Mortal Wkly Rep* [Internet]. 2024; 73(4): 1-3. Disponible en: https://www.cdc.gov/mmwr/volumes/73/wr/mm7304a4_ensp.htm
5. Castellanos J, Bello J, Velandia-Romero M. Manifestaciones neurológicas durante la infección por el virus del dengue. *Infectio* [Internet]. 2014; 18(4): 167-176. Disponible en: <https://www.elsevier.es/es-revista-infectio-351-articulo-manifestaciones-neurolgicas-durante-infeccion-por-S0123939214000101>
6. Maguiña C. El brote de dengue en Perú: análisis y perspectivas. *Acta Méd Peru* [Internet]. 2023; 40(2): 87-90. Disponible en: <http://www.scielo.org.pe/pdf/amp/v40n2/1728-5917-amp-40-02-87.pdf>
7. Kulkarni R, Pujari S, Gupta D. Neurological manifestations of dengue fever. *Ann Indian Acad Neurol* [Internet]. 2021; 24(5): 693-702. Disponible en: https://doi.org/10.4103/aian.aian_157_21
8. Turan Z, Topaloglu M, Ozyemisci Taskiran O. Medical Research Council-sumscore: a tool for evaluating muscle weakness in patients with post-intensive care syndrome. *Crit Care* [Internet]. 2020; 24: 562. Disponible en: <https://doi.org/10.1186/s13054-020-03282-x>
9. Alva-Díaz C, Mori N, Pacheco-Barrios K, Velásquez-Rimachi V, Rivera-Torrejón O, Huerta-Rosario CA, et al. Guía de práctica clínica para el diagnóstico y tratamiento del paciente con síndrome de Guillain-Barré. *Neurol Arg* [Internet]. 2020; 12(1): 36-48. Disponible en: <https://www.elsevier.es/es-revista-neurologia-argentina-301-articulo-guia-practica-clinica-el-diagnostico-S1853002819300692>
10. Walgaard C, Lingsma HF, Ruts L, Drenthen J, Van Koningsveld R, Garssen MJ, et al. Prediction of respiratory insufficiency in Guillain-Barré syndrome. *Ann Neurol* [Internet]. 2010; 67(6): 781-787. Disponible en: <https://doi.org/10.1002/ana.21976>
11. Cedeño JA. Aspectos clínicos y epidemiológicos del síndrome de Guillain-Barré. *Rev Cubana Med Mil* [Internet]. 2024; 53(2): e024029684. Disponible en: <https://revmedmilitar.sld.cu/index.php/mil/article/view/29684>
12. Pachas P, Donaires F, Gavilán RG, Quino W, Vidal M, Cabezas C, et al. Agentes infecciosos en muestras biológicas de pacientes con síndrome de Guillain-Barré en Perú, 2018-2019. *Rev Peru Med Exp Salud Pública* [Internet]. 2020; 37(4): 681-688. Disponible en: <https://doi.org/10.17843/rpmesp.2020.374.5169>

13. Hao Y, Wang W, Jacobs BC, Qiao B, Chen M, Liu D, et al. Antecedent infections in Guillain-Barré syndrome: a single-center, prospective study. *Ann Clin Transl Neurol* [Internet]. 2019; 6(12): 2510-2517. Disponible en: <https://doi.org/10.1002/acn3.50946>
14. Tan CY, Razali SN, Goh KJ, Sam IC, Shahrizaila N. Association of dengue infection and Guillain-Barré syndrome in Malaysia. *J Neurol Neurosurg Psychiatry* [Internet]. 2019; 90(11): 1298-1300. Disponible en: <https://doi.org/10.1136/jnnp-2019-320756>
15. Bhushan B, Sardana V, Maheshwari D, Ojha P, Mohan S, Moon P, et al. Immune-mediated neurological manifestations of dengue virus- a study of clinico-investigational variability, predictors of neuraxial involvement, and outcome with the role of immunomodulation. *Neurol India* [Internet]. 2018; 66(6): 1634-1643. Disponible en: <https://doi.org/10.4103/0028-3886.246273>
16. Singh H, Pannu AK, Bhalla A, Suri V, Kumari S. Dengue: uncommon neurological presentations of a common tropical illness. *Indian J Crit Care Med* [Internet]. 2019; 23(6): 274-275. Disponible en: <https://doi.org/10.5005/jp-journals-10071-23179>
17. Dalugama C, Shelton J, Ekanayake M, Gawarammana IB. Dengue fever complicated with Guillain-Barré syndrome: a case report and review of the literature. *J Med Case Rep* [Internet]. 2018; 12: 137. Disponible en: <https://doi.org/10.1186/s13256-018-1626-y>
18. Boo YL, Aris MA, Chin PW, Sulaiman WA, Basri H, Hoo FK. Guillain-Barré syndrome complicating dengue fever: two case reports. *Tzu Chi Med J* [Internet]. 2016; 28(4): 157-159. Disponible en: <https://doi.org/10.1016/j.tcmj.2015.09.007>
19. Umapathi T, Lim CS, Ooi EE, Zhang SL, Goh EJ, Tan HC, et al. Asymptomatic dengue infection may trigger Guillain-Barré syndrome. *J Peripher Nerv Syst* [Internet]. 2016; 21(4): 375-377. Disponible en: <https://doi.org/10.1111/jns.12190>
20. Gonzalez G, Galvan A, Zabaleta MA, Vargas N. Síndrome de Guillain Barré causado por el virus del dengue: a propósito de dos casos. *Acta Neurol Colomb* [Internet]. 2015; 31(1): 54-59. Disponible en: <https://doi.org/10.22379/242240228>
21. Lima ME, Bachur TP, Aragão GF. Guillain-Barre syndrome and its correlation with dengue, zika and chikungunya viruses infection based on a literature review of reported cases in Brazil. *Acta Trop* [Internet]. 2019; 197: 105064. Disponible en: <https://doi.org/10.1016/j.actatropica.2019.105064>

Notas

Financiamiento: Autofinanciado.

Conflicto de intereses: Los autores declaran no tener conflicto de intereses.

Aprobación de ética: Se obtuvo el consentimiento informado del paciente para la publicación del presente caso.

Contribución DDOC: conceptualización, supervisión, redacción de borrador original, redacción (revisión y edición). **WCA:** conceptualización, investigación, redacción (revisión y edición). **DYGR:** conceptualización, redacción (revisión y edición). **CMPJ:** conceptualización, investigación, supervisión del artículo, redacción de borrador original, redacción (revisión y edición).

Información adicional

redalyc-journal-id: 3720

Enlace alternativo

<https://revistas.upch.edu.pe/index.php/RNP/article/view/5932/6185> (pdf)



Disponible en:

<https://www.redalyc.org/articulo.oa?id=372083067009>

Cómo citar el artículo

Número completo

Más información del artículo

Página de la revista en redalyc.org

Sistema de Información Científica Redalyc
Red de revistas científicas de Acceso Abierto diamante
Infraestructura abierta no comercial propiedad de la
academia

Deysi D. Ordinola-Calle, Wilma Contreras Adrianzén,
Dauma Y. Gastiaburú Rodríguez, Carlos M. Paz Jara
**Síndrome de Guillain-Barré asociado a dengue en un hospital de
Perú: reporte de caso**
**Guillain Barré syndrome associated to dengue in a hospital in
Peru: a case report**

Revista de Neuro-Psiquiatría
vol. 88, núm. 2, p. 176 - 182, 2025
Universidad Peruana Cayetano Heredia, Perú
revista.neuro.psiquiatria@oficinas-upch.pe

ISSN: 0034-8597

ISSN-E: 1609-7394

DOI: <https://doi.org/10.20453/rnp.v88i2.5932>



CC BY 4.0 LEGAL CODE

Licencia Creative Commons Atribución 4.0 Internacional.