



Revista Venezolana de Oncología
ISSN: 0798-0582
ISSN: 2343-6239
svotrabajoslibres@gmail.com
Sociedad Venezolana de Oncología
Venezuela

MAXILECTOMÍA: EXPERIENCIA EN EL INSTITUTO DE ONCOLOGÍA “DR MIGUEL PÉREZ CARREÑO” (2000-2019)

CARDOZO, NOELIA M.; BETANCOURT,, ÁNGEL; VERDECCHIA, DANIEL; PERFETTI C, WILFREDO; SOSA,, EMELISSA; TANGEL,, FEDERICO
MAXILECTOMÍA: EXPERIENCIA EN EL INSTITUTO DE ONCOLOGÍA “DR MIGUEL PÉREZ CARREÑO” (2000-2019)

Revista Venezolana de Oncología, vol. 34, núm. 1, 2022

Sociedad Venezolana de Oncología, Venezuela

Disponible en: <https://www.redalyc.org/articulo.oa?id=375669596004>



Esta obra está bajo una Licencia Creative Commons Atribución-NoComercial-CompartirIgual 4.0 Internacional.

MAXILECTOMÍA: EXPERIENCIA EN EL INSTITUTO DE ONCOLOGÍA “DR MIGUEL PÉREZ CARREÑO” (2000-2019)

NOELIA M. CARDOZO
INSTITUTO DE ONCOLOGÍA “DR. MIGUEL PÉREZ
CARREÑO”, Venezuela
noelia.m.c.f@gmail.com

Redalyc: <https://www.redalyc.org/articulo.oa?id=375669596004>

ÁNGEL BETANCOURT,
INSTITUTO DE ONCOLOGÍA “DR. MIGUEL PÉREZ
CARREÑO”, Venezuela

DANIEL VERDECCHIA
INSTITUTO DE ONCOLOGÍA “DR. MIGUEL
PÉREZ CARREÑO”, Venezuela

WILFREDO PERFETTI C
INSTITUTO DE ONCOLOGÍA “DR. MIGUEL
PÉREZ CARREÑO”, Venezuela

EMELISSA SOSA,
INSTITUTO DE ONCOLOGÍA “DR. MIGUEL PÉREZ
CARREÑO”, Venezuela

FEDERICO TANGEL.
INSTITUTO DE ONCOLOGÍA “DR. MIGUEL
PÉREZ CARREÑO”, Venezuela

Revisado: 15 Noviembre 2021
Aprobación: 14 Diciembre 2021

RESUMEN:

OBJETIVO: Los maxilares son los huesos más importantes del esqueleto facial. La maxilectomía conlleva diferentes grados de alteración funcional y estética. **MÉTODO:** Estudio descriptivo, retrospectivo de corte transversal; población conformada por pacientes a los cuales se les realizó maxilectomía, desde el año 2000-2019 en Instituto de Oncología “Dr. Miguel Pérez Carreño”; 92 maxilectomías, 80 casos incluidos en este estudio. **RESULTADOS:** Las maxilectomías se clasificaron según Santa María y Cordeiro, tipo I 10 %, tipo II 41,3 %, tipo IIIA 32,5 %, tipo IIIB 11,3 % y tipo IV 5 %; los tipos histológicos: carcinoma epidermoide (46,3 %), adenoideo quístico (15 %), siguiendo en orden de frecuencia el carcinoma basocelular, muco-epidermoide y el sarcoma. Tipos de reconstrucción: obturador palatino 47,5 %, colgajo de músculo temporal 22,5 %, colgajo de pectoral mayor 8,8 %, fascia lata 5 %, y colgajo cervicofacial 3,8 %. **CONCLUSIONES:** La experiencia en 20 años ha permitido manejar con mayor destreza los tumores del maxilar.

PALABRAS CLAVE: Maxilar, maxilectomía, clasificación, reconstrucción mandibular.

ABSTRACT:

OBJECTIVE: The jaws are the most important bones of the facial skeleton. The maxillectomy involves different degrees of functional and aesthetic alteration. **METHOD:** Is a descriptive, retrospective cross sectional study; the sample is made up of patients who underwent maxillectomy; during 2000-2019 at the “Dr. Miguel Perez Carreño” Oncology Institute; 92 maxillectomys, 80 cases included in this study. **RESULTS:** Maxillectomys were classified according to Santa Maria and Cordeiro,

NOTAS DE AUTOR

noelia.m.c.f@gmail.com

type I 10 %, type II 41.3 %, type IIIA 32.5 %, type IIIB 11.3 % and the type IV 5 %; the histological types: squamous cell carcinoma (46.3 %), cystic adenoid (15 %), following the basal cell carcinoma, mucoepidermoid and the sarcoma in order of frequency. Types of reconstruction: palatal obturator 47.5 %, temporal muscle flap 22.5 %, pectoralis major flap 8.8 %, fascia lata 5 %, and cervicofacial flap 3.8 %. **CONCLUSIONS:** The experience of 20 years has allowed the management of maxillary tumors with greater skill.

KEYWORDS: Maxilla, maxillectomy, classification, mandibular reconstruction.

INTRODUCCIÓN

Los maxilares son los huesos más importantes del esqueleto facial, proveen soporte entre base del cráneo y arcos maxilares, separan cavidades, participan en la deglución, fonación, masticación, visión y apariencia.

Uno de los tumores más agresivos de cabeza y cuello que comprometen la región facial es el carcinoma escamoso. Una amplia variedad de otros tumores que va desde cáncer basocelular hasta carcinoma adenoideo quístico pueden resultar altamente agresivos y comprometen el maxilar. El tratamiento quirúrgico de este tipo de tumores es en general la resección amplia con márgenes libres de enfermedad ⁽¹⁾.

La maxilectomía conlleva diferentes grados de alteración funcional y estética, estas resecciones, ya sean subtotales o totales, por su extensión y ubicación son de una alta complejidad tanto para realizarlas como para reconstruir el defecto, porque comprometen desde el oído y cavidades nasales hasta la cavidad oral, por lo cual restaurar función y forma es un verdadero desafío, más aún sabiendo que la mayoría de estos pacientes requerirá radioterapia en el posoperatorio. La reconstrucción maxilar va desde el uso de prótesis obturadoras, colgajos locales hasta colgajos libres.

MÉTODO

El presente estudio se caracteriza por ser descriptivo, retrospectivo de corte transversal. La población está conformado por todos los pacientes a los cuales se les realizó maxilectomía, desde el año 2000 al 2019 en el servicio de cabeza y cuello del Instituto Oncológico “Dr. Miguel Pérez Carreño”; encontrándose 92 cirugías de este tipo en los registros de libros de intervenciones quirúrgicas, de las cuales fueron incluidos en este estudio 80 casos, debido a las limitaciones presentadas para la obtención de los datos de las historias clínicas que se encontraban en archivo.

Los criterios de inclusión fueron pacientes intervenidos en nuestra institución y de exclusión aquellos pacientes operados de forma extra-hospitalaria.

La técnica de recolección de datos se realizó mediante la revisión de las historias clínicas y vaciado de la información relevante en la ficha de estudio. Con los datos de los 80 pacientes en estudio, se elaboraron hojas de cálculo de todas las variables dependientes e independientes mediante un programa Microsoft Office Excel® 2013 y el software SPSS versión 21.0 para el análisis estadístico de las variables estudiadas

RESULTADOS

Las características clínicopatológicas de los 80 pacientes se describen a continuación: pacientes con edades comprendidas entre 14- 84 años con una media de 55 años. Siendo el género masculino el más frecuente con 52,5 % (42 casos), entre los hábitos psicobiológicos se encontró tabaquismo en 48,8 % (39 casos) y alcohólicos en 30 % (24 casos), asimismo, el 53 % (17 pacientes) comparten ambos hábitos (Cuadro 1).

	media	rango	frecuencia	%
Edad	55,83	(14-84)		
Género				
Femenino			38	47,5
Masculino			42	52,5
Hábitos Psicobiológicos				
Fumadores			39	48,8
Bebedores			24	30,0
Comportamiento				
Benigno			9	11,3
Maligno			71	88,8

CUADRO 1.

Resumen descriptivo (edad, género, hábitos psicobiológicos y comportamiento)

Las maxilectomías se clasificaron según Cordeiro y col. ⁽³⁾, representándose en tipo I 10 % (8 casos), tipo II 41,3 % (33 casos), tipo IIIA 32,5 % (26 casos), tipo IIIB 11,3 % (9 casos) y tipo IV 5 % (4 casos) (Figura 1).

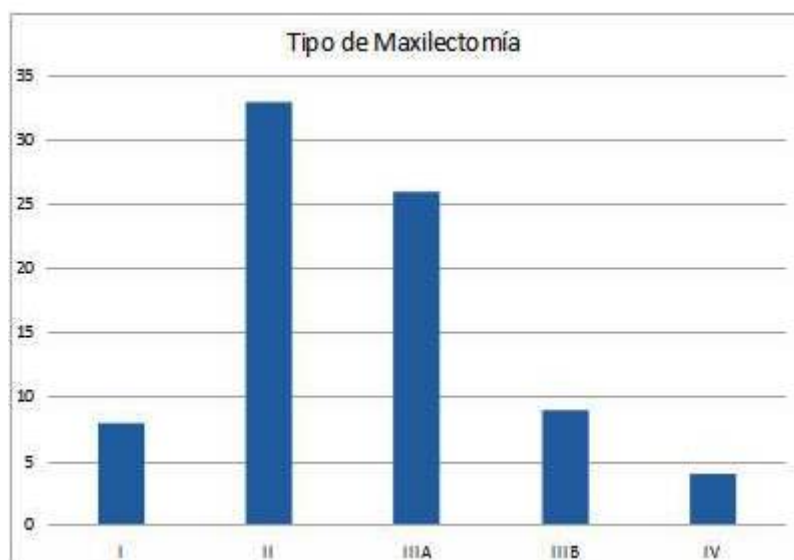

FIGURA 1

Tipo de maxilectomía ⁽³⁾.

Los hallazgos histológicos permitieron categorizar las biopsias definitivas de las maxilectomías en patologías benignas 11,3 % y malignas 88,8 %. Siendo los tipos histológicos más frecuentemente hallados (Figura 2) el carcinoma epidermoide con 46,3 %, y el adenoideo quístico con 15 %, siguiendo en orden de frecuencia el carcinoma basocelular, muco-epidermoide y el sarcoma; el grado de diferenciación (Cuadro 2) de las lesiones malignas correspondieron a bien diferenciado 41,3 %, moderadamente diferenciado 27,5 % y poco diferenciado 15 %.

	frecuencia	%	
Localización			
Paladar	15	18,8	
Maxilar	44	55,0	
Reborde combinado	8	10,0	
	13	16,3	
Lateralidad			
Derecha	41	51,3	
Izquierda	39	48,8	
Grado de diferenciación			
	1	33	41,3
	2	22	27,5
	3	12	15,0
	N/A	13	16,3
Márgenes			
Comprometidos	37	46,3	
Libres	43	53,8	

CUADRO 2

Resumen descriptivo (localización, lateralidad, grado de diferenciación y márgenes)

Con respecto a la localización de las lesiones encontramos que el subsitio mayormente afectado fue el antro maxilar con 55 % (44 casos), siguiendo el paladar 18,8 % (15 casos), y combinado 16,3 % (13 casos). Siendo el maxilar derecho afectado con mayor frecuencia 51,3 % de los casos. El tamaño tumoral se encontró en rangos entre 1 cm -12 cm con una media de 5 cm.

Los tipos de reconstrucción fueron realizados con colocación de obturador palatino 47,5 % (38 casos), colgajo de músculo temporal 22,5 % (18 casos), colgajo de pectoral mayor 8,8% (7 casos), fascia lata 5 % (4 casos), y colgajo cervicofacial 3,8 % (3 casos).

En las biopsias definitivas los márgenes (Cuadro 2) se encontraron libres de neoplasia en 53,8 % (43 casos) y comprometidos en 46,3 % (37 casos). De este último grupo los pacientes que recibieron tratamiento adicional de tipo rescate quirúrgico fue el 18,8 %, radioterapia 21,3 % quimioterapia 12,5 % y las 3 modalidades juntas 2,5 %.

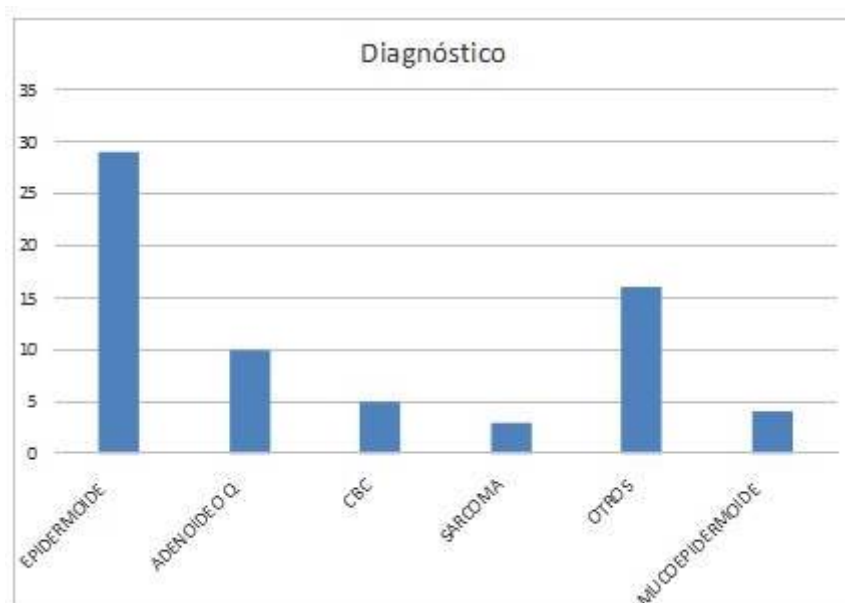


FIGURA 2
Tipos histológicos

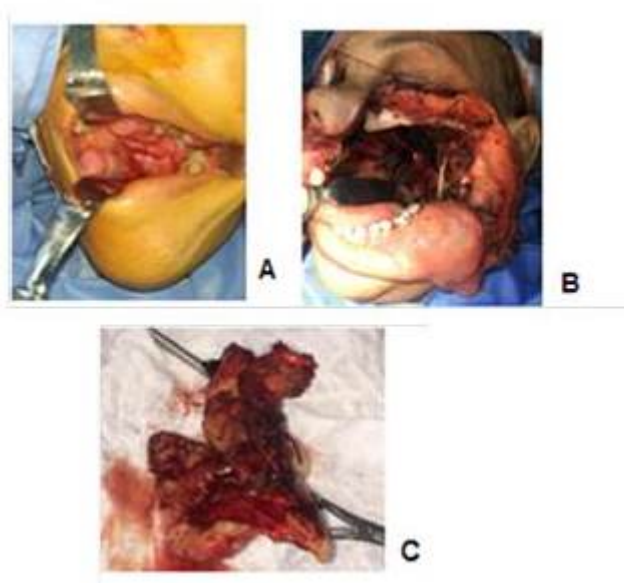


FIGURA 3.
A. Sarcoma de paladar. B. Maxilectomía tipo II. C. Pieza de maxilectomía

DISCUSIÓN

Existen distintos sistemas para clasificar las maxilectomías, una es la clasificación de Selibeau en 1906, quien describió formas clínicas de cáncer maxilar y dio una descripción de la ruta de diseminación tumoral, además dividió la región facial en supra, meso e infraestructura. Posteriormente, en 1925, Cornet dividió el maxilar en tres partes: supra-estructura (el complejo etmoido-máxilo-órbito-malar), una meso-estructura naso-sinusal y la infraestructura: el paladar. O#hngren G, en 1933, dividió la localización de los carcinomas del seno maxilar

en supra e infraestructura por una línea imaginaria que se extiende desde el canto interno del ojo al ángulo mandibular, la conocida línea de O#hngren ^(1,2).

En nuestro trabajo utilizamos la clasificación de Cordeiro y col., quienes definen maxilectomía Tipo I o parcial aquella que compromete una o dos paredes del maxilar, más frecuentemente las paredes anterior y medial. Tipo II (Figura 1) o maxilectomía subtotal la resección de las cinco paredes inferiores del maxilar sin comprometer el piso orbitario; Tipo IIA aquellas que incluyen menos del 50 % del paladar duro y Tipo IIB aquellas que incluyen más del 50 % del paladar duro. Tipo III son aquellas maxilectomías totales que incluyen la resección de las seis paredes del maxilar; se subdividen en Tipo IIIA (no incluye contenido orbitario) y IIIB (incluye contenido orbitario). Tipo IV compromete las cinco paredes superiores del maxilar, incluyendo la órbita y su contenido ⁽³⁾.

Por lo tanto la maxilectomía puede conllevar a compromiso funcional, estético y de la calidad de vida de los pacientes. En nuestro estudio la media de edad fue mayor que en otras publicaciones como en la de Akinmoladun IV y col. ⁽⁴⁾, sin embargo, si tuvo correlación con el de Souza y col. ⁽⁵⁾ al igual que en el género.

La patología maligna como indicación para maxilectomía tuvo mayor prevalencia en nuestro estudio en comparación con el de Akinmoladun IV y col. ⁽⁴⁾, los tumores benignos representados en nuestros resultados como categoría otros, esta constituido por ameloblastoma, displasia fibroso y mixoma, se encontraron con baja frecuencia concordando con los reportes de Eziyi y col. ⁽⁶⁾ y diferencias con el de Akinmoladun IV y col ⁽⁴⁾.

El tipo histológico más frecuente fue el carcinoma epidermoide a diferencia de Fomete y col., donde el más frecuente fue el carcinoma adenoideo quístico ⁽⁷⁾.

El tipo de maxilectomía practicada depende de varios factores como la naturaleza del tumor, localización, subsitios comprometidos y extensión de la lesión ^(8,9,10,11). La más realizada en nuestro centro fue la tipo II seguida de la tipo IIIA.

En vista de encontrar diferentes clasificaciones para las maxilectomías, resulta limitante la comparación con otros estudios, sin embargo, nuestros resultados concuerdan con la publicación de Yáñez R y col., en la que la tipo II fue la más frecuente ⁽¹⁾.

Según el tipo de maxilectomía y las características propias de cada uno de los pacientes se realizaron distintos tipos de reconstrucción, siendo la prótesis obturadora la más frecuente al igual que Yáñez R y col., y Chen y col. ^(1,8).

La experiencia en 20 años ha permitido manejar con mayor destreza los tumores del maxilar, logrando realizar resecciones con reconstrucciones inmediatas permitiendo al paciente mejorar su calidad de vida ^(13,14,15).

REFERENCIAS

1. Yáñez RM, Loyola F, Alcocer DC, Cornejo JF, Mariana Valenzuela MG, Martínez R. Alternativas reconstructivas post maxilectomía por enfermedad neoplásica. Rev. chil. cir. 2014;66(1):30-37.
2. Skorek A. History of treatment and classification of maxillary sinus neoplasms. Otolaryngol Pol. 2005;59:771-776.
3. Cordeiro PG, Santamaria E. A classification system and algorithm for reconstruction of maxillectomy and mid facial defects. Plast Reconstr Surg. 2000;105:2331-2346.
4. Akinmoladun VI, Akinyamoju CA, Olaniran FO, Olaopa OI. Maxillectomy and quality of life: Experience from a Nigerian tertiary institution. Niger J Surg. 2018;24(2):125-130.
5. Souza RP, de Cordeiro FB, Gonzalez FM, Yamashiro I, de Oliveira Paes AJ Jr, Tornin OS, et al. Maxillary sinus carcinoma: An analysis of ten cases. Radiol Bras. 2006;39:397-400.

6. Eziyi JA, Amusa YB, Fatusi O, Otoghile B. Challenges of surgical management of maxillary tumours in a developing country. *J. Med. Med. Sci.* 2014;5:162-168.
7. Fomete B, Agbara R, Osunde OD, Ogbeifun JO. Maxillectomy and its surgical indications in a tertiary health care centre in North West Nigeria: Analysis of 66 cases. *J Oral Maxillofac Surg Med Pathol.* 2017;29(3):198-202.
8. Chen W, Ren H, Zhe Huang R. Quality of life after maxillectomy and placement of prosthetic obturator. *Int J Prosthodont.* 2016;29(4):363-368.
9. Kumar P, Alvi HA, Rao J, Singh BP, Jurel SK, Kumar L, et al. Assessment of the quality of life in maxillectomy patients: A longitudinal study. *J Adv Prosthodont.* 2013;5(1):29-35.
10. Yi-Fan Kang, Jie Liang, Zheng He, Lei Zhang, Xiao-Feng Shan, Zhi-Gang Cai. Orbital floor symmetry after maxillectomy and orbital floor reconstruction with individual titanium mesh using computer-assisted navigation. *J Plast Reconstr Aesthet Surg.* 2020;73(2):337-343.
11. Jian Sun, Yi Shen, Jun Li, Zhi-yuan Zhang. Reconstruction of high maxillectomy defects with the fibula osteomyocutaneous flap in combination with titanium mesh or a zygomatic Implant. *Plast Reconstr Surg.* 2011;27(1):150-160.
12. Ricotta F, Cercenelli L, Battaglia S, Bortolani B, Savastio G, Marcelli E, et al. Navigation-guided resection of maxillary tumours: Can a new volumetric virtual planning method improve outcomes in terms of control of resection margins. *J Craniomaxillofac Surg.* 2018;46(12):2240-2247.
13. Atsushi A, Kurita K, Hayashi H, Ito I. Technique for secondary modification after maxillary resection and reconstruction for soft tissue flap fixation before prosthesis addition: A case report. *BMC Oral Health.* 2019;19:125.
14. Yusa K, Hemmi T, Ishikawa S, Yamanouchi H, Kasuya S, Hiromasa Sakurai H, et al. Rehabilitation after maxillectomy in patients with implant-retained obturator: A preliminary report. *Oral Surg Oral Med Oral Pathol Oral Radiol.* 2020;129(1):8-13.
15. Alzarea BK. Assessment and evaluation of quality of life (OHRQoL) of patients with dental implants using the Oral Health Impact Profile (OHIP-14) - a clinical study. *J Clin Diagn Res.* 2016;10(4):ZC57-60.