



Revista Venezolana de Oncología
ISSN: 0798-0582
ISSN: 2343-6239
svotrabajoslibres@gmail.com
Sociedad Venezolana de Oncología
Venezuela

IDENTIFICACIÓN INTRAOPERATORIA DE LAS VARIANTES ANATÓMICAS DEL NERVIO LARÍNGEO RECURRENTE

VALLS PUIG, JUAN CARLOS; BLANCO, ANÍBAL; NODA, RICHARD; GARCÍA, RAFAEL; MALDONADO, JUAN; SAAVEDRA, GÉNESIS; ALBARRÁN, GHABRIELA
IDENTIFICACIÓN INTRAOPERATORIA DE LAS VARIANTES ANATÓMICAS DEL NERVIO LARÍNGEO RECURRENTE

Revista Venezolana de Oncología, vol. 34, núm. 1, 2022

Sociedad Venezolana de Oncología, Venezuela

Disponible en: <https://www.redalyc.org/articulo.oa?id=375669596007>



Esta obra está bajo una Licencia Creative Commons Atribución-NoComercial-CompartirIgual 4.0 Internacional.

IDENTIFICACIÓN INTRAOPERATORIA DE LAS VARIANTES ANATÓMICAS DEL NERVIIO LARÍNGEO RECURRENTE

JUAN CARLOS VALLS PUIG
CÁTEDRA Y SERVICIO DE
OTORRINOLARINGOLOGÍA, HOSPITAL
UNIVERSITARIO DE CARACAS. UNIVERSIDAD
CENTRAL DE VENEZUELA. SERVICIO DE
CIRUGÍA, HOSPITAL PÉREZ DE LEÓN.
CONSULTA DE OTORRINOLARINGOLOGÍA Y
CIRUGÍA DE CABEZA Y CUELLO, HOSPITAL
ORTOPÉDICO INFANTIL., Venezuela
vallstru@hotmail.com

Redalyc: <https://www.redalyc.org/articulo.oa?id=375669596007>

ANÍBAL BLANCO,
CÁTEDRA Y SERVICIO DE
OTORRINOLARINGOLOGÍA, HOSPITAL
UNIVERSITARIO DE CARACAS. UNIVERSIDAD
CENTRAL DE VENEZUELA. SERVICIO DE
CIRUGÍA, HOSPITAL PÉREZ DE LEÓN.
CONSULTA DE OTORRINOLARINGOLOGÍA Y
CIRUGÍA DE CABEZA Y CUELLO, HOSPITAL
ORTOPÉDICO INFANTIL., Venezuela

RICHARD NODA
CÁTEDRA Y SERVICIO DE
OTORRINOLARINGOLOGÍA, HOSPITAL
UNIVERSITARIO DE CARACAS. UNIVERSIDAD
CENTRAL DE VENEZUELA. SERVICIO DE
CIRUGÍA, HOSPITAL PÉREZ DE LEÓN.
CONSULTA DE OTORRINOL., Venezuela

RAFAEL GARCÍA
CÁTEDRA Y SERVICIO DE
OTORRINOLARINGOLOGÍA, HOSPITAL
UNIVERSITARIO DE CARACAS. UNIVERSIDAD
CENTRAL DE VENEZUELA. SERVICIO DE
CIRUGÍA, HOSPITAL PÉREZ DE LEÓN.
CONSULTA DE OTORRINOLARINGOLOGÍA Y
CIRUGÍA DE CABEZA Y CUELLO, HOSPITAL
ORTOPÉDICO INFANTIL., Venezuela

JUAN MALDONADO
CÁTEDRA Y SERVICIO DE
OTORRINOLARINGOLOGÍA, HOSPITAL
UNIVERSITARIO DE CARACAS. UNIVERSIDAD
CENTRAL DE VENEZUELA. SERVICIO DE

NOTAS DE AUTOR

vallstru@hotmail.com

*CIRUGÍA, HOSPITAL PÉREZ DE LEÓN.
CONSULTA DE OTORRINOLARINGOLOGÍA Y
CIRUGÍA DE CABEZA Y CUELLO, HOSPITAL
ORTOPÉDICO INFANTIL, Venezuela*

*GÉNESIS SAAVEDRA
CÁTEDRA Y SERVICIO DE
OTORRINOLARINGOLOGÍA, HOSPITAL
UNIVERSITARIO DE CARACAS. UNIVERSIDAD
CENTRAL DE VENEZUELA. SERVICIO DE
CIRUGÍA, HOSPITAL PÉREZ DE LEÓN.
CONSULTA DE OTORRINOLARINGOLOGÍA Y
CIRUGÍA DE CABEZA Y CUELLO, HOSPITAL
ORTOPÉDICO INFANTIL., Venezuela*

*GHABRIELA ALBARRAN.
CÁTEDRA Y SERVICIO DE
OTORRINOLARINGOLOGÍA, HOSPITAL
UNIVERSITARIO DE CARACAS. UNIVERSIDAD
CENTRAL DE VENEZUELA. SERVICIO DE
CIRUGÍA, HOSPITAL PÉREZ DE LEÓN.
CONSULTA DE OTORRINOLARINGOLOGÍA Y
CIRUGÍA DE CABEZA Y CUELLO, HOSPITAL
ORTOPÉDICO INFANTIL, Venezuela*

Recepción: 20 Septiembre 2021
Aprobación: 12 Diciembre 2021

RESUMEN:

OBJETIVO: Identificar distintas variaciones anatómicas del nervio laríngeo recurrente en relación con la arteria tiroidea inferior y la presencia o no de divisiones extra-laríngeas, en 32 pacientes sometidos a intervención quirúrgica por distintas patologías tiroideas. **MÉTODO:** Estudio multiinstitucional, descriptivo, transversal. Se categorizó patrón de relación del nervio con arteria descrita, según posición del primero respecto a la segunda, en tres categorías, superficial, profundo y entre las ramas. Las distintas frecuencias fueron expresadas en número, porcentaje y promedio. **RESULTADOS:** Predominó la ubicación profunda del nervio en 84,3 %, seguido de categoría entre las ramas de la arteria con 9,3 % y la superficial con 6,4 %. La cuarta parte (o el 25%) de la serie presentó divisiones extra-laríngeas del nervio laríngeo inferior, predominando la bifurcación en dos ramas, en tres ramas y una de seis ramas. **CONCLUSIÓN:** Al comparar el predominio de ubicación profunda del nervio laríngeo recurrente respecto a la arteria tiroidea inferior en la serie con diversas variaciones anatómicas descritas en la literatura consultada, se determina que es la variante más frecuente en la estrecha relación entre ambas estructuras anatómicas. El conocimiento de las distintas variantes anatómicas, como la presencia de divisiones extra-laríngeas del nervio, es importante para prevención de complicaciones inherentes a la cirugía de la glándula tiroidea.

PALABRAS CLAVE: Nervio laríngeo recurrente, anatomía, variantes anatómicas, cirugía.

ABSTRACT:

OBJECTIVE: To identify many different anatomical variants of the recurrent laryngeal nerves respect to the relationship with the inferior thyroid artery and the presence of extra-laryngeal division of nerve in 32 patients study with diagnosis of thyroid pathology submitted to surgical intervention. **METHOD:** This is a multi-institute, descriptive and transversal study. The patients have been distributed according the relationship between recurrent laryngeal nerves and the inferior thyroid artery in three groups: Superficial when the nerve passes anterior the branches of the artery, the deep when pass posterior and when pass between the branches. The different results are expresses in frequency, percentages and the average. **RESULTS:** The category deep predominate with 84.3 %, between the branches where 9.3 % and superficial 6.4 %. Twenty-five per cent presents the extra-laryngeal division of the recurrent laryngeal nerve. The kinds of division were two, three and six branches. **CONCLUSION:** When comparing the prevalence of deep location of the recurrent laryngeal nerve with respect to the inferior thyroid artery in the series with anatomical

variants described in the consulted literature, is determined that it is the most frequent variant in the close relationship between both anatomical structures. Is important to know and understand the anatomic variants to prevent the morbidity in the thyroid surgical procedures.

KEYWORDS: Recurrent laryngeal nerve, anatomy, anatomic variants, surgery.

INTRODUCCIÓN

El conocimiento preciso de la anatomía de los nervios laríngeos recurrentes es de vital importancia en la cirugía tiroidea para evitar las complicaciones inherentes a su lesión ⁽¹⁾. Estos inervan la musculatura extrínseca de la laringe y proporcionan inervación sensitiva a la laringe glótica. Nacen del vago a la altura de la arteria subclavia a la derecha y del cayado aórtico a la izquierda. A continuación, giran en dirección superior y medial para dirigirse hacia el surco traqueoesofágico. Ascienden muy cerca de la tráquea y el esófago, aunque no necesariamente en el surco mencionado. Ambos discurren lateralmente a este compartimiento visceral, ubicándose el derecho más lateral que el izquierdo ⁽²⁾.

Durante su ascenso, el nervio laríngeo recurrente presenta una relación anatómica intrincada con la arteria tiroidea inferior, cuando esta última se encuentra en su trayecto final antes de irrigar la cápsula tiroidea. El nervio descrito puede ramificarse antes de entrar en la laringe, determinando la presencia de diversas divisiones extra-laríngeas. Seguidamente, penetra en el órgano fonatorio en posición posterior a la articulación cricotiroidea ⁽³⁾.

Numerosas publicaciones a lo largo del mundo han relacionado la parálisis temporal y permanente del nervio laríngeo recurrente luego de los procedimientos quirúrgicos en la glándula tiroides. La mayoría de los investigadores recomiendan identificar el nervio antes de ligar la arteria para evitar su lesión inadvertida ^(4, 5).

El objetivo del presente trabajo es identificar las distintas variantes anatómicas del nervio laríngeo recurrente en su relación con la arteria tiroidea inferior y la presencia o no de división extra-laríngea, en pacientes sometidos a intervención quirúrgica por distintas patologías tiroideas. Se comparan los hallazgos obtenidos con la literatura nacional e internacional.

MÉTODO

En la Cátedra Servicio de Otorrinolaringología del Hospital Universitario de Caracas, el Servicio de Cirugía del Hospital Pérez de León 2 y el Hospital Ortopédico Infantil se realizó un estudio descriptivo y cuantitativo de 32 pacientes con diagnóstico preoperatorio de patología tiroidea que requirieron ser sometidos a distintos procedimientos quirúrgicos, entre los años 2017 hasta octubre de 2020.

En toda la serie se analizaron el sexo, la edad, tipo de patología tiroidea según el informe final de anatomía patológica y los procedimientos quirúrgicos realizados. Por paciente se identificó el patrón de relación entre el nervio laríngeo recurrente con la arteria tiroidea inferior, y la presencia de división extra-laríngea del nervio mencionado. Se evaluó la aparición de disfonía en el posoperatorio. Las distintas frecuencias fueron expresadas en número, porcentaje y promedio. Se excluyeron aquellos casos que requirieron sacrificio del nervio por infiltración neoplásica.

La herida quirúrgica vino determinada por el tipo de procedimiento. En las lobectomías tiroideas y las tiroidectomías totales se ejecutó el trazo de Kocher. En caso de requerir linfadenectomía cervical lateral se realizó la incisión en “J”, conocida también como en “Palo de Hockey”. La identificación del nervio laríngeo recurrente se inició en todos los casos por encima del desfiladero torácico y se siguió en dirección cefálica hasta la laringe. En ocasiones se intentó el reconocimiento en la articulación cricotiroidea, por donde ingresa en la laringe (Figura 1a y b).

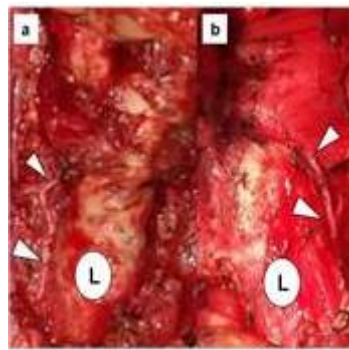


FIGURA 1

Identificación intra-operatoria del trayecto del nervio laríngeo recurrente. Puntas de flecha blanca señalan la estructura nerviosa. Letra "L" en círculo blanco indicando la laringe.

La mayoría de los estudios de variantes anatómicas del nervio laríngeo recurrente están realizados en cadáveres humanos, que permiten una evaluación bilateral del cuello y una disección de todo el trayecto de la estructura anatómica ^(1,3,6). La identificación intra-operatoria está limitada a las indicaciones precisas y a las necesidades propias de cada paciente según el tipo de patología a tratar quirúrgicamente. Al no poder determinar la bilateralidad de las variantes anatómicas en toda la casuística, la presencia o ausencia de los cambios anatómicos será cuantificado por paciente.

El patrón de relación del nervio laríngeo recurrente con la arteria tiroidea inferior se categorizó según la posición del primero respecto a la segunda. Será superficial cuando esté en contacto con la cara anterior de la arteria, profundo o en relación con la cara posterior de la arteria y finalmente cuando discurre entre las ramas de la arteria (2) (Figura 2a-c).

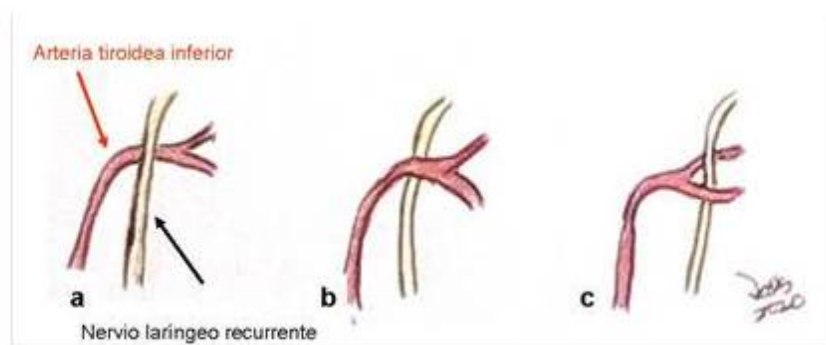


FIGURA 2.

Clasificación de la relación entre la arteria tiroidea inferior y el nervio laríngeo recurrente. a) Superficial. b) Profundo. c) Entre las ramas.

RESULTADOS

La edad osciló entre 15 y 75 años, con una media de 50 años. El género femenino predominó con un 90,6 % de la serie. Doce pacientes 37,5 %, presentaron un diagnóstico final de neoplasias malignas, la mayoría por carcinomas papilares y un folicular. Nueve bocios multi-nodulares 28,1, la misma cantidad de adenomas foliculares y dos hiperplasias nodulares 6,3 %. Se ejecutaron 21 tiroidectomías totales por tumores malignos y bocio multi-nodulares. El resto fueron lobectomías tiroideas principalmente por adenomas foliculares e hiperplasias nodulares.

Las categorías en cuanto al patrón de relación del nervio laríngeo inferior con la arteria tiroidea inferior por paciente, señaló un claro predominio de la ubicación profunda del nervio en un 84,3 %, seguido de la categoría entre las ramas con un 9,3 % y finalmente la superficial con un 6,4 %.

Un cuarto de la serie presentó divisiones extra-laríngeas del nervio laríngeo inferior, predominando la bifurcación en dos ramas, en tres ramas y una de seis ramas (Figuras 3 a-d y 4 a-c). En un paciente se constató la presencia de una conexión entre un ramo nervioso superior y el nervio laríngeo recurrente en el sitio de entrada en la articulación cricotiroides (Figura 4d). Un cuarto de la casuística desarrolló disfonía, una fue permanente.

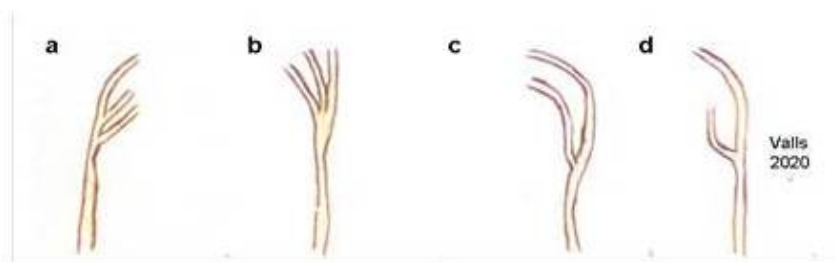


FIGURA 3 A-D)
Esquema de divisiones extralaríngeas del nervio laríngeo recurrente en cuatro pacientes sometidos a lobectomías tiroideas. Todos en ubicación profunda respecto a la arteria tiroidea inferior. Se constatan divisiones de dos y tres ramas.

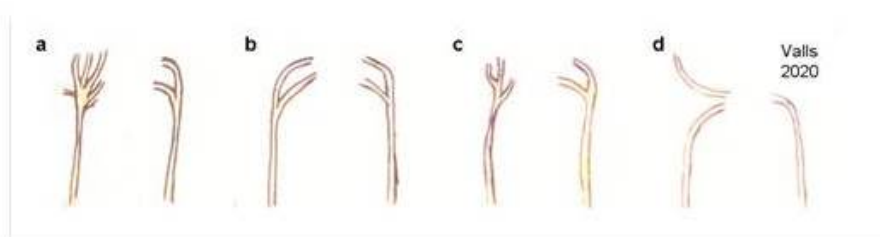


FIGURA 4 A-C).
Esquema de divisiones extra-laríngeas de ambos nervios laríngeos recurrentes, derecho e izquierdo, en pacientes sometidos a tiroidectomías totales. Todos en ubicación profunda respecto a la arteria tiroidea inferior. Se constatan divisiones de dos, tres y más ramas. d) Asa de galeno conformada entre una rama nerviosa superior en conexión con el nervio laríngeo superior, este último también de ubicación profunda.

DISCUSIÓN

A finales del siglo XIX, Wölfler A publicó las dos primeras monografías relativas al peligro de lesionar el nervio laríngeo recurrente. Sustentó sus observaciones en razones anatómicas y técnicas mientras se desempeñaba como el principal asistente de Billroth T en Viena. Posteriormente, el método sistemático de identificación de los nervios durante los procedimientos quirúrgicos en tiroides y su difusión, se acreditó a Lahey F en Norteamérica, a mediados del siglo pasado ^(6,7). Se denominó la “técnica de cirugía segura” ⁽⁸⁾.

Dos publicaciones definieron la técnica quirúrgica sobre la glándula tiroides en Venezuela. La primera a cargo de Montbrum F y col., en 1957, quienes describen el procedimiento de Lahey F para las resecciones amplias de manera segura, identificando el nervio laríngeo recurrente en todo su trayecto cervical y la ligadura selectiva de los pedículos vasculares en el denominado triángulo recurrential ⁽⁶⁾. Ocho años después, en el segundo artículo, Márquez RA, enfatizó su experiencia personal con los mismos aspectos ⁽⁹⁾. A mediados

de los años ochenta, Ayala y col., reconocieron la importancia de la visualización del nervio para evitar las complicaciones relacionadas con su traumatismo ⁽¹⁰⁾.

En el presente estudio, el género, la media de la edad y la frecuencia de los tipos histológicos de los carcinomas diferenciados de tiroides se corresponden con lo reportado en la literatura nacional e internacional ^(5, 11).

La intrincada relación entre la arteria tiroidea inferior y el nervio laríngeo recurrente, así como la posibilidad de división extra-laríngea de este último, determinó que el célebre cirujano argentino Finochietto R denominara esta área de varias maneras. Las refirió como “el talón tiroideo”, “la encrucijada neuro-vascular glandular” o simplemente la “zona roja” debido al alto riesgo de lesionar el nervio durante los procedimientos quirúrgicos sobre la glándula tiroides ⁽⁸⁾.

El patrón de relación entre la arteria tiroidea inferior y el nervio laríngeo recurrente es muy variable en la literatura consultada. Diversos estudios han intentado definir este tipo de relación. Rossi R y col., en 1943 ilustraron 28 tipos de categorías entre ambas estructuras ⁽¹²⁾. Florián y col., señalaron un predominio de la categoría entre las ramas con un 50 % a 60 %, seguido del profundo con un 25 % a 32 % y finalmente el superficial entre un 18 % a 20 %, independientemente del lado estudiado ⁽⁸⁾. Lai y col., Monfared y col. y Rustard y col. evidenciaron una mayor frecuencia del patrón posterior respecto a las otras categorías, especialmente del lado izquierdo ^(1, 3, 13). En la actual casuística predominó el patrón profundo, seguido de la relación entre las ramas y finalmente el superficial, este último de manera ocasional. Para numerosos autores esta variabilidad de ramificación limita la posibilidad de que el cirujano confíe únicamente en la arteria tiroidea inferior como punto de referencia para identificar el nervio. La única constante es la relación estrecha entre ambas estructuras ^(1,3,8,12, 13).

El nervio laríngeo recurrente se divide habitualmente en una rama anterior motora y una posterior sensitiva pero se han descrito ramificaciones de dos a ocho ramas. Aquellas de dos ramas fueron denominadas como bífidas por Lahey F ⁽⁸⁾. Moreau y col., indicaron casi un 60 % de divisiones extra-laríngeas ⁽¹⁴⁾. Otros estudios anatómicos señalan una amplia variabilidad de porcentajes que oscilan entre 35 % a 80 % ⁽²⁾. Constatamos un cuarto de la serie con divisiones extra-laríngeas de varias tipos de ramas.

Se describe el asa de Galeno como una conexión entre la rama lateral sensitiva del nervio laríngeo superior y el nervio laríngeo recurrente, en el sitio de entrada de este último a la laringe ^(12, 15). Este tipo de conexión nerviosa coincide con el hallazgo evidenciando en el estudio.

Se ha descrito un nervio laríngeo anómalo o no recurrente en el 0,3 % a 0,8 % de los casos. Surge directamente de la parte cervical del vago a la altura de la laringe o de la glándula tiroides y entra en la laringe posterior a la articulación cricotiroidea, sin formar bucles en la parte inferior del cuello. La inmensa mayoría de estos aparecen en el lado derecho, se menciona la casi ausencia en el izquierdo ^(2, 13). Márquez RA, señaló seis nervios laríngeos no recurrentes en quinientas tiroidectomías, resaltando la presencia de anomalías vasculares asociadas en la arteria subclavia derecha ⁽¹⁶⁾. No identificamos ningún nervio recurrente anómalo.

La mayoría de los cirujanos han propuesto identificar el nervio laríngeo recurrente por encima del desfiladero torácico y seguirlo en dirección cefálica hasta la laringe. Otros recomiendan su reconocimiento en la articulación cricotiroidea, por donde ingresa en el órgano fonatorio ^(2,5,9,13, 17). Se reportan las disfonías temporales y permanentes, entre un 0,3 % a un 25 %, y entre 0,3 % a un 13,8 %, respectivamente ⁽¹¹⁾. La técnica de identificación del nervio mencionado coincidió con lo propuesto por la mayoría de los especialistas y con el porcentaje de disfonías descrito en la literatura consultada.

Al comparar el 84,3 % de nervios laríngeos recurrentes de ubicación profunda respecto a la arteria tiroidea inferior con las diversas variantes anatómicas descritas en la literatura consultada, se determina que la única constante continúa siendo la relación estrecha entre ambas estructuras. El 25 % de la serie presentó divisiones

extra-laríngeas del citado nervio. La comprensión de este tipo de variantes anatómicas es importante para la prevención de las complicaciones inherente a las cirugías de la glándula tiroides

Agradecimientos: A la Lic. Mary Cruz Lema de Valls y al personal de las bibliotecas del Centro Médico de Caracas, del Instituto de Medicina Experimental y de la cátedra servicio de Otorrinolaringología del Hospital Universitario de Caracas por su colaboración en la realización del estudio.

Conflicto de interés. En cuanto al presente trabajo de investigación clínica no ha habido ningún conflicto de interés. Su contenido y finalidad ha sido con fines de divulgación del conocimiento científico.

REFERENCIAS

1. Monfared A, Goutham G, Kim D. Microsurgical anatomy of the laryngeal nerves as related to thyroid surgery. *Laryngoscope*. 2002;112:386-392.
2. Miller F. Anatomía quirúrgica de las glándulas tiroides y paratiroides. *Clin Cir N Am*. 2003;1:1-7.
3. Rustad W, Morrison L. Revised anatomy of the recurrent laryngeal nerves. Surgical importance based on the dissection of 100 cadavers: A preliminary report. *Laryngoscope*. 1952; LXII(3):237-249.
4. Fewins J, Simpson B, Miller F. Complicaciones de la cirugía de tiroides. Anatomía quirúrgica de las glándulas tiroides y paratiroides. *Clin Cir North Am*. 2003; 1: 181-196.
5. Garriga García E, Brito E. Cirugía de la Tiroides. Un enfoque práctico. [Internet]. 2014. Disponible en: URL: <http://cirugiadelatiroides.blogspot.com/2014/06/cirugia-de-la-tiroides-un-enfoque.html>
6. Montbrum F, Pizzolante D. Bocio. Mi experiencia personal sobre la tiroidectomía con la disección sistemática de los nervios recurrentes. IV Congreso Venezolano de Cirugía. Prensa Médica Venezolana. 1957.p.917-960.
7. Becker W. Presidential Adress: Pioneers in thyroid surgery. *Ann Surg*. 1977;185(5):493-504.
8. Florián M. Bases Anatómicas de la Cirugía de Cabeza y Cuello: antecedentes históricos. España: Editorial Librería Akadia; 2010.
9. Márquez Reverón A. Experiencia personal en 150 tiroidectomías. *Bol Soc Ven Cir*. 1965; 19(3): 546-570.
10. Ayala L, Souchon E. Cirugía del tiroides. Técnica que minimiza complicaciones. *Rev Ven Cir*. 1986;39(2):9-13.
11. Valls J, Alford M, Brito E, Trevison L, Blanco A. Manejo quirúrgico del cáncer de tiroides. *Vitae Academia Biomédica Digital*. Disponible en: URL: https://vitae.ucv.ve/pdfs/VITAE_5842.pdf
12. Rossi R, Cady Blake. Surgical anatomy En: Cady B, Rossi R, editores. *Surgery of the thyroid and parathyroid glands*. 3. edición. EE.UU: Saunders; 1991.p.13-30.
13. Lai S, Mandel S, Weber R. Management of thyroid neoplasms, En: Flint P, Haughey B, editores. *Cummings of otolaryngology head and neck surgery*. 6. edición. EE.UU: Saunders; 2015.p.1901-1928.
14. Moreau S, Gouillet M, Babin E, Salame E, Delmas P, Valdazo A. The recurrent laryngeal nerve: Related vascular anatomy. *Laryngoscope*. 1998;108:1351-1353.
15. Sanders B, Wu L, Mu L, Li Y, Biller HF. The innervation of the human larynx. *Arch Otolaryngol Head Neck Surg*. 1993;119:934-939.
16. Márquez Reveron A. Anomalías del nervio recurrente. *Bol Soc Ven Cirugía*. 1974;28(1-2):191-197.
17. Sancho J. Bocio multinodular. En: *Cirugía endocrina*. 2. edición. Asociación Española de Cirujanos:2009.