

# TRATAMIENTO PRESERVADOR DE FERTILIDAD EN CARCINOMA DE ENDOMETRIO, CON EMBARAZO SATISFACTORIO. RECURRENCIA DE LA ENFERMEDAD.

*INÉS C GONZÁLEZ-RODRÍGUEZ*

*INSTITUTO ONCOLÓGICO “DR. LUIS RAZETTI”,*

*República Bolivariana de Venezuela*

*inescgonzalezrodriguez@gmail.com*

 <https://orcid.org/0000-0001-7722-0333>

*MARÍA V DOS SANTOS GALINDO*

*INSTITUTO ONCOLÓGICO “DR. LUIS RAZETTI”,*

*República Bolivariana de Venezuela*

*verodual@hotmail.com*

 <https://orcid.org/0009-0005-0689-5380>

*GABRIEL A PÉREZ-DÍAZ*

*INSTITUTO ONCOLÓGICO “DR. LUIS RAZETTI”,*

*República Bolivariana de Venezuela*

*perezdgabriel@yahoo.com*

 <https://orcid.org/0009-0009-8723-8284>

*HENRY TENÍA-NORIEGA*

*INSTITUTO ONCOLÓGICO “DR. LUIS RAZETTI”,*

*República Bolivariana de Venezuela*

*henrytenia40@gmail.com*

 <https://orcid.org/0000-0002-0328-4956>

*DANIEL A LA CONCHA- RODRÍGUEZ*

*INSTITUTO ONCOLÓGICO “DR. LUIS RAZETTI”,*

*República Bolivariana de Venezuela*

*kaniel0409@gmail.com*

 <https://orcid.org/0009-0007-8880-4212>

Recepción: 09 Septiembre 2025

Aprobación: 11 Noviembre 2025



Acceso abierto diamante

## Resumen

El cáncer de endometrio es una patología que afecta a mujeres entre los 50 y 60 años edad, en menor frecuencia en premenopáusicas. Las progestinas han sido usadas para el tratamiento de esta entidad desde la década de 1960 en escenarios de inoperabilidad o metastásico, con el tiempo fue demostrada su efectividad y seguridad en el contexto preservador de fertilidad con especial énfasis en sus criterios de selección. Se presenta el caso de una paciente en la tercera década de la vida con sangrado anormal uterino, en 2015 motivo por el cual acude a ginecólogo, realizan estudio de imagen y biopsia que reporta adenocarcinoma de endometrio. Indican progestágenos y es referida a nuestra institución. Cursa con respuesta completa posterior a haber iniciado tratamiento y logra

embarazo por vía natural, cursa con recurrencia 8 años después. Se realizó cirugía estadificadora de endometrio como tratamiento definitivo.

**Palabras clave:** Cáncer de endometrio, preservación de fertilidad, embarazo, recurrencia..

## Abstract

The endometrial cancer is a pathology that affects women between 50 and 60 years of age, less frequently in the premenopausal women. The progestins have been used for the treatment of this entity since the 1960s in the scenarios of inoperability or metastatic, over time it was demonstrated its effectiveness and safety in the context of the fertility preservation with special emphasis on their selection criteria. We present the case of a patient in the third decade of life with abnormal uterine bleeding, in 2015 for which she went to the gynecologist, performed an imaging study and the biopsy that reported endometrial adenocarcinoma. The progestogens were indicated and she was referred to our institution. She had a complete response after starting treatment and became pregnant naturally, but she had a recurrence 8 years later. The endometrial staging surgery was performed as a definitive treatment.

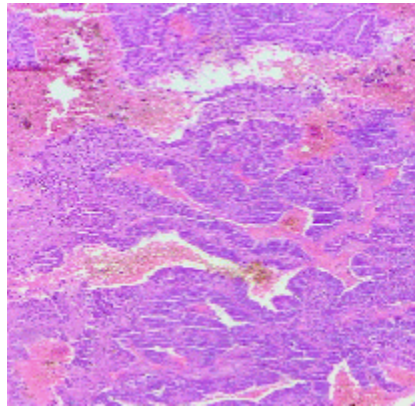
**Keywords:** Endometrial cancer, fertility preservation, pregnancy, recurrence..

## INTRODUCCIÓN

El cáncer de endometrio (EC) es una patología que afecta a mujeres entre 55-64 años, según SEER al menos 1,8 % de los casos son mujeres de 20-34 años <sup>(1)</sup>. Las progestinas han sido usadas para el tratamiento del EC desde la década de 1960 <sup>(2)</sup> y se ha comprobado su efectividad y seguridad en mujeres jóvenes nuligestas con deseo de preservación de fertilidad, pero sobre todo en aquellas en las que se cumplen los criterios para su indicación, reconociendo que el estándar del manejo de esta entidad es la cirugía estadificadora de endometrio <sup>(3)</sup>.

### CASO CLÍNICO

Se trata de paciente femenino de 33 años de edad, quien en julio 2015, presenta sangrado anormal uterino, motivo por el cual acude a ginecólogo, realizan US transvaginal, evidencia engrosamiento endometrial de 25 mm, realizan biopsia de endometrio no. 2507B611(Figura 1) que reportó: adenocarcinoma endometrial de tipo endometriode tubular y papilar, moderadamente diferenciado grado II/III FIGO, indican progestágenos y refieren a nuestro centro.



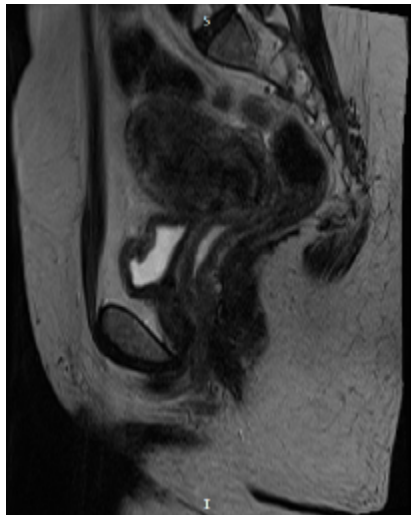
**Figura 1.**  
Biopsia

Es evaluada femenina de 33 años de edad 0 gestas, con deseo de fertilidad, quien presenta sangrado anormal uterino, le fue indicado acetato de megestrol. El examen físico ginecológico: cérvix: sin lesiones palpables con abundante sangrado a través de OCE, no infiltración de parametrios. Se solicitó RMN de abdomen y pelvis con contraste RMN de pelvis 13/10/2015 (Figura 2): endometrio sin captación anómala de 13 mm de grosor, ovarios poliquísticos.



Acude el 01/09/2023 por sangrado persistente consignó biopsia de endometrio número 11549V-PMG 07/08/2023. Que reporta: carcinoma de endometrio endometrioides NOS grado 2 según FIGO. Examen físico: cérvix macroscópicamente sano, parametrios libres. Se solicita RMN de abdomen y pelvis.

Se evalúa RMN de abdomen y pelvis 30/08/2023 (Figura 4): útero aumentado de tamaño con lesión de 7 cm x 4 cm impregna infiltrar el miometrio <50 %, ovario aumentado de tamaño con lesión quística en ovario izquierda. No adenopatías.

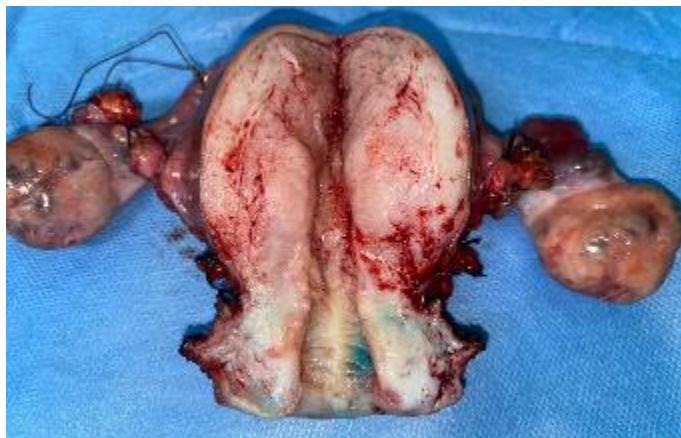

**Figura 4.**  
RMN de evaluación

Se plantea cirugía estadificadora de endometrio 25/10/2023

Hallazgos de la cirugía (Figura 5):

- Vagina amplia, de trayecto libre sin lesiones, cuello uterino sin evidencia de lesiones macroscópicas, no infiltración parametrial.
- Útero de 8 cm x 7 cm x 4 cm sin lesiones en la serosa ni deformidad en su configuración externa se evidencia cuello uterino sin lesiones.
- Canalículos linfáticos teñidos de azul en la fosa iliaca obturatriz izquierda.
- Adenopatías teñidas de azul mediales a la cadena de la iliaca interna derecha.

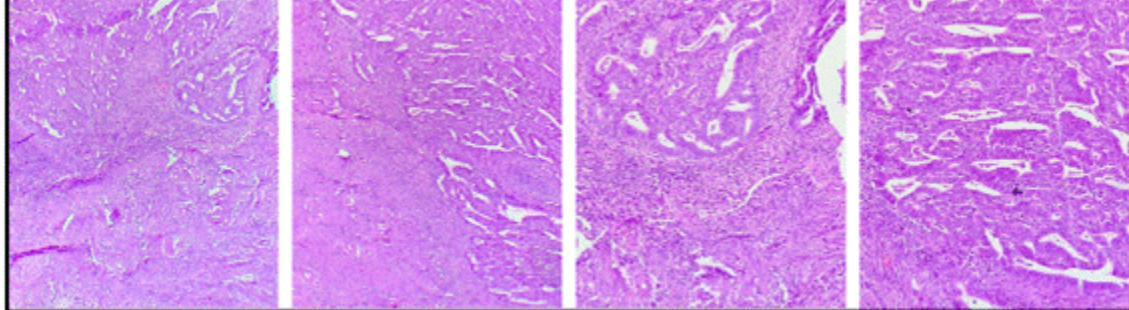


**Figura 5.**  
Hallazgos de cirugía

Reporte de anatomía patológica número 2937B681 (Figura 6)

- Sitio del tumor endometrio tamaño tumoral 2 cm x1 cm x 0,4 cm. Tipo histológico: carcinoma endometrioide NOS, invasión miometrial de <50 %, bajo grado. Tumor que se extiende superficialmente al istmo uterino (NO MIOINVASIVO) y al endocervix sin infiltración al estroma. No compromiso de la serosa. Líquido peritoneal: negativo para malignidad.

- Ganglios linfáticos: se evalúan 3 linfonodos provenientes de la disección derecha negativos para MT. Disección izquierda tejido adiposo.



**Figura 6.**  
Anatomía patológica

Se recibió 24/11/2023 estudio histopatológico se planteó la solicitud estudio molecular o IHC para determinación indirecta del subtipo molecular. Estadio IA2 según FIGO 2023. Evaluado por radioterapia y oncología médica, quienes ante evolución de la enfermedad de la paciente y tratarse de recurrencia susceptible de cirugía y hallazgos histopatológicos, tratarse de un cáncer endometrioide NOS, bajo riesgo estadio IA2 según FIGO 2023, plantean observación y recomiendan la realización de estudios moleculares.

## DISCUSIÓN

En 1960 Varga y Henriksen usan por vez primera la progesterona como tratamiento para el EC, pero no es sino hasta la década de 1980 que se reportó su uso como tratamiento preservador de la fertilidad para las etapas tempranas del EC en mujeres jóvenes<sup>(2,4)</sup>. Las progestinas han presentado a través del tiempo tasas de respuesta completa pero no definitiva, estas tasas de respuesta completa se expresan de 80 %-90 % de los casos con una mediana a los 4 meses<sup>(4)</sup>. La duración del tratamiento con progestágenos es de 6 meses hasta máximo 12 meses. Se han descrito según diversas series, tasas de embarazos al culminar el tratamiento que van 24 %-40 % según el método de fertilidad usado<sup>(3)</sup>.

Históricamente los progestágenos que han sido usados en el tratamiento fueron: medroxiprogesterona y acetato de megestrol (44 % y 79 % respectivamente), con una tasa de respuesta completa del 76 %<sup>(2)</sup>. Sin embargo, a través de los años se han ido incorporando otras, como dispositivos intrauterinos con levonorgestrel, así como se ha demostrado la efectividad de uno sobre otros y sus efectos adversos.

En la actualidad las indicaciones son claras: histologías favorables, G1, estadio I según FIGO, sin evidencia de enfermedad metastásica o afectación linfonodal, no tener contraindicación para el tratamiento o el embarazo<sup>(5,6)</sup>; se han incluido G1-G2 con determinación del subtipo molecular<sup>(3,7)</sup>, así como también se ha descrito como favorable la expresión de receptores de progesterona en endometrio como factor predictivo de remisión<sup>(8)</sup>. Es de suma importancia destacar que la estadificación y tratamiento del EC es quirúrgico y según su estratificación de riesgo requerirá de tratamiento adyuvante<sup>(3,5,6,7,8)</sup>.

Por lo general las mujeres  $\leq 40$  años con EC tienen factores pronósticos más favorables, pero también tasas más altas de tumores sincrónicos, por lo general en ovario 11 %- 29 % de las pacientes<sup>(9)</sup>. La terapia conservadora de la fertilidad se asoció con mayores tasas de recurrencia, por lo que se ha propuesto la selección

de pacientes con clasificación molecular, además de una evaluación histopatológica de rutina, cada 2-3 meses (6).

La concepción es el objetivo final del tratamiento preservador de la fertilidad. Ushijima y col., (10) en su ensayo con medroxiprogesterona reportó 4:11 pacientes con EC, describió al menos 55 % de los embarazos se obtuvieron luego del tratamiento con progestina, de manera especial 2:4 se obtuvieron por fertilización in vitro, 1 de ellos gemelar, 2 de ellos cursaron sin complicaciones y 1 de ellos no fue reportado. Dentro de este ensayo denotan la asociación del EC en mujeres menores de 40 años presentan 2-7 veces mayor riesgo de desarrollar cáncer de ovario .

Baker y col., (11) en su revisión contemplo 11 estudios, de estos 5 ensayos con EC solo 2 incluyeron acetato de megestrol como tratamiento. Dentro de las características encontramos la mediana de edad de 36 años, con tasas de respuestas completas que oscilaron entre 50 %-100 % (159 mujeres la obtuvieron) en los ensayos de EC y el tiempo en lograrla fue de una mediana de 5,9 meses, la recaída luego de lograr respuesta completa ocurrió en 20,1 % y dicha recaída ocurrió entre 4 meses a 7 años con una mediana de 27 meses. No se informó progresión en las pacientes con esta modalidad de tratamiento. Solo el 47 % intentó concebir, de ellas la mayoría estuvo en tratamiento de fertilidad, logrando 49 embarazos con 35 nacidos vivos.

Gunderson y col., (12) reportaron en su revisión desde 2004-2011 en 45 estudios, de los cuales 38 correspondían a EC, 16 de ellos usaron acetato de megestrol, 25 % de la población general de toda la revisión. En su análisis describen en el grupo de EC, la respuesta completa en un 48,2 %, obteniendo esta de forma duradera en un rango de 6 meses con una mediana de 1 a 18 meses; con respecto a la respuesta completa con recurrencia ocurrió en 35,4 %, la persistencia y progresión en 25,4 % obteniendo un 34 % de embarazos, de los cuales 89 fueron nacidos vivos .

En la mayoría de las series se demostró que el 50 % de las mujeres con EC opta por reproducción asistida para obtener embarazo al obtener respuesta completa, tras el uso de progestágenos. En nuestro caso la paciente logró embarazo por vía natural. En este sentido, lograr un embarazo inmediato es crucial para minimizar el riesgo de recaída de la enfermedad y realizar tratamiento definitivo en un tiempo razonable (8,13).

Recordando que las tasas de recurrencia a 12 y 24 meses del EC con tratamiento preservador de fertilidad son variables según la serie, van desde 9,6 % hasta 40 % (3). Por esta razón al haber culminado el embarazo o en caso de persistencia de EC hasta 12 meses con progestinas la indicación es la cirugía estadificadora de endometrio (5). Es importante resaltar que más de 2/3 de las pacientes con enfermedad recurrente fue sometida a histerectomía (2), instando a que las medidas conservadoras deben considerarse temporales para permitir embarazo y posteriormente realizar asesoramiento específico para adoptar la cirugía (7)

## REFERENCIAS

1. Cancer Stat Facts: Uterine Cancer. [Internet]. Bethesda (MD) National Cancer Institute Surveillance, Epidemiology and end Results Program; 2024 [Citado 15 de junio de 2024] Disponible en: URL: <https://seer.cancer.gov/statfacts/html/corp.html>
2. Kalogiannidis I, Agorastos T. Conservative management of young patients with endometrial highly-differentiated adenocarcinoma. *J Obstet Gynaecol*. 2011;31(1):13-17.
3. Markowska A, Chudecka-Głaz A, Pityński K, Baranowski W, Markowska J, Sawicki W. Endometrial cancer management in young women. *Cancers (Basel)*. [Internet]. 2022;14(8):1922.
4. Arteaga-Gómez AC, Castellanos- Barroso G, Márquez-Acosta G. Tratamiento conservador del cáncer de endometrio como una opción para preservar la fertilidad. Experiencia de cinco años en el Instituto Nacional de Perinatología Isidro Espinosa de los Reyes. *Ginecol Obstet Mex*. 2012;80(6):394-399.
5. National Comprehensive Cancer Network Clinical Practice Guidelines in Oncology: Uterine neoplasms version 2.2024 [Internet]. [citado 1 de junio de 2024] Disponible en: URL: <https://www.nccn.org/guidelines/guidelines-detail?category=1&id=1473>
6. Uccella S, Zorzato PC, Dababou S, Bosco M, Torella M, Braga A, et al. Conservative management of atypical endometrial hyperplasia and early endometrial cancer in childbearing age women. *Medicina (Kaunas)*. 2022;58(9):1256.
7. Ronsini C, Mosca L, Iavarone I, Nicoletti R, Vinci D, Carotenuto RM, et al. Oncological outcomes in fertility-sparing treatment in stage IA-G2 endometrial cancer. *Front Oncol*. 2022;(12):965029.
8. Kalampokas E, Giannis G, Kalampokas T, Papathanasiou A, Mitsopoulou D, Tsironi E, et al. Current approaches to the management of patients with endometrial cancer. *Cancers (Basel)*. 2022;14:4500.
9. Tanase A, Ciocoiu M, Tănase GV. Fertility options after chemotherapy in young premenopausal patients. *Acta Endocrinol (Buchar)*. 2023;19(3):398-402.
10. Ushijima K, Yahata H, Yoshikawa H, Konishi K, Yasugi T, Saito T, et al. Multicenter phase II study of fertility-sparing treatment with medroxyprogesterone acetate for endometrial carcinoma and atypical hyperplasia in young women. *J Clin Oncol*. 2007;(25):2798-2803.
11. Baker J, Obermair A, Gebiski V, Janda M. Efficacy of oral or intrauterine device-delivered progestin in patients with complex endometrial hyperplasia with atypia or early endometrial adenocarcinoma: A meta-analysis and systematic review of the literature. *Gynecol Oncol*. 2012;(125):263-270.
12. Gunderson CC, Fader AN, Carson KA, Bristow RE. Oncologic and reproductive outcomes with progestin therapy in women with endometrial hyperplasia and grade 1 adenocarcinoma: a systematic review. *Gynecol Oncol*. 2012;125:477-482.
13. Bozdag G, Yarali H, Polat M, Esinler I, Tiras B, Ayhan A. ICSI outcome following conservative fertility sparing management of endometrial cancer. *Reprod Biomed Online*. 2009;18(3):416-420.

## Información adicional

*redalyc-journal-id: 3756*



**Disponible en:**

<https://www.redalyc.org/articulo.oa?id=375683086008>

Cómo citar el artículo

Número completo

Más información del artículo

Página de la revista en redalyc.org

Sistema de Información Científica Redalyc  
Red de revistas científicas de Acceso Abierto diamante  
Infraestructura abierta no comercial propiedad de la  
academia

INÉS C GONZÁLEZ-RODRÍGUEZ,  
MARÍA V DOS SANTOS GALINDO, GABRIEL A PÉREZ-DÍAZ,  
HENRY TENÍA-NORIEGA, DANIEL A LA CONCHA- RODRÍGUEZ  
TRATAMIENTO PRESERVADOR DE FERTILIDAD EN  
CARCINOMA DE ENDOMETRIO, CON EMBARAZO  
SATISFACTORIO. RECURRENCIA DE LA  
ENFERMEDAD.

*Revista Venezolana de Oncología*  
vol. 38, núm. 1, p. 50 - 55, 2026  
Sociedad Venezolana de Oncología,  
República Bolivariana de Venezuela  
[info@oncologia.org.ve](mailto:info@oncologia.org.ve)

**ISSN:** 0798-0582

**ISSN-E:** 2343-6239

**DOI:** <https://doi.org/10.65790/revenezoncol/2026/5>



**CC BY-NC-ND 4.0 LEGAL CODE**

**Licencia Creative Commons Atribución-NoComercial-  
SinDerivar 4.0 Internacional.**