

## Informe de un caso de liposarcoma paratesticular

### Report of a case of paratesticular liposarcoma

Hansel Rosabal-Fernández<sup>1</sup>  <https://orcid.org/0000-0001-6228-5548>

Junior Vega-Jiménez<sup>1\*</sup>  <https://orcid.org/0000-0002-6801-5191>

Caridad Aragón-Sánchez<sup>1</sup>  <https://orcid.org/0009-0002-5596-9268>

<sup>1</sup> Hospital Militar Docente Dr. Mario Muñoz Monroy. Matanzas, Cuba.

\* Autor para la correspondencia: [drjrvega@gmail.com](mailto:drjrvega@gmail.com)

### RESUMEN

Los liposarcomas son neoplasias que se originan de las células mesenquimales, y su localización paratesticular es infrecuente. Se dividen en cuatro subtipos histológicos, siendo el mixoide el más raro. Se muestra el informe de un caso de liposarcoma paratesticular mixoide y una revisión de la literatura, con el objetivo de brindar información sobre esta rara enfermedad. El caso es un paciente masculino de 70 años de edad, que acude a consulta por tumefacción escrotal derecha e indolora de 13 meses de evolución, diagnosticado inicialmente como una hernia inguinal unilateral. Se realizó orquiectomía inguinal radical derecha y ligadura de cordón alto. En anatomía patológica se recibe la pieza quirúrgica de 2500 g. Al estudio histológico se evidencia liposarcoma mixoide. La tomografía computarizada de tórax, abdomen y pelvis no mostró metástasis. La presencia de un liposarcoma debe tenerse en cuenta durante el estudio diagnóstico de masas escrotales, para minimizar la tasa de diagnóstico erróneo y manejo inadecuado.

**Palabras clave:** mixoide; liposarcoma; informes de casos; orquiectomía.



## ABSTRACT

Liposarcoma are neoplasms that originate from mesenchymal cells, and their paratesticular location is infrequent. They are divided into four histological subtypes, the myxoid being the rarest. The report of a case of myxoid paratesticular liposarcoma and a review of the literature are shown, with the aim of providing information on this rare disease. The case is a 70-years-old male patient who assists the clinic due to painless right scrotal swelling of 13 months evolution, who was initially diagnosed with a unilateral inguinal hernia. Right radical inguinal orchiectomy and high cord ligation were performed. The pathological piece of 2500g is received in pathological anatomy. Myxoid liposarcoma is evidenced at histological study. Chest, abdomen and pelvis computed tomography showed no metastasis. The presence of liposarcoma should be taken into account during the diagnostic study of scrotal masses to minimize the rate of misdiagnosis and inadequate management.

**Key words:** myxoid; liposarcoma; case reports; orchiectomy.

Recibido: 21/06/2023.

Aceptado: 30/11/2023.

## INTRODUCCIÓN

Los sarcomas son un grupo heterogéneo de neoplasias malignas que surgen de las células mesenquimales. Los sarcomas genitourinarios (GU) representan < 5 % de todos los sarcomas de partes blandas y < 2 % de los tumores urológicos malignos.<sup>(1,2)</sup>

Los tumores paratesticulares se originan dentro del escroto y no son de origen testicular. Pueden tener su origen en el epidídimo, el cordón espermático, la túnica vaginal y otras estructuras de soporte. El diagnóstico preoperatorio puede ser difícil, ya que los casos benignos y malignos a menudo son indistinguibles. El cordón espermático es el sitio urológico más afectado, y se cree que comprende del 30 al 90 % de todos los sarcomas GU.<sup>(1,3,4)</sup>

Se dividen en cuatro subtipos histológicos: células bien diferenciadas, mixoides o redondas, pleomórficas y dediferenciadas. La variante mixoide se considera muy rara. En la actualidad, la literatura reporta menos de 350 casos. Debido a la poca frecuencia de esta enfermedad maligna, no estaría disponible un tratamiento estándar. Por lo tanto, el tratamiento primario es solo quirúrgico.<sup>(1,2,5)</sup>

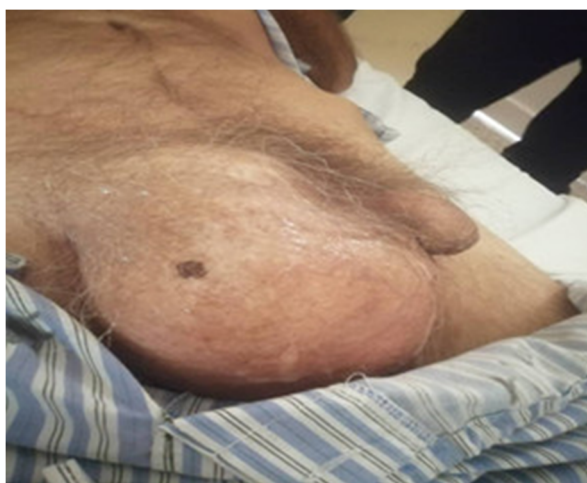A continuación, se muestra el informe de un caso de liposarcoma paratesticular mixoide y una revisión de la literatura con el objetivo de brindar información útil sobre esta rara enfermedad.



## PRESENTACIÓN DEL CASO

Paciente masculino de 70 años de edad, con antecedentes de hipertensión arterial esencial, tratada de manera regular. Acude a consulta por tumefacción escrotal derecha e indolora de 13 meses de evolución. Inicialmente, recibió el diagnóstico de hernia inguinal unilateral.

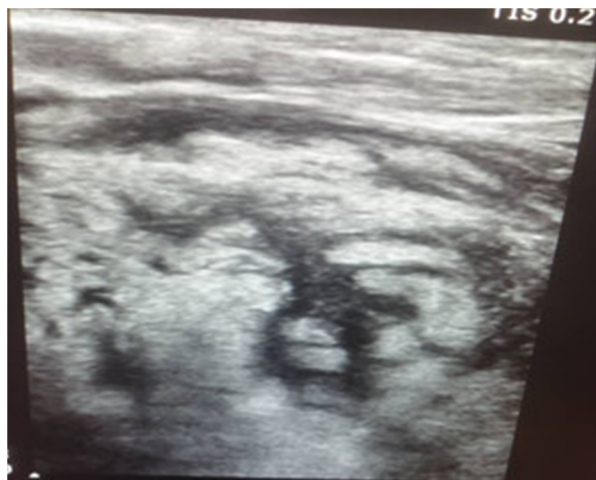Examen físico: masa inguinoescrotal derecha indolora de aproximadamente 15 cm de largo. (Figura 1)



**Fig. 1.** Masa inguinoescrotal derecha.

Resultado de la analítica: hemoglobina: 13 g/L; eritrosedimentación: 40 mm/h; leucograma global:  $9 \times 10^9/L$ ; neutrófilos: 0,55; linfocitos: 0,41; eosinófilos: 0,04; transaminasa glutámico oxalacética: 49 U/L; transaminasa glutámico pirúvica: 50 U/L; gamma glutamil transpeptidasa: 46 U/L; fosfatasa alcalina: 220 UI/L; glucemia en ayunas: 4,5 mmol/l; creatinina: 94  $\mu\text{mol/L}$ ; triacilglicéridos: 1,9 milimoles/litro; colesterol: 5,6 milimoles/L. Todas las pruebas de laboratorio fueron normales.

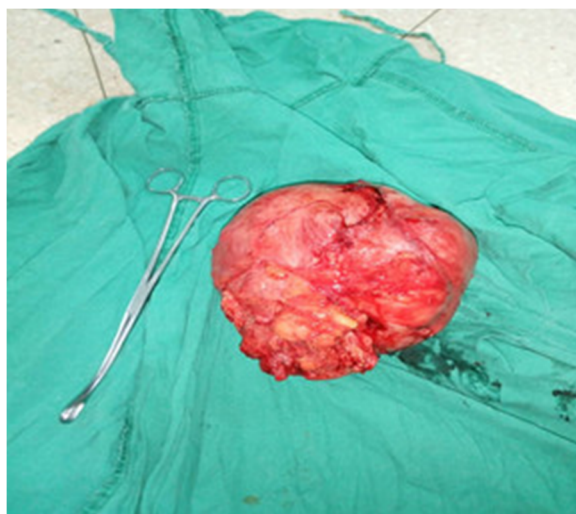
La ecografía escrotal derecha mostró una masa hipoecogénica extratesticular sólida de 10 cm (figura 2); el testículo izquierdo era normal.



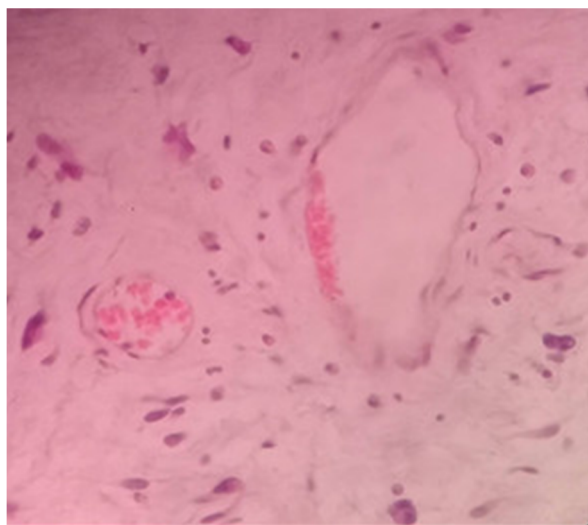
**Fig. 2.** Ecografía escrotal: masa hipoecogénica extratesticular sólida de 10 cm.

Se realizó una tomografía computarizada contrastada de tórax, abdomen y pelvis, que descartó la existencia de metástasis. Otras investigaciones, incluida alfafetoproteína y gonadotropina coriónica humana, detección del virus de la inmunodeficiencia humana y radiografía de tórax —vista postero-anterior—, fueron normales.

Ante la sospecha clínica de malignidad se realizó orquiectomía inguinal radical derecha y ligadura de cordón alto. En anatomía patológica se recibe la pieza quirúrgica de 2500 gramos (figura 3). Al estudio histológico (figura 4) se observa lesión tumoral mesenquimal maligna, rodeado por estroma nodular mixoide prominente. Se diagnostica liposarcoma mixoide.



**Fig. 3.** Pieza quirúrgica de 2500 g de peso.



**Fig. 4.** Presencia de tejido mixoide.

## DISCUSIÓN

Los tumores paratesticulares no son de origen testicular. Se ha informado que la incidencia de malignidad en estos tumores es de alrededor del 30 %, de los cuales el 90 % se diagnostican como sarcomas.<sup>(4)</sup>

Los liposarcomas representan el 20 % de todos los sarcomas de tejidos blandos. El retroperitoneo y las extremidades representan los sitios de presentación más frecuentes de sarcoma, mientras que las localizaciones escrotales son muy poco comunes. De hecho, el porcentaje de casos descritos hasta el momento es escaso, y solo existen unos pocos informes de liposarcomas paratesticulares gigantes (miden más de 10 cm).<sup>(6-8)</sup>

El liposarcoma mixoide es un tumor muy raro de la cavidad escrotal. Representa aproximadamente el 3,3 % de los liposarcomas en esta localización anatómica. La mayoría de los liposarcomas paratesticulares son primarios, pero algunos pueden ser metástasis de liposarcoma en otros sitios, como el muslo o el tejido adiposo que rodea el testículo.<sup>(5)</sup>

Una masa escrotal o inguinal palpable son los hallazgos más comunes que a menudo se confunden con enfermedades como hidroceles, hernias inguinales, tumores de células germinales, tumores del epidídimo, lipoma escrotal, epididimitis, orquitis, quiste epidermoide, linfoma, linfedema y metástasis. A menudo se diagnostican en el postoperatorio.<sup>(5)</sup> En el caso actual, el paciente se mantuvo durante un año con el diagnóstico de hernia inguinal antes de su diagnóstico definitivo, lo cual es expresión de lo importante que resulta realizar un adecuado diagnóstico diferencial en este tipo de enfermedad.

El paciente en estudio notó el aumento de volumen en su región inguinal un año antes. Se confundió con una hernia escrotal como otros pacientes informados en la revisión de la literatura.<sup>(5,6)</sup>

Cortes-Caballero<sup>(2)</sup> diagnostica liposarcoma mixoide de cordón espermático con un peso de 2440 g. Lo anterior se muestra de forma similar al caso discutido. Discrepa del artículo de Aksoy,<sup>(3)</sup> donde muestra un tumor que pesaba 30 kg con una evolución de tres años.

Este tipo de neoplasia ocurre en hombres de mediana edad.<sup>(9)</sup> A pesar de esto, se ha descrito un rango etario variable, desde individuos con 23 años<sup>(10)</sup> hasta octogenarios.<sup>(4)</sup>

Li<sup>(9)</sup> presenta dos casos de liposarcoma paratesticular primario con diferentes tipos patológicos al caso que se presenta en este informe. No obstante, poseen similitudes en cuanto a la presentación clínica, por lo que es cardinal realizar el diagnóstico diferencial entre los propios liposarcomas testiculares.

Noguchi,<sup>(11)</sup> por su parte, muestra un individuo con liposarcoma paratesticular gigante de 26 cm en el escroto derecho y con metástasis pulmonares en la presentación. Falleció a los 22 meses del diagnóstico. Lo anterior difiere tanto en la histología como en la evolución médica. El caso actual no presentó metástasis y se asoció a una sobrevida satisfactoria.

A pesar de una sensibilidad informada de > 95 % cuando se distinguen masas testiculares y paratesticulares en la ecografía, el diagnóstico clínico y el manejo siguen siendo un desafío debido a la apariencia atípica, tanto en la ecografía como en las imágenes tomográficas. El diagnóstico erróneo preoperatorio en estos casos puede tener consecuencias significativas a largo plazo, debido al mayor riesgo de recurrencia si no se logran márgenes claros adecuados después de una escisión simple a través de un abordaje escrotal.<sup>(4)</sup>

Las recomendaciones sobre el manejo del liposarcoma paratesticular se basan en la evidencia derivada del diagnóstico previo, y a menudo es un desafío hasta la resección quirúrgica. En realidad, no existe un estándar de oro en el tratamiento del liposarcoma mixoide paratesticular. Se recomienda un seguimiento a largo plazo debido al riesgo de recurrencia local y metástasis a distancia. Los pacientes comúnmente experimentan recurrencia local y metástasis menos distantes tras una extirpación inadecuada, por lo que se recomienda un seguimiento a largo plazo.<sup>(5,8,9)</sup>

En casos de presentación atípica, como el que se describe, un alto índice de sospecha de malignidad y un abordaje quirúrgico inguinal (ligadura alta del cordón) son importantes para asegurar una investigación exhaustiva, reducir el riesgo de siembra tumoral y lograr márgenes quirúrgicos adecuados. Se considera que el tabú social y el miedo a la desfiguración imparten una sensación de vergüenza en los pacientes, lo que puede conducir a la presentación tardía en un hospital del paciente índice.

Sorprende la ausencia de metástasis incluso con un curso prolongado de la enfermedad. Hasta el momento de realizar el presente informe, el paciente no mostró elementos de recidiva tumoral, lo cual hace más interesante su evolución.



El liposarcoma paratesticular debe considerarse en el diagnóstico diferencial de toda masa inguinal. Sin importar el tamaño del tumor, la orquidectomía radical con márgenes quirúrgicos libres es recomendada para evitar la recurrencia.

## AGRADECIMIENTOS

Los autores agradecen la colaboración de la doctora Ketty Madruga, quien proporcionó las imágenes patológicas y la interpretación histológica.

## REFERENCIAS BIBLIOGRÁFICAS

1. Caviglia A, Beverini M, Pacchetti A, et al. A Giant Paratesticular Liposarcoma: Case Report and Literature Review. *Case Rep Oncol* [Internet]. 2023 [citado 20/04/2023];16(1):162-6. Disponible en: <https://www.ncbi.nlm.nih.gov/pmc/articles/PMC10035545/>
2. Cortes Caballero C, Mogollon Zehr MR, Campos Vera SN. Liposarcoma paratesticular gigante. *Rev Urol Colomb* [Internet]. 2019 [citado 21/04/2023];28(04):330-2. Disponible en: <http://dx.doi.org/10.1055/s-0038-1675424>
3. Aksoy C, Karschuck P, Derigs M, et al. Successful management of 30 kg Gigantic para-testicular liposarcoma. *BMC Urology* [Internet]. 2023 [citado 20/04/2023];23(1):92. Disponible en: <http://dx.doi.org/10.1186/s12894-023-01236-3>
4. Ng M, Pascoe J, Kugathasan G, Parsons B. Paratesticular liposarcoma: a rare cause of scrotal lump. *BMJ Case Reports* [Internet]. 2021 [citado 22/04/2023];14(2):e240008. Disponible en: <http://dx.doi.org/10.1136/bcr-2020-240008>
5. Ayari Y, Sellami A, Boussaffa H, et al. About a case of paratesticular myxoid liposarcoma. *Urol Case Rep* [Internet]. 2018 [citado 20/04/2023];21:27-8. Disponible en: <http://dx.doi.org/10.1016/j.eucr.2018.08.011>
6. Mouden K, Wakrim S, Semmar A. Paratesticular liposarcoma: a case report. *Pan Afr Med J* [Internet]. 2019 [citado 20/04/2023];33:282. Disponible en: <http://dx.doi.org/10.11604/pamj.2019.33.282.19545>
7. Li Z, Zhou L, Zhao L, et al. Giant paratesticular liposarcoma: A case report and review of the literature. *Mol Clin Oncol* [Internet]. 2018;8(4):613-6. Disponible en: <http://dx.doi.org/10.3892/mco.2018.1577>
8. Pavone G, Romano C, Martorana F, et al. Giant Paratesticular Liposarcoma: Molecular Characterization and Management Principles with a Review of the Literature. *Diagnostics (Basel)* [Internet]. 2022 [citado 19/04/2023];12(9):2160. Disponible en: <http://dx.doi.org/10.3390/diagnostics12092160>



9. Li J, Wang J, Han H, et al. Case report: Two cases of primary paratesticular liposarcoma. *Front Oncol* [Internet]. 2022 [citado 20/04/2023]; 12: 1040458. Disponible en: <http://dx.doi.org/10.3389/fonc.2022.1040458>
10. Ugwumba FO, Okafor OC, Nnakenyi EF, et al. Paratesticular myxoid liposarcoma in a 23-year old Nigerian. *Rare tumors* [Internet]. 2010 [citado 24/04/2023]; 2(2):e23. Disponible en: <http://dx.doi.org/10.4081/rt.2010.e23>
11. Noguchi T, Fukushima T, Hara H, et al. Giant paratesticular liposarcoma with lung metastases: a case report and review of the literature. *J Med Case Rep* [Internet]. 2020 [citado 12/04/2023]; 14(1):86. Disponible en: <http://dx.doi.org/10.1186/s13256-020-02420-x>

### Conflicto de intereses

Los autores declaran que no existe conflicto de intereses.

### CÓMO CITAR ESTE ARTÍCULO

Rosabal-Fernández H, Vega-Jiménez J, Aragón-Sánchez C. Informe de un caso de liposarcoma paratesticular. *Rev Méd Electrón* [Internet]. 2023 Nov.-Dic. [citado: fecha de acceso]; 45(6). Disponible en: <http://www.revmedicaelectronica.sld.cu/index.php/rme/article/view/5261/5733>





**Disponible en:**

<https://www.redalyc.org/articulo.oa?id=378277446014>

Cómo citar el artículo

Número completo

Más información del artículo

Página de la revista en redalyc.org

Sistema de Información Científica Redalyc  
Red de revistas científicas de Acceso Abierto diamante  
Infraestructura abierta no comercial propiedad de la  
academia

Hansel Rosabal-Fernández, Junior Vega-Jiménez,  
Caridad Aragón-Sánchez

**Informe de un caso de liposarcoma paratesticular**  
**Report of a case of paratesticular liposarcoma**

*Revista Médica Electrónica*

vol. 45, núm. 6, p. 1044 - 1051, 2023

UNIVERSIDAD DE CIENCIAS MÉDICAS DE MATANZAS,

**ISSN-E:** 1684-1824