

Oclusión intestinal mecánica por íleo biliar. Reporte de caso

Mechanical intestinal occlusion due to gallstone ileus. Case report

Alberto Suárez-Cuevas^{1*}  <https://orcid.org/0000-0002-0228-6706>

Olga Noemí Rodríguez-Marrero¹  <https://orcid.org/0000-0003-2286-4232>

Giselle Albertini-López²  <https://orcid.org/0000-0002-8119-3769>

¹ Instituto Nacional de Oncología y Radiobiología. La Habana, Cuba.

² Centro de Investigaciones sobre Longevidad, Envejecimiento y Salud. La Habana, Cuba.

* Autor para la correspondencia: albertosuarezcuevas@gmail.com

RESUMEN

La obstrucción de la luz del intestino delgado por un cálculo biliar ubicado de forma anómala, denominada incorrectamente íleo biliar, representa del 1 al 3 % de los síndromes obstructivos intestinales. Se define como una entidad inusual, caracterizada por la obstrucción intestinal mecánica, causada por el impacto de uno o varios cálculos biliares en la luz intestinal, por lo general en el íleon terminal. El objetivo es describir el presente caso por lo infrecuente de esta entidad, describir la sistemática diagnóstica y conducta tomada, así como realizar el análisis de la literatura relacionada. Se trata de una paciente femenina de 87 años de edad, que acude por cuadro de vómitos y distensión abdominal de 20 días de evolución, con muy mal estado general. Se realiza laparotomía exploradora, donde se observa en el íleon proximal gran cálculo de aproximadamente 4 cm, que obstruye la luz en su totalidad. Se realiza enterolitotomía y resección intestinal sin intervención en la vesícula biliar o la vía biliar. Fallece al tercer día del postoperatorio mediato por descompensación de su enfermedad cardiovascular. Se concluye que el íleo biliar es una entidad infrecuente sin estudios que estandaricen un tratamiento específico, y que requiere de intervención quirúrgica.

La enterotomía para extracción de cálculos es una técnica segura y eficaz, sin necesidad de intervención en la vía biliar en un primer tiempo.

Palabras clave: íleo biliar; obstrucción intestinal mecánica; litiasis vesicular.

ABSTRACT

Obstruction of the lumen of the small intestine by an abnormally located gallstone, incorrectly called gallstone ileus, accounts for 1% to 3% of all obstructive bowel syndromes. It is defined as an unusual entity characterized by mechanical intestinal obstruction, caused by the impact of one or several gallstones in the intestinal lumen, usually in the terminal ileum. The objective is to describe the present case due to the infrequency of this entity, to describe the diagnostic system and conduct taken, as well as to carry out the analysis of the related literature. An 87-year-old female patient presented with symptoms of vomiting and abdominal distension of 20 days of evolution, with an unusual, very poor general condition, characterized by mechanical intestinal obstruction caused by the impact of one or several gallstones in the intestinal lumen, usually in the terminal ileum. An exploratory laparotomy was performed, where a large stone of approximately 4 cm was observed in the proximal ileum which completely obstructed the lumen. Enterolithotomy and bowel resection were performed without intervention in the gallbladder or bile duct. She died on the third day of the immediate postoperative period due to decompensation of her cardiovascular disease. It is concluded that gallstone ileus is a rare entity without studies that standardize a specific treatment and that it requires surgical intervention. Enterotomy for stone removal is a safe and effective technique without the need for intervention in the bile duct in the first time.

Key words: biliary ileus; mechanical intestinal obstruction; gallstones.

Recibido: 18/06/2023.

Aceptado: 04/12/2023.

INTRODUCCIÓN

La obstrucción de la luz del intestino delgado por un cálculo biliar ubicado de forma anómala, denominada incorrectamente íleo biliar, representa entre el 1 y el 3 % de todos los síndromes obstructivos intestinales, pero se ha implicado hasta en el 25 % de las obstrucciones en pacientes mayores de 65 años sin hernia de la pared abdominal o antecedentes de cirugía previa.⁽¹⁾

Se define como una entidad inusual caracterizada por la obstrucción intestinal mecánica, causada por el impacto de uno o varios cálculos biliares en la luz intestinal, por lo general en el íleon terminal.⁽²⁾ Se debe a la salida de un cálculo grande de la



vesícula biliar hacia el tracto intestinal a través de una fístula bilioentérica, el cual puede detenerse antes de llegar a la válvula ileocecal, lo cual provoca la obstrucción.⁽³⁾

Para que un íleo biliar ocurra, debe existir algún tipo de fístula; la que más frecuente causa íleo biliar ocurre entre la vesícula biliar y el duodeno (85 %). El otro 15 % son fístulas hepatoduodenales, coledocoduodenales, colecistogástricas, colecistoyeyunales y colecistocólicas.⁽⁴⁾

Para que se produzca un íleo biliar, el cálculo debe ser mayor de 2,5 cm. El cálculo puede obstruir cualquier parte de tubo digestivo: íleon terminal-válvula ileocecal (65 %), duodeno (3-10 %) y sigma (4 %). La localización duodenal se conoce como síndrome de Bouveret, y en la válvula ileocecal como síndrome de Barnard.⁽⁴⁾

El 85 % de los casos reportados son del sexo femenino y la edad promedio es de 70 años. La mortalidad descrita en los primeros reportes entre 40 y 70 %, ha declinado de un 15 a 18 % en la actualidad.⁽²⁾

La sintomatología suele ser aguda o subaguda, acompañada de dolor abdominal, distensión y vómitos. También puede presentar ictericia (solo el 15 % de los casos). Se sospecha un diagnóstico de íleo biliar cuando un paciente de edad avanzada presenta la tríada de Mordor: antecedente de colelitiasis, signos de colecistitis aguda y aparición de obstrucción intestinal.^(4,5)

La radiografía de abdomen tiene una sensibilidad del 40-70 %. La tríada de Rigler consiste en la presencia de cálculos radiopacos (menos del 10 % de los casos), neumobilia (signo de Gotta-Mentschler) y distensión de las asas intestinales. La evidencia de un cambio en la posición del cálculo biliar en una segunda radiografía abdominal se conoce como la tetrada de Rigler.⁽⁴⁾

Cuando el tratamiento es quirúrgico, durante una exploración, se realiza una incisión longitudinal en el borde antimesentérico del íleon, unos centímetros proximales al cálculo. Este sitio de impactación entraña riesgo de perforación, por lo que los signos de isquemia pueden obligar a la resección. El cálculo se ordeña a través de la enterotomía. Aproximadamente el 10 % de los pacientes tienen múltiples cálculos grandes, por lo que se debe inspeccionar el resto del intestino delgado.⁽¹⁾

La literatura revisada⁽¹⁻⁵⁾ coincide en que es una entidad poco común. Por esta condición, existen pocas series publicadas y pocos números de casos reportados. Salazar-Jiménez et al.,⁽⁴⁾ en coincidencia con el resto de la literatura, hacen referencia a que el íleo biliar es una complicación que se presenta en el 0,3-0,5 % de los pacientes con colelitiasis, lo cual reafirma lo poco frecuente de esta entidad y motiva la actual presentación.

PRESENTACIÓN DEL CASO

Paciente femenina de 87 años de edad con antecedentes de carcinoma ductal infiltrante de mama izquierda, operada hace veinte años, cardiopatía isquémica y diabetes mellitus tipo 1, que acude a la Unidad de Urgencias Oncológicas del Instituto



Nacional de Oncología y Radiobiología por cuadro de vómitos y distensión abdominal de veinte días de evolución, con muy mal estado general.

Al interrogatorio refiere empeoramiento del cuadro, dolor abdominal y no expulsión de heces ni gases en los últimos cuatro días.

Examen físico positivo

Mucosas: secas y ligeramente pálidas.

Abdomen: globuloso, distendido, doloroso a la palpación y a la descompresión brusca. Ruidos hidroaéreos abolidos.

Tacto rectal: ampolla rectal vacía.

Complementarios de interés

Hematológicos: hemoglobina: 11,2 g/dl; leucograma: $15,3 \times 10^9$; P: 0,85; L: 0,15.

Imagenológicos: tomografía simple de abdomen, cortes de 3 mm observándose a señalar obstrucción intestinal completa con imagen en diana, posiblemente causada por un gran cálculo biliar radiopaco que obstruye el ilion proximal o invaginación intestinal.

Intervención quirúrgica

Después de estabilizar y reponer volumen, se decide intervención quirúrgica, a pesar del alto riesgo quirúrgico, previo proceso de consentimiento informado con la aprobación de la paciente y los familiares.

Se realiza laparotomía exploradora, donde se observa marcada distensión y edema de asas delgadas, dos sitios de isquemia y riesgo de perforación en asa yeyunal, y en ilion proximal gran cálculo de aproximadamente 4 cm que obstruye la luz en su totalidad. Se observa, además, fístula colecistoduodenal establecida. (Figura 1)



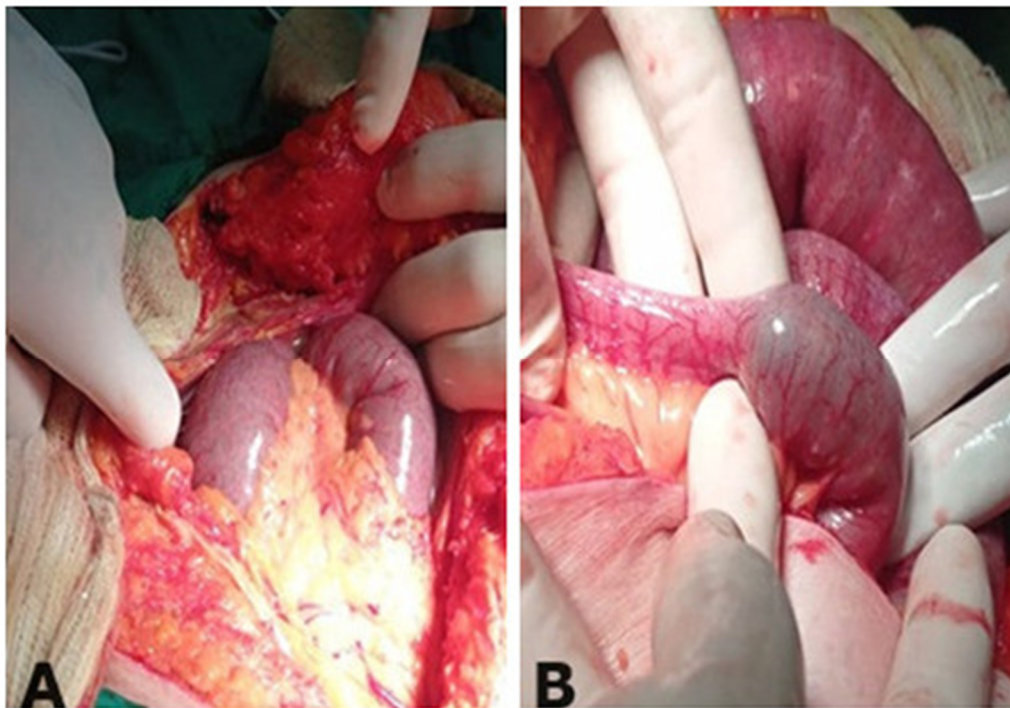


Fig. 1. Distensión y edema de asas delgadas (A); cálculo biliar de gran tamaño en el interior del ilion proximal (B).

Se realiza una incisión longitudinal en el borde antimesentérico del asa, unos centímetros proximales al cálculo, y se ordeña a través de la enterotomía. Se observa extravasación de contenido intestinal hacia el meso de asa, donde se comprueba perforación hacia el borde mesentérico, por lo que se realiza resección intestinal y anastomosis en un plano. No se realizó intervención en la vesícula biliar o la vía biliar, dado el mal estado general de la paciente y las comorbilidades asociadas. (Figura 2)




Fig. 2. Cálculo biliar de gran tamaño en comparación a pinza de Kocher (A); cálculo biliar de gran tamaño (B).

Evolución postoperatoria en la Unidad de Cuidados Intensivos, sin evidencia de complicaciones derivadas de la cirugía. No obstante, la paciente fallece al tercer día del posoperatorio mediato por descompensación de su enfermedad cardiovascular.

DISCUSIÓN

La colelitiasis es una de las enfermedades gastrointestinales más comunes y que produce mayores costes sanitarios. Los cálculos biliares pueden tener diferente composición. Los más frecuentes son los de colesterol (85 % del total), y se forman por la presencia de bilis sobresaturada con colesterol que precipita en forma de microcristales sólidos, que se agregan y crecen gracias al efecto fijador de la mucina.⁽⁴⁾

Entre las fístulas enterobiliares, las colecistoduodenales son las más frecuentes (70-80 % del total). Las fístulas colecistoduodenales cursan con una sintomatología inespecífica y pueden ser causantes de un íleo biliar. Su diagnóstico preoperatorio es muy infrecuente (8 %). Podemos observar neumobilia en las pruebas radiológicas. El enema opaco o el enema-TC pueden ser útiles para demostrar la fístula.⁽⁴⁾

En el íleo biliar los síntomas clínicos varían, dependiendo del sitio de la obstrucción. En casos de obstrucción intestinal, son prevalentes la distensión abdominal, dolor, vómito, la ausencia de peristalsis, constipación u obstinación y el desequilibrio de líquidos. La exploración física y las pruebas de laboratorio no señalan una causa particular de obstrucción intestinal. Se sospecha el diagnóstico cuando un paciente de edad mayor presenta la tríada de Mordor (antecedente de cálculo biliar, signos de colecistitis agudas y aparición repentina de obstrucción intestinal). Sin embargo, otras causas de obstrucción intestinal más comunes, como cirugías abdominales previas (adherencias),

encarcelación o estrangulación de hernia y tumores abdominales, tienen que ser descartadas.⁽⁶⁾

El caso en cuestión se presentó en una anciana de la tercera edad, con cuadro de oclusión intestinal y marcada deshidratación, en concordancia con lo que expresa la literatura,⁽¹⁻⁴⁾ pero con la condición desfavorable de veinte días de evolución y la consecuente descompensación de sus enfermedades, por lo que acudió con muy mal estado general. Hazem Beji y colaboradores,⁽⁷⁾ y también Ríos Rodríguez et al.,⁽⁸⁾ ofrecen reportes de casos similares en cuanto a epidemiología, sintomatología, sistemática diagnóstica y tratamiento. No obstante, cabe destacar que pudiera presentarse a cualquier edad, como lo destacan Hurtado y colaboradores⁽⁹⁾ al describir un caso de íleo biliar en un paciente masculino adulto medio, tratado con enterolitotomía más colecistectomía.

El tratamiento quirúrgico se puede realizar en una sola etapa, donde la extracción del cálculo se realiza mediante enterotomía seguida de colecistectomía y reparación de fistula, o en dos etapas, que comprenden enterolitotomía sola en la etapa uno, seguida de colecistectomía de intervalo y reparación de la fistula en la segunda etapa. El manejo laparoscópico en una sola etapa permite la terapia quirúrgica definitiva de la afección durante una sola estadía en el hospital y bajo una sola sesión de anestesia.^(10,11)

Vera-Mansilla et al.⁽¹²⁾ reportan estudio con veinticinco pacientes intervenidos quirúrgicamente por íleo biliar. En todos los pacientes, excepto uno, se identificó el sitio de la obstrucción. En el 72 % de los pacientes se realizó una enterolitotomía sola sin ninguna otra intervención en la vesícula biliar o la vía biliar.

En el presente reporte de caso se identificó el sitio de obstrucción al igual que la fistula, y se realizó una enterolitotomía sola sin ninguna otra intervención en la vesícula biliar o la vía biliar, dado el mal estado general de la paciente y las comorbilidades asociadas.

CONCLUSIONES

El íleo biliar es una entidad infrecuente sin estudios que estandaricen un tratamiento específico. Se requiere intervención quirúrgica, y la enterotomía para extracción de cálculos es una técnica segura y eficaz sin necesidad de intervención en la vía biliar en un primer tiempo. El caso mostrado en este estudio tiene una presentación semejante a la descrita en la literatura revisada en cuanto a características clínicas y estudios diagnósticos.



REFERENCIAS BIBLIOGRÁFICAS

1. Townsend CM, Daniel Beauchamp R, Mark Evers B, et al. Sabiston Textbook of Surgery the Biological Basis of Modern Surgical Practice (Townsend) [Internet]. Amsterdam: Elsevier; 2021 [citado 03/05/2023]. Disponible en: <https://archive.org/details/sabiston-textbook-of-surgery-the-biological-basis-of-modern-surgical-practice-townsend-ed-21-2021/page/n11/mode/2up>
2. Soler Vaillant R, Mederos Curbelo O. Cirugía. T. 5. Afecciones del abdomen y otras especialidades quirúrgicas. La Habana: Editorial Ciencias Médicas; 2018.
3. Sánchez-Pérez EA, Álvarez-Álvarez S, Madrigal-Téllez MA, et al. Gallstone ileus, experience in the Dr. Eduardo Liceaga General Hospital of Mexico. Cir Cir. 2017;85(2):114-20. DOI: 10.1016/j.circir.2016.05.018.
4. Salazar-Jiménez MI, Alvarado-Durán J, Fermín-Contreras MR, et al. Gallstone ileus, surgical management review. Cir Cir. 2018;86(2):182-6. DOI: 10.24875/CIRU.M18000032.
5. López Alesio E, Ortega Elías E, López Flavia G, et al. Íleo biliar. Una entidad que perdura en el tiempo. Rev Argent Cir [Internet]. 2021 [citado 26/11/2023];113(1):56-61. Disponible en: http://www.scielo.org.ar/scielo.php?script=sci_arttext&pid=S2250-639X2021000100056&lng=es
6. Ploneda Valencia CF, Gallo Morales M, Rinchon C, et al. Gallstone ileus: An overview of the literature. Rev Gastroenterol Mex. 2017;82(3):248-54. DOI: 10.1016/j.rgmex.2016.07.006.
7. Beji H, Chtourou MF, Zribi S, et al. Gallstone ileus: A case report and review of the literature. Int J Surg Case Rep. 2023;106:108221. DOI: 10.1016/j.ijscr.2023.108221.
8. Ríos Rodríguez JE, de Landa Moraes Teixeira Grossi AE, Ripardo Siqueira V, et al. Gallstone ileus associated with cholecystogastric fistula: Case report, diagnosis and surgical treatment. Int J Surg Case Rep. 2021;86:106328. DOI: 10.1016/j.ijscr.2021.106328.
9. Hurtado Yady V, Agudelo Hanier, Merchán-Galvis ÁM. Íleo biliar en adulto joven. Reporte de un caso. Univ Salud. 2019;22(1):96-101. DOI: 10.22267/rus.202201.180.
10. Gandhi H, Joshi A. Single stage totally laparoscopic management of Barnard's syndrome: the first such case report with review of literature. Int Surg J. 2022;9(12):2079-83. DOI: 10.18203/2349-2902.isj20223177.
11. Gupta AK, Vazquez OA, Yeguez JF, et al. Laparoscopic Approach for Gallstone Ileus in Geriatric Patients. Cureus [Internet]. 2020 [citado 03/05/2023];12(6):e8642. Disponible en: <https://www.ncbi.nlm.nih.gov/pmc/articles/PMC7364424/>
12. Vera-Mansilla C, Sánchez-Gollarte A, Matías B, et al. Surgical Treatment of Gallstone Ileus: Less Is More. Visc Med. 2022;38(1):72-7. DOI: 10.1159/000518451.



Conflicto de intereses

Los autores declaran que no existe conflicto de intereses.

CÓMO CITAR ESTE ARTÍCULO

Suárez-Cuevas A, Rodríguez-Marrero ON, Albertini-López G. Oclusión intestinal mecánica por íleo biliar. Reporte de caso. Rev Méd Electrón [Internet]. 2023 Nov.-Dic. [citado: fecha de acceso]; 45(6). Disponible en:
<http://www.revmedicaelectronica.sld.cu/index.php/rme/article/view/5279/5735>





Disponible en:

<https://www.redalyc.org/articulo.oa?id=378277446015>

Cómo citar el artículo

Número completo

Más información del artículo

Página de la revista en redalyc.org

Sistema de Información Científica Redalyc
Red de revistas científicas de Acceso Abierto diamante
Infraestructura abierta no comercial propiedad de la
academia

Alberto Suárez-Cuevas, Olga Noemí Rodríguez-Marrero,
Giselle Albertini-López

Oclusión intestinal mecánica por íleo biliar. Reporte de caso

**Mechanical intestinal occlusion due to gallstone ileus.
Case report**

Revista Médica Electrónica

vol. 45, núm. 6, p. 1052 - 1060, 2023

UNIVERSIDAD DE CIENCIAS MÉDICAS DE MATANZAS,

ISSN-E: 1684-1824