



Revista Cubana de Ciencias Informáticas

ISSN: 1994-1536

ISSN: 2227-1899

Editorial Ediciones Futuro

Batista García-Ramó, Karla; Pavón Fuentes, Nancy; Morales  
Chacón, Lilia; Aguila Ruiz, Angel; Rodríguez Mesa, Nelson  
Cuantificación de la perfusión cerebral por SPECT utilizando co-registro con IRM y atlas anatómicos  
Revista Cubana de Ciencias Informáticas, vol. 16, núm. 1, 2022, Enero-Marzo, pp. 113-127  
Editorial Ediciones Futuro

Disponible en: <https://www.redalyc.org/articulo.oa?id=378370413008>

- ▶ Cómo citar el artículo
- ▶ Número completo
- ▶ Más información del artículo
- ▶ Página de la revista en redalyc.org



Sistema de Información Científica Redalyc

Red de Revistas Científicas de América Latina y el Caribe, España y Portugal  
Proyecto académico sin fines de lucro, desarrollado bajo la iniciativa de acceso  
abierto

Tipo de artículo: Artículo original  
Temática: Procesamiento de imágenes  
Recibido: 15/12/2021 | Aceptado: 17/02/2022

## **Cuantificación de la perfusión cerebral por SPECT utilizando co-registro con IRM y atlas anatómicos**

Quantification of cerebral perfusion SPECT based on MRI co-registration and anatomic atlas

Karla Batista García-Ramó <sup>1\*</sup> <https://orcid.org/0000-0003-1042-7369>

Nancy Pavón Fuentes <sup>2</sup> <https://orcid.org/0000-0003-0998-8601>

Lilia Morales Chacón <sup>3</sup> <https://orcid.org/0000-0003-0205-0733>

Angel Aguila Ruiz <sup>4</sup> <https://orcid.org/0000-0002-8166-5877>

Nelson Rodríguez Mesa <sup>5</sup> <https://orcid.org/0000-0002-6827-2964>

<sup>1</sup> Departamento de Medicina Nuclear, Centro Internacional de Restauración Neurológica. Ave 25 No. 15805 entre 158 y 160, La Habana, Cuba. [karlabg@infomed.sld.cu](mailto:karlabg@infomed.sld.cu)

<sup>2</sup> Departamento de Neuroinmunología, Centro Internacional de Restauración Neurológica. Ave 25 No. 15805 entre 158 y 160, La Habana, Cuba. [nancy@neuro.ciren.cu](mailto:nancy@neuro.ciren.cu)

<sup>3</sup> Departamento de Neurofisiología, Centro Internacional de Restauración Neurológica. Ave 25 No. 15805 entre 158 y 160, La Habana, Cuba. [lily@neuro.ciren.cu](mailto:lily@neuro.ciren.cu)

<sup>4</sup> Departamento de Medicina Nuclear, Centro Internacional de Restauración Neurológica. Ave 25 No. 15805 entre 158 y 160, La Habana, Cuba. [angelfa@infomed.sld.cu](mailto:angelfa@infomed.sld.cu)

<sup>5</sup> Departamento de Medicina Nuclear, Centro de Investigaciones Médico-Quirúrgicas. Calle 216 y 11b, La Habana, Cuba. [nelsonrdguez@infomed.sld.cu](mailto:nelsonrdguez@infomed.sld.cu)

\*Autor para la correspondencia. ([karlabg@infomed.sld.cu](mailto:karlabg@infomed.sld.cu))

## RESUMEN

La cuantificación relativa del flujo sanguíneo cerebral con tomografía por emisión de fotón único presenta distintas limitaciones relacionadas con la pobre resolución espacial, la selección de las regiones de interés y la selección de la región de referencia. El objetivo del presente trabajo es proponer una metodología para la cuantificación relativa del flujo sanguíneo cerebral a partir del co-registro de la imagen funcional con la imagen estructural de resonancia magnética y utilizando atlas anatómicos para la definición de las regiones. La metodología incluye tres pasos principales integrados en un pipeline en python: pre-procesamiento espacial, corrección del volumen parcial, y cálculo de los índices de perfusión y asimetría. La metodología se implementó en 17 pacientes con epilepsia y 10 pacientes con enfermedad de Parkinson. En los pacientes con epilepsia, los resultados mostraron un incremento tanto en índice de perfusión como en el índice de asimetría en el estudio ictal en comparación con el interictal en las regiones correspondientes a la zona epileptógena. En los pacientes con enfermedad de Parkinson se identificaron regiones con diferencias significativas en ambos índices entre pacientes en distintos estadios. La metodología para la cuantificación del flujo sanguíneo cerebral a partir de la tomografía por emisión de fotón único, resonancia magnética y atlas anatómicos se ofrece como herramienta en la evaluación pre-quirúrgica de pacientes con epilepsia y para la evaluación del cuadro neurodegenerativo en la enfermedad de Parkinson.

**Palabras clave:** tomografía por emisión de fotón único; perfusión cerebral; cuantificación; epilepsia; enfermedad de Parkinson.

## ABSTRACT

The relative quantification of the regional cerebral blood flow by single-photon emission computed tomography presents different limitations related to the poor spatial resolution, the selection of the regions of interest and the selection of the reference region. The objective of the present work is to propose a methodology for the relative quantification of cerebral blood flow from the co-registration of functional and structural images and using anatomical atlases for the definition of regions. The methodology includes three

main steps integrated into a pipeline in python: spatial pre-processing, partial volume correction, and calculation of the perfusion and asymmetry indexes. The methodology was implemented in 17 patients with epilepsy and 10 patients with Parkinson's disease. In patients with epilepsy, the results showed an increase in both perfusion and asymmetry index in the ictal study compared to the interictal one in the regions corresponding to the epileptogenic zone. In Parkinson's disease patients, regions with significant differences in both perfusion and asymmetry index were identified between patients at different stages. The methodology for the quantification of cerebral blood flow from single-photon emission computed tomography, magnetic resonance image and atlases is offered as a tool for pre-surgical evaluation of patients with epilepsy and for the evaluation of the neurodegenerative condition in Parkinson's disease.

**Keywords:** single-photon emission computed tomography; cerebral blood flow; quantification; epilepsy; Parkinson's disease.

Historial del trabajo. (**A/b sin negrita Izq.**) (Cada fecha en una línea independiente donde la información irá en el siguiente orden (día, mes y año) y separadas por barra. Ej. 28/03/2017).

---

## Introducción

Algunos métodos han sido propuestos para la evaluación cuantitativa de los estudios por tomografía por emisión de fotón único (SPECT) (Matsuda 2021; Sánchez-Catasús et al. 2002). También en los programas de procesamiento de algunos equipos de SPECT se proponen herramientas básicas para la cuantificación. No obstante, los métodos propuestos presentan algunas limitaciones relacionadas con la pobre resolución espacial propia de la técnica, o con la selección de las regiones de interés, o la región de referencia utilizada para la cuantificación relativa, entre otros. El objetivo del presente trabajo es proponer una metodología para la cuantificación relativa de la perfusión cerebral a partir del co-registro de la SPECT con la imagen de

resonancia magnética (IRM) y utilizando atlas anatómicos para la definición de las regiones de interés (ROIs). La metodología es implementada en dos patologías distintas: epilepsia farmacorresistente y enfermedad de Parkinson (EP).

## **Adquisición de las imágenes de resonancia magnética (IRM) y de tomografía por emisión de fotón único (SPECT)**

Cada paciente fue estudiado en un equipo de resonancia magnética Magnetom Aera SIEMENS de 1.5 Tesla. El protocolo utilizado incluye imágenes sagitales T1-MPRAGE 3D. Para la adquisición de la SPECT, a cada paciente se le administró una dosis de 630 MBq y se utilizó una cámara gamma de doble cabezal MiE (ECAM, Siemens). Se empleó un colimador de tipo baja energía y alta resolución (LEHR), matrices de 128x128 píxeles, 128 proyecciones en órbita circular de 360° y con una ventana energética del 20%.

## **Metodología para la cuantificación de la perfusión cerebral**

La metodología incluye tres pasos principales: pre-procesamiento espacial, corrección del volumen parcial, y cálculo de los índices de perfusión.

### **Pre-procesamiento de las imágenes**

El pre-procesamiento espacial incluye el co-registro IRM-SPECT y definición de las ROIs:

1. Delimitación del encéfalo a partir de la IRM anatómica T1 eliminando las estructuras que rodean al cerebro utilizando la herramienta BET del programa FSL (Jenkinson et al. 2012).
2. Segmentación de la IRM en mapas de sustancia gris, sustancia blanca y líquido cefalorraquídeo utilizando la herramienta FAST (Zhang, Brady, and Smith 2001) del FSL.
3. Multiplicación del atlas co-registrado con la máscara obtenida de la IRM de cada paciente.

4. Co-registro de la IRM anatómica, las máscaras de sustancia gris y sustancia blanca y el atlas individual de cada paciente con la SPECT utilizando FLIRT (Greve and Fischl 2009) del FSL.

Para el análisis de pacientes con enfermedad de Parkinson, el atlas se construyó co-registrando el atlas AAL (*Automated Anatomical Labeling*) (Rolls et al. 2020) con un atlas de estructuras subcorticales (Pauli, Nili, and Tyszka 2018) para incluir el núcleo subtalámico (STH) y la segregación del pallidum (externo e interno) en el análisis. Para el análisis de los pacientes con epilepsia, se utilizó el atlas propuesto por Oishi y col. (Oishi et al. 2009) porque incluye el tronco encefálico, una región que ha sido relacionada con la muerte súbita en la epilepsia.

### Corrección parcial del volumen (CVP)

Para la CVP de las imágenes de SPECT se utilizó un método que utiliza la información de las segmentaciones de la IRM y calcula los valores de actividad media del ROI utilizando el método de matriz de transferencia geométrica, y luego realiza una corrección voxel a voxel (Thomas et al. 2011).

### Cálculo de los índices de perfusión

El índice de perfusión (IP) se calcula dividiendo la actividad media en una región ( $A_{ROI}$ ) por la actividad media del resto de la materia gris ( $A_{global}$ ) (ecuación 1). También se utilizó el índice de asimetría (IA), donde los valores positivos indican dominancia del hemisferio izquierdo y los valores negativos del derecho (ecuación 2).

$$IP_{ROI} = \frac{A_{ROI}}{A_{global}} \quad (1)$$

$$IA_{ROI} = 100\% \frac{I - D}{1/2(I + D)} \quad (2)$$

I representa la actividad media de los voxeles de la región de interés en el hemisferio izquierdo y D representa la actividad media de la región de interés en el hemisferio derecho.

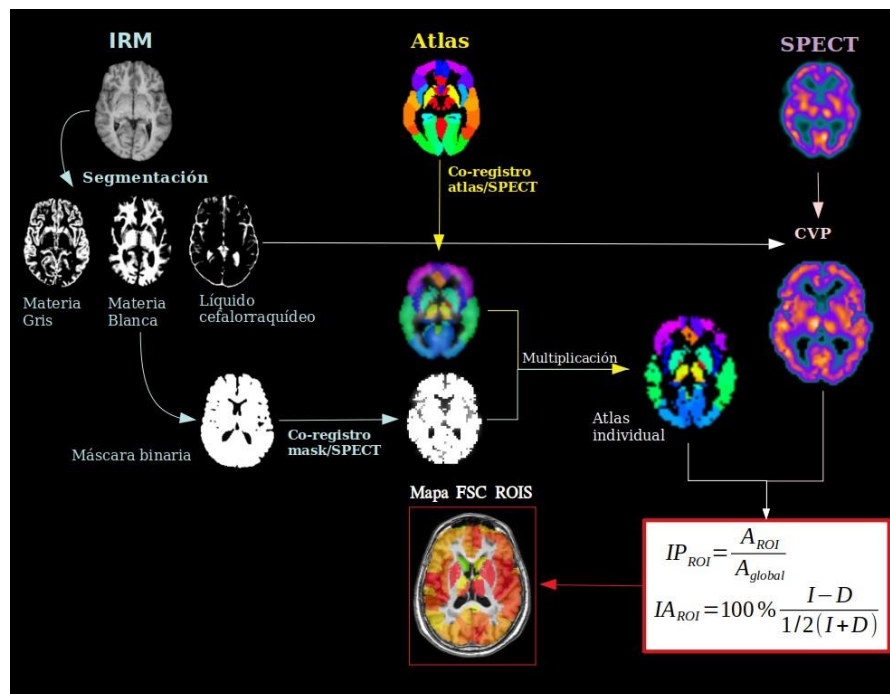


Fig. 1 – Esquema de la metodología de cuantificación del FSCr. CVP se refiere a la corrección del volumen parcial.

### Selección de sujetos

La metodología propuesta fue aplicada retrospectivamente a 17 pacientes con epilepsia farmacorresistente (Tabla 1). Estos pacientes pertenecen al Programa de Cirugía en la Epilepsia de Cuba dirigido por el Centro Internacional de Restauración Neurológica (CIREN, Cuba) (Morales Chacon et al. 2018). La metodología también se aplicó de forma retrospectiva en 10 pacientes con EP (Tabla 2) provenientes del servicio de Medicina Nuclear del CIREN.

**Tabla 1** - Características clínicas y demográficas de los pacientes con epilepsia farmacorresistente

Paciente	Edad	Género	Tipo de epilepsia	Escala de Engel
1	21	Masculino	Extra-temporal	III
2	15	Femenino	Extra-temporal	III
3	18	Masculino	Extra-temporal	I

4	25	Femenino	Extra-temporal	I
5	32	Masculino	Extra-temporal	II
6	14	Masculino	Extra-temporal	II
7	29	Masculino	Extra-temporal	I
8	23	Masculino	Extra-temporal	I
9	20	Masculino	Extra-temporal	I
10	32	Femenino	Temporal	III
11	35	Femenino	Temporal	I
12	28	Femenino	Temporal	-
13	33	Masculino	Temporal	I
14	17	Masculino	Extra-temporal	II
15	37	Femenino	Temporal	-
16	33	Femenino	Extra-temporal	I
17	34	Masculino	Extra-temporal	III

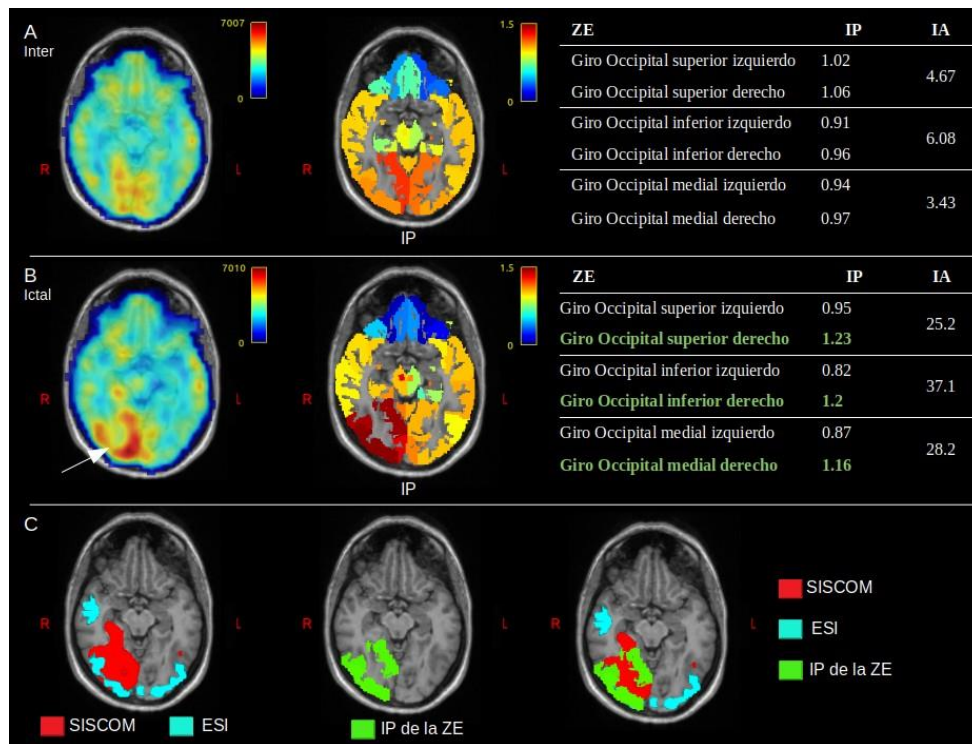
**Tabla 2** - Características demográficas y clínicas de pacientes con EP

Paciente	Edad	Género	Evolución (años)	H&Y	UPDRS III	Début
1	53	Masculino	1	I	17	Izquierdo
2	49	Masculino	1	I	14	Izquierdo
3	67	Femenino	2	II	18	Izquierdo
4	74	Femenino	2	II	26	Derecha
5	48	Masculino	8	II	35	Izquierdo
6	78	Masculino	10	III	81	Izquierdo
7	76	Femenino	10	III	62	Izquierdo
8	70	Masculino	10	III	66	Izquierdo
9	55	Femenino	17	III	91	Derecha
10	55	Femenino	11	III	48	Izquierdo

## Resultados y discusión

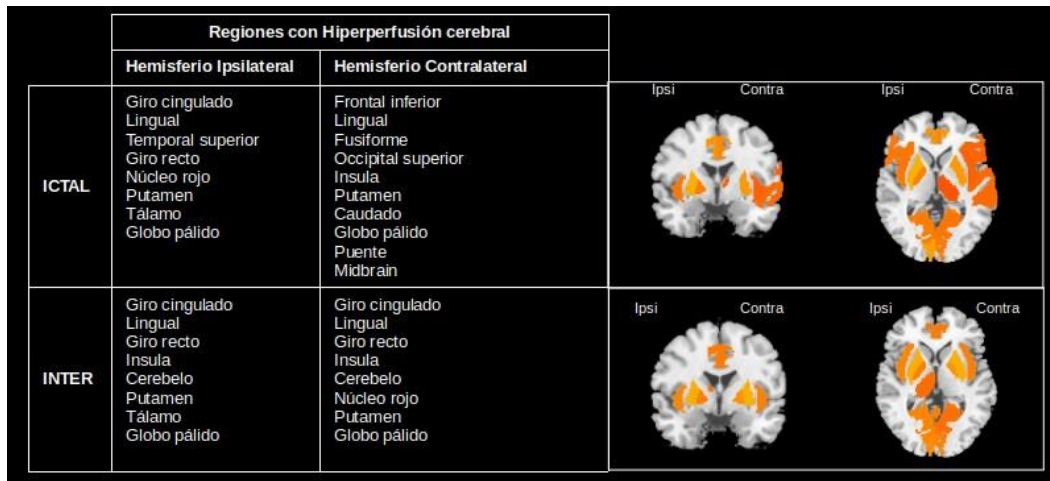
El presente trabajo propone una metodología para la cuantificación relativa de la perfusión cerebral por SPECT. La metodología se basa en cuantificación por regiones integrando información estructural y

funcional y utilizando atlas anatómicos. El co-registro de la IRM con la SPECT y la CVP son muy útiles en aras de tratar con el problema de la baja resolución de la SPECT. Los límites de las ROIs son definidos a partir de un atlas anatómico que se seleccione a priori para el estudio y, como parte de la metodología, se propone un pre-procesamiento para ajustar dicho atlas a la anatomía individual del sujeto. Con la utilización del atlas se eliminan las diferencias que se daban al dibujarlas por distintos usuarios en la rutina clínica. Las regiones de referencia más utilizadas son el cerebelo, tronco encefálico, puente, lóbulo temporal, materia gris y materia blanca. La no estandarización y la heterogeneidad para la normalización de la intensidad tiene un efecto en la cuantificación de la SPECT y en la comparación de los resultados de distintos estudios. En la metodología propuesta se utiliza como región de referencia la materia gris pero la metodología no restringe la selección de la misma. Un aspecto determinante en la cuantificación es la calidad de las imágenes, tanto de la SPECT y la IRM, y de cada uno de los métodos empleados en el procesamiento de ambas. Un elemento crucial lo constituye el efecto de volumen parcial y los métodos de corrección de dicho efecto (CVP), al punto de que métodos distintos arrojan diferentes resultados (Greve et al. 2016). La calidad de la IRM también es determinante, dado que para la metodología que se propone, influye en la definición de las regiones de interés y en la corrección del efecto de volumen parcial. No obstante, evaluaciones adicionales serán requeridas para determinar la influencia de los distintos métodos de CVP y de segmentación en la metodología que se propone. La metodología se implementó en 17 pacientes con epilepsia farmacorresistente, y 10 pacientes con EP. Para cada uno de estos trastornos se utilizaron distintos atlas anatómicos. Como parte de la evaluación pre-quirúrgica, se aplicó una metodología (Batista García-Ramó et al. 2019) que combina la estimación de las fuentes generadoras del EEG ictal (ESI) y la sustracción del SPECT interictal del ictal co-registrado con la IRM (SISCOM). Los resultados sugieren que la zona epileptógena (ZE) está localizada en lóbulo occipital derecho. La metodología para cuantificar el FSCr fue aplicado al SPECT ictal e interictal (Fig. 2). Los IP muestran hiperperfusión en el estudio ictal con respecto al interictal en las ROI del lóbulo occipital derecho (Fig. 2B), que corresponden a la ZE. Esto también se refleja en el IA mostrando una mayor asimetría en el estudio ictal. En la figura 2C, observamos una superposición del SISCOM (rojo), ESI (azul) e IP (verde), esta última con mejor definición anatómica de la ZE. Este primer resultado refleja la capacidad de la metodología como una herramienta adicional para la localización de la ZE.

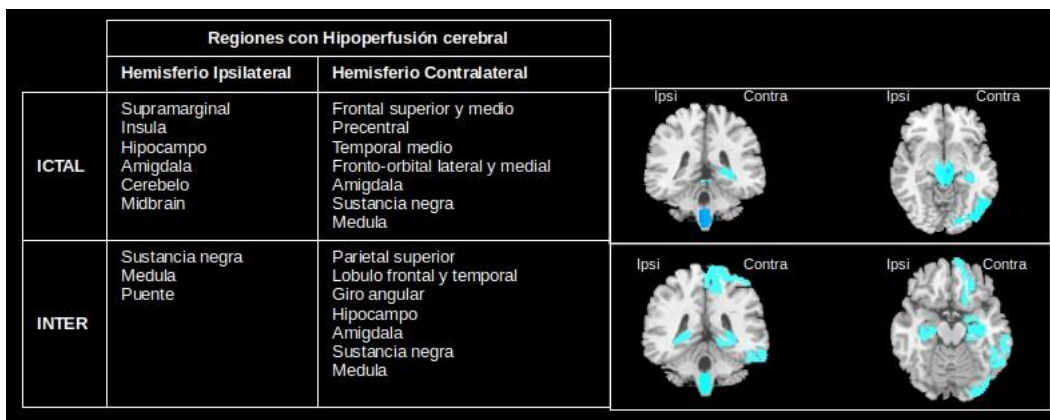


**Fig. 2** – Paciente 4. A) y B) son los estudios inter ictal e ictal, respectivamente. De izquierda a derecha: Co-registro de la IRM con estudio SPECT, co-registro de IRM con mapa de los IP para cada ROI y tabla con métricas de cuantificación del FSC en la ZE. C) Rojo: ZE estimada a través de la metodología SISCOM; Azul: ZE estimada por la solución inversa del EEG ictal (ESI). El mapa de IP para la ZE se representa en verde.

A partir del método de k-medias se obtuvieron las regiones caracterizadas por una hiperperfusión (Fig. 3) e hipoperfusión (Fig. 4) en la epilepsia del lóbulo temporal. En ambas figuras se aprecian diferencias entre los distintos estados, ictal e interictal. Este resultado contribuye al enfoque de la epilepsia como trastorno de redes neurales permitiendo identificar cuáles serían las regiones que conforman la red epileptógena. Para ello se requeriría de un grupo de control.



**Fig. 3** – Patrones de hiperperfusión en el estado ictal e interictal de pacientes con epilepsia del lóbulo temporal.



**Fig. 4** – Patrones de hipoperfusión en el estado ictal e interictal de pacientes con epilepsia del lóbulo temporal.

De los 10 pacientes con EP, 5 pacientes se encuentran en los estadios iniciales y 5 en un estadio avanzado con evidencia de deterioro cognitivo. A partir del método de agrupamiento se identificaron las regiones con hipoperfusión (Fig. 5) e hiperperfusión (Fig. 6). Un resultado interesante es la hipoperfusión en el lóbulo frontal en ambos hemisferios para un estadio avanzado de la enfermedad. Esto pudiera estar en correspondencia con la presencia de deterioro cognitivo en estos pacientes.

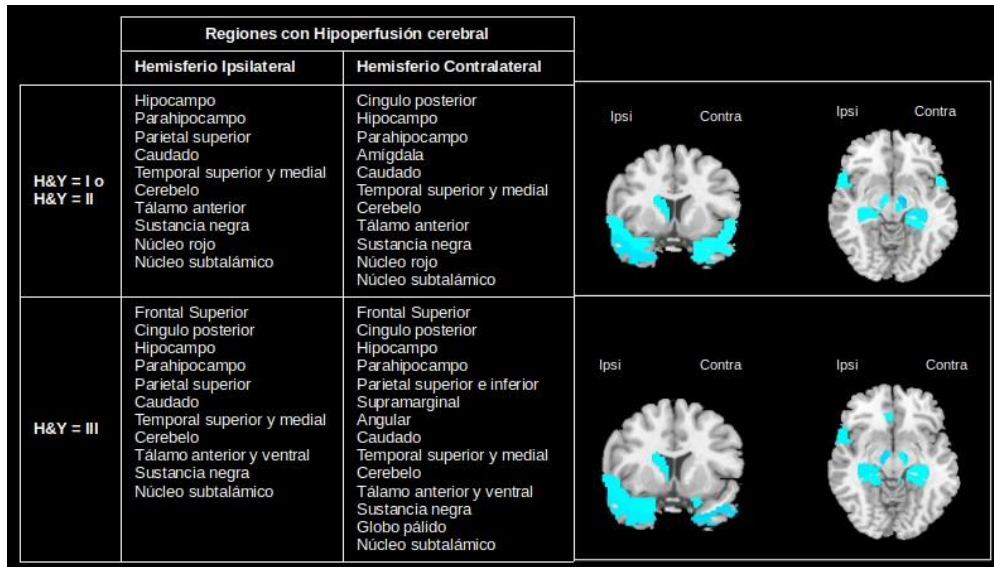


Fig. 5 – Patrones de hipoperfusión de ambos hemisferios en el estado inicial y avanzado de la EP.

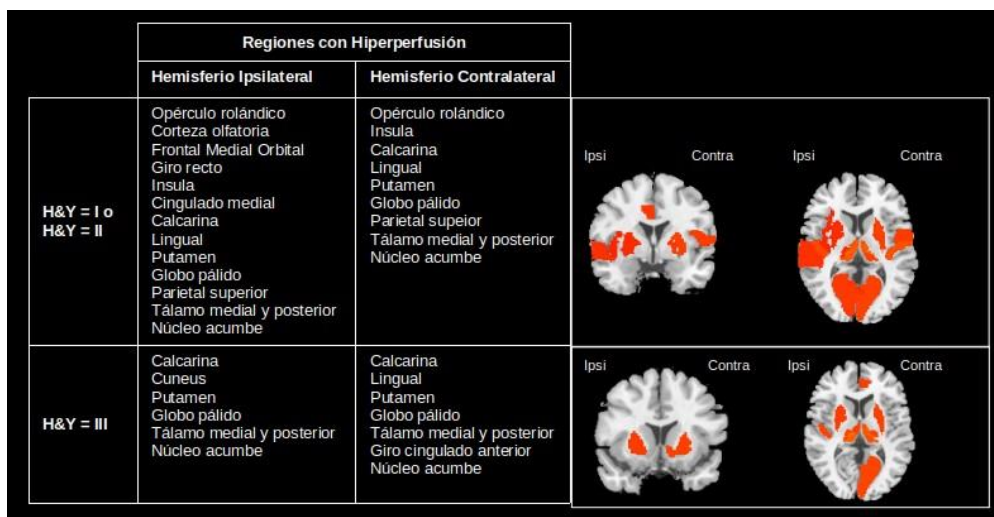


Fig. 6 – Patrones de hiperperfusión de ambos hemisferios en el estado inicial y avanzado de la EP.

En la Tabla 3 se muestran las regiones con coeficientes de correlación de Spearman significativos entre los IP y las distintas variables clínicas.

Tabla 3 - Correlación entre IP y variables clínicas

Región	Edad	Evolución	UPDRS	HY
Heschl	-	-0.92 HC ( $\rho=0.01$ )	-0.93 HC ( $\rho=0.01$ )	-0.89 HC ( $\rho=0.01$ )
Parietal superior	-0.8 HC ( $\rho=0.01$ )	-0.66 HC ( $\rho=0.04$ )	-0.76 HC ( $\rho=0.01$ )	-0.7 HC ( $\rho=0.02$ )
Frontal superior medial	0.68 HC ( $\rho=0.03$ )	-	0.71 HC ( $\rho=0.02$ )	
Frontal inferior opercular	-	-0.64 HC ( $\rho=0.05$ )	-	-0.63 HC ( $\rho=0.05$ )
Opérculo rolándico	0.73 HI ( $\rho=0.02$ )	-0.72 HC ( $\rho=0.02$ )	-	-0.68 HC ( $\rho=0.03$ )
Pulvinar (tálamo)	-	0.75 HI ( $\rho=0.05$ )	0.81 HI ( $\rho=0.01$ )	0.73 HI ( $\rho=0.02$ )
Insula	-	-0.68 HC ( $\rho=0.03$ )	-0.69 HC ( $\rho=0.03$ )	-
Corteza cingulada	-0.79 HI ( $\rho=0.01$ )	-	-	0.68 HC ( $\rho=0.03$ )
Cingulado	-	-0.69 HI ( $\rho=0.03$ )	-0.69 HI ( $\rho=0.03$ )	-0.68 HI ( $\rho=0.03$ )
Cerebelo	-	0.68 HI ( $\rho=0.03$ )	0.66 HI ( $\rho=0.04$ )	0.78 HI ( $\rho=0.01$ )

HC: hemisferio contralateral. HI: hemisferio ipsilateral

Llaman la atención regiones que no tienen correlación significativa con la edad pero sí con los años de evolución, la UPDRS y el H&Y. Según la Tabla 3, existe una correlación negativa entre la evolución de la EP y la perfusión en el giro de Heschl y el cingulado, no asociadas al envejecimiento. Estudios previos han encontrado diferencias significativas en esta región entre pacientes con EP y sujetos controles en estudios por neuroimágenes tanto funcionales como estructurales (Deng et al. 2021). Sin embargo, la correlación es positiva para el núcleo pulvinar del tálamo y el cerebelo. Owens-Walton y col. (Owens-Walton et al. 2019) reportan un aumento de la conectividad funcional en los núcleos del tálamo en los pacientes con EP con respecto al grupo control. Estos resultados sugieren que la cuantificación del FSC por SPECT pudiera contribuir a la búsqueda de biomarcadores basados en imágenes para el estudio de la EP.

## Conclusiones

El presente trabajo propone una metodología para la cuantificación relativa de la perfusión cerebral por SPECT. La metodología se basa en cuantificación por regiones integrando información estructural y funcional y utilizando atlas anatómicos. La novedad del presente trabajo consiste en el enfoque multimodal de la metodología y en su capacidad para describir patrones de perfusión. En la bibliografía consultada no se

encuentran estudios previos que describan los patrones de perfusión a partir de la SPECT ni en la epilepsia ni en la EP. La principal limitación se debe al pequeño número de pacientes estudiados. Este impide llegar a conclusiones sobre las patologías estudiadas pero permiten mostrar las bondades de la metodología y sirven como prueba de concepto para fundamentar estudios futuros con mayor número de pacientes.

## Referencias

- Batista García-Ramó, Karla, Carlos A. Sanchez Catusus, Lilia Morales Chacón, Angel Aguila Ruiz, Abel Sánchez Corneaux, Pedro Rojas López, and Jorge Bosh Bayard. 2019. “A Novel Noninvasive Approach Based on SPECT and EEG for the Location of the Epileptogenic Zone in Pharmaco-resistant Non-Lesional Epilepsy.” *Medicina* 55 (8): 478.
- Deng, Xia, Zheng Liu, Qin Kang, Lin Lu, Yu Zhu, and Renshi Xu. 2021. “Cortical Structural Connectivity Alterations and Potential Pathogenesis in Mid-Stage Sporadic Parkinson’s Disease.” *Frontiers in Aging Neuroscience* 13 (May): 650371–650371. <https://doi.org/10.3389/fnagi.2021.650371>.
- Greve, Douglas N, and Bruce Fischl. 2009. “Accurate and Robust Brain Image Alignment Using Boundary-Based Registration.” *NeuroImage* 48 (1): 63–72. <https://doi.org/10.1016/j.neuroimage.2009.06.060>.
- Greve, Douglas N., David H. Salat, Spencer L. Bowen, David Izquierdo-Garcia, Aaron P. Schultz, Ciprian Catana, J. Alex Becker, et al. 2016. “Different Partial Volume Correction Methods Lead to Different Conclusions: An 18F-FDG-PET Study of Aging.” *NeuroImage* 132 (May): 334–43. <https://doi.org/10.1016/j.neuroimage.2016.02.042>.
- Jenkinson, Mark, Christian F. Beckmann, Timothy E. J. Behrens, Mark W. Woolrich, and Stephen M. Smith. 2012. “FSL.” *NeuroImage* 62 (2): 782–90. <https://doi.org/10.1016/j.neuroimage.2011.09.015>.
- Matsuda, Hiroshi. 2021. “Quantification in Brain SPECT: Noninvasive Cerebral Blood Flow Measurements Using 99m Tc-Labeled Tracers.” In *PET and SPECT in Neurology*, Second, 53–72. Springer Nature Switzerland AG. <https://doi.org/10.1007/978-3-030-53168-3>.
- Morales Chacon, Lilia Maria, Ivan Garcia Maeso, Margarita M. Baez Martin, Juan E. Bender Del Busto, Maria Eugenia Garcia Navarro, Nelson Quintanal Cordero, Barbara Estupinan Diaz, et al. 2018. “Long-

Term Electroclinical and Employment Follow up in Temporal Lobe Epilepsy Surgery. A Cuban Comprehensive Epilepsy Surgery Program.” *Behavioral Sciences (Basel, Switzerland)* 8 (2).  
<https://doi.org/10.3390/bs8020019>.

Oishi, Kenichi, Andreia Faria, Hangyi Jiang, Xin Li, Kazi Akhter, Jiangyang Zhang, John T Hsu, et al. 2009. “Atlas-Based Whole Brain White Matter Analysis Using Large Deformation Diffeomorphic Metric Mapping: Application to Normal Elderly and Alzheimer’s Disease Participants.” *NeuroImage* 46 (2): 486–99. <https://doi.org/10.1016/j.neuroimage.2009.01.002>.

Owens-Walton, Conor, David Jakabek, Brian D Power, Mark Walterfang, Dennis Velakoulis, Danielle van Westen, Jeffrey C L Looi, Marnie Shaw, and Oskar Hansson. 2019. “Increased Functional Connectivity of Thalamic Subdivisions in Patients with Parkinson’s Disease.” *PloS One* 14 (9): e0222002–e0222002. <https://doi.org/10.1371/journal.pone.0222002>.

Pauli, Wolfgang M., Amanda N. Nili, and J. Michael Tyszka. 2018. “A High-Resolution Probabilistic in Vivo Atlas of Human Subcortical Brain Nuclei.” *Scientific Data* 5 (1): 180063. <https://doi.org/10.1038/sdata.2018.63>.

Rolls, Edmund T., Chu-Chung Huang, Ching-Po Lin, Jianfeng Feng, and Marc Joliot. 2020. “Automated Anatomical Labelling Atlas 3.” *NeuroImage* 206 (February): 116189. <https://doi.org/10.1016/j.neuroimage.2019.116189>.

Sánchez-Catasús, CA, O. Díaz Rizo, M. Rodríguez Castillo, R. Rodríguez Rojas, and A. Aguila Ruiz. 2002. “Mejoramiento de La Cuantificación Relativa Del Flujo Sanguíneo Cerebral Con La Tecnología Médico-Nuclear Disponible En El País.” *Nucleus*, no. 31: 9–18.

Thomas, Benjamin A., Kjell Erlandsson, Marc Modat, Lennart Thurfjell, Rik Vandenberghe, Sebastien Ourselin, and Brian F. Hutton. 2011. “The Importance of Appropriate Partial Volume Correction for PET Quantification in Alzheimer’s Disease.” *European Journal of Nuclear Medicine and Molecular Imaging* 38 (6): 1104–19. <https://doi.org/10.1007/s00259-011-1745-9>.

Zhang, Y., M. Brady, and S. Smith. 2001. “Segmentation of Brain MR Images through a Hidden Markov Random Field Model and the Expectation-Maximization Algorithm.” *IEEE Transactions on Medical Imaging* 20 (1): 45–57. <https://doi.org/10.1109/42.906424>.

### **Conflicto de interés**

El autor autoriza la distribución y uso de su artículo.

### **Contribuciones de los autores**

1. Conceptualización: Karla Batista García-Ramó.
2. Curación de datos: Karla Batista García-Ramó, Ángel Águila Ruiz y Nelson Rodríguez Mesa
3. Análisis formal: Karla Batista García-Ramó, Nancy Pavón Fuentes
4. Adquisición de fondos: -
5. Investigación: Karla Batista García-Ramó, Nancy Pavón Fuentes y Lilia Morales Chacón
6. Metodología: Karla Batista García-Ramó.
7. Administración del proyecto: Karla Batista García-Ramó.
8. Recursos: -
9. Software: Karla Batista García-Ramó.
10. Supervisión: Nancy Pavón Fuentes, Lilia Morales Chacón.
11. Validación: Karla Batista García-Ramó y Nelson Rodríguez Mesa
12. Visualización: Karla Batista García-Ramó.
13. Redacción – borrador original: Karla Batista García-Ramó.
14. Redacción – revisión y edición: Karla Batista García-Ramó.