



Revista Cubana de Estomatología

ISSN: 0034-7507

ISSN: 1561-297X

rcestomatologia@infomed.sld.cu

Centro Nacional de Información de Ciencias Médicas
Cuba

Chaple Gil, Alain Manuel; Alea González, Mariana
**Infiltración de resina como tratamiento mínimamente
invasivo de lesiones de caries dental incipiente**

Revista Cubana de Estomatología, vol. 54, núm. 1, 2017, -Marzo, pp. 100-105
Centro Nacional de Información de Ciencias Médicas
Cuba

Disponible en: <https://www.redalyc.org/articulo.oa?id=378663196008>

- ▶ Cómo citar el artículo
- ▶ Número completo
- ▶ Más información del artículo
- ▶ Página de la revista en redalyc.org

LUZEM
redalyc.org

Sistema de Información Científica Redalyc
Red de Revistas Científicas de América Latina y el Caribe, España y Portugal
Proyecto académico sin fines de lucro, desarrollado bajo la iniciativa de acceso
abierto

Infiltración de resina como tratamiento mínimamente invasivo de lesiones de caries dental incipiente

Resin infiltration as a minimally invasive treatment for incipient dental caries lesions

Alain Manuel Chaple Gil, Mariana Alea González

Universidad de Ciencias Médicas de La Habana, Instituto de Ciencias Básicas y Preclínicas "Victoria de Girón". La Habana, Cuba.

RESUMEN

La mínima intervención en cariología ha sido definida como la filosofía de cuidados estomatológicos que se encarga del tratamiento de la primera aparición, la detección temprana y el tratamiento de la caries dental. Una de las técnicas para el tratamiento temprano y detención de lesiones incipientes es la infiltración de resina. El objetivo es mostrar la utilidad de las resinas fluidas para la infiltración de un primer y segundo molar inferior permanentes con una lesión incipiente de caries dental. Se trata de un paciente masculino de 17 años de edad sin antecedentes patológicos, que acude a consulta estomatológica. En hemiarcada inferior izquierda se observaron manchas en forma de punto de color marrón oscuro cerca de la fosita central y en la estría vestibular del 36 y 37 respectivamente, que no presentaban más de 1 mm de profundidad. Se diagnosticaron lesiones de caries dental incipiente y se decidió realizar una infiltración con resina compuesta de baja viscosidad o fluida en consulta única. El uso de resinas compuestas fluidas es beneficioso en la infiltración de lesiones cariosas incipientes de esmalte, pues evita su propagación y sella las brechas de esmalte afectado. Es una técnica de mínima intervención en cariología, que propicia una solución inmediata para estos procesos y mayor sencillez para la solución de la enfermedad caries dental al equilibrar las expectativas estéticas y de mantenimiento de las estructuras dentarias sanas.

Palabras clave: caries dental; remineralización dental; esmalte dental.

ABSTRACT

Minimal intervention in cariology has been defined as the philosophy of dental care that deals with the treatment of the first occurrence, early detection and treatment of dental caries. Resin infiltration is one of the techniques used for early treatment and arrest of incipient lesions. The objective is to show the usefulness of fluid resins for infiltration of a first and second lower permanent molar with an incipient dental caries lesion. A 17 year-old male patient with a healthy history attended dental consultation with dark brown point spots on the lower left hemiarch near the central pit and on the vestibular groove of 36 and 37, respectively, of not more than 1 mm in depth. Incipient dental caries lesions were diagnosed and it was decided to perform infiltration of low viscosity composite or fluid resin in a single visit. Use of fluid composite resins is suitable for infiltration of incipient enamel caries lesions, for it prevents spread and seals the gaps in the affected enamel. It is a minimal intervention technique in cariology providing immediate solution to these processes as well as greater ease to solve dental caries disease balancing esthetic expectations with expectations related to the maintenance of healthy dental structures.

Key words: dental caries; tooth remineralization; tooth enamel.

INTRODUCCIÓN

La mínima intervención en cariólogía (MIC) ha sido definida como la filosofía de cuidados estomatológicos que se encarga del tratamiento de la primera aparición, la detección temprana y el tratamiento de la caries dental, lo más oportuno y rápidamente posibles, seguido de tratamiento mínimamente invasivo; de buena aceptación para el paciente en el proceso de reparación del daño irreversible causado por tal enfermedad y para el profesional por la sencillez de los procedimientos a emplear.¹⁻⁵

Una de las técnicas para el tratamiento temprano y detención de lesiones incipientes es la infiltración de resina.^{6,7} Considerada, un acercamiento a la ultraconservación restauradora,¹ resulta una técnica microinvasiva con gran espectro terapéutico en la remineralización y detención de caries dentales incipientes. Significativamente alarga el tiempo o elimina la necesidad de tratamiento restaurador de los dientes y reduce el costo del tratamiento, complementando el concepto de MIC.^{1,5-7}

Lo más importante es realizar un diagnóstico certero de la presencia de las lesiones iniciales a través de la valoración de riesgo del paciente, la anamnesis, el examen clínico y los medios auxiliares de diagnóstico.⁸

Motivados por la novedad y factibilidad para el empleo de la referida técnica en nuestra práctica diaria, nos proponemos como objetivo mostrar la utilidad de las resinas fluidas para la infiltración de un primer y segundo molar inferior permanentes con una lesión incipiente de caries dental.

PRESENTACIÓN DEL CASO

Paciente JACL, masculino de 17 años de edad y sin antecedentes patológicos, que acude a consulta estomatológica, en enero del 2015, para una revisión periódica; refiere haber notado mancha oscura en forma de punto en hemiarcada inferior izquierda. El paciente acude regularmente a consulta estomatológica, presenta un adecuado nivel de conocimiento sobre salud buco-dental y mantiene una higiene bucal eficiente, a pesar de mantener una dieta cariogénica.

Al examen bucal se observan manchas melánicas en labios y mucosa de la encía, terceros molares inferiores semirretenidos, maloclusión, algunas fosas y fisuras profundas y ninguna experiencia anterior de restauraciones por caries dental. En hemiarcada inferior izquierda se observa, en cara oclusal del 36, una mancha en forma de punto de color marrón oscuro cerca de la fosita central y en la estría vestibular del 37. Ambas, no presentaban más de 1 mm de profundidad y carecían de sintomatología (Fig. 1, A). Se establecieron diagnósticos diferenciales con lesiones de caries detenidas, estrías y fositas pigmentadas y lesiones de caries dental incipiente. El primero de los diagnósticos se descartó porque la exploración visual y sondaje de las lesiones demostró actividad cariogénica. El segundo se desechó a partir del primero, ya que existía cavitación retentiva y visible. Se diagnosticó lesiones de caries dental incipiente.

El paciente fue informado de todas las posibilidades de tratamiento (restauración convencional con amalgama o resina compuesta con preparación cavitaria e infiltración de resina), ventajas y desventajas de cada uno y libremente firmó el consentimiento que relató lo antes expuesto y en el que decidió realizarse una infiltración con resina compuesta de baja viscosidad o fluida en consulta única.

No se realizaron exámenes complementarios como los rayos X pues se trataba de una lesión incipiente y circunscrita al esmalte.

En el procedimiento empleado, se realizó limpieza y pulido de la superficie a tratar para eliminar grasas y placa dentobacteriana remanente, se aisló relativamente con rollos de algodón y se practicó el grabado del esmalte afectado y circundante con ácido fosfórico al 37 % durante 40 s (Fig. 1, B). Se realizó enjuague con aire y agua el mismo tiempo que estuvo expuesto el esmalte al ácido grabador. Se procedió al aislamiento nuevamente y se secó toda la zona de trabajo.

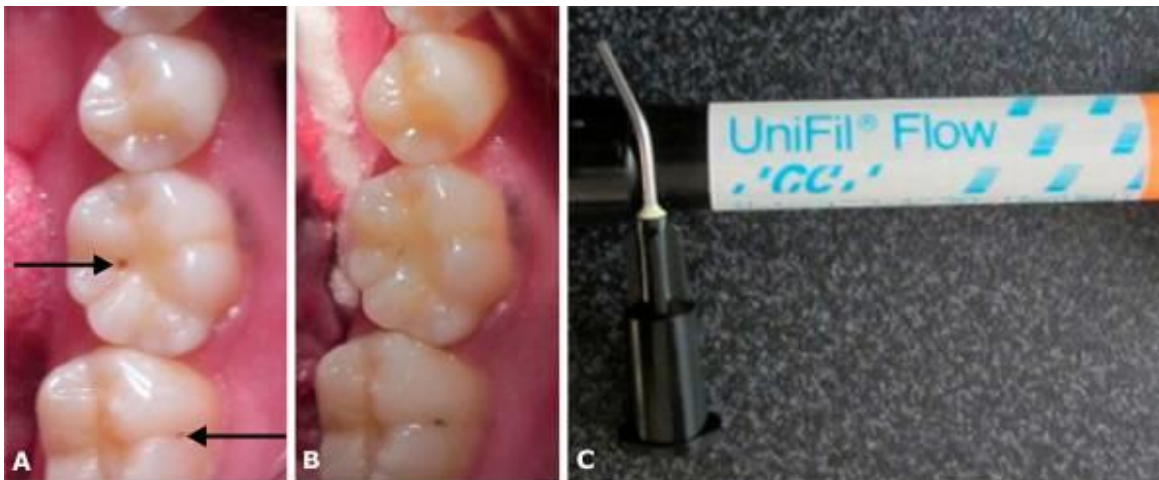


Fig. 1. A) Lesiones incipientes de esmalte en oclusal del 36 y vestibular del 37. B) Grabado con ácido fosfórico al 37 %. C) Resina de baja viscosidad *Unifil® Flow* con punta fina en forma de aguja para llevar el material a posiciones deseadas.

Posteriormente, se aplicó en las lesiones resina compuesta fluida de la marca *UniFil® Flow* (Fig. 1, C). Para ello se utilizó una punta fina de inyección para llevar el material al lugar deseado sin incurrir en excesos y cubrir toda el área de la lesión y las estrías involucradas (Fig. 2, A). Se efectuó fotocurado de la resina compuesta exponiéndola a luz ultravioleta por 20 s con lámpara LED *Woodpecker®*. Se procedió a realizar la polimerización con la parte activa del filtro de la lámpara alejada unos 10-15 mm de la resina compuesta los primeros 10 s, y el resto del tiempo más próximo a esta.

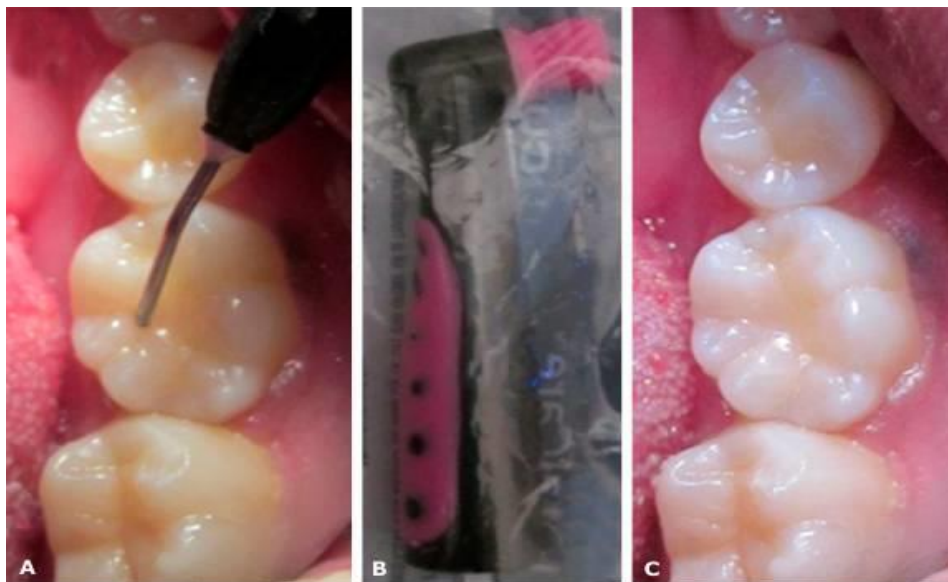


Fig. 2. A) Colocación de la resina compuesta fluida en el sitio de lesión exacta del 36. B) Goma de pulir desechable de la marca *Perfect Pearl™*. C) Infiltraciones de resina terminadas.

Se realizaron controles de la oclusión con papel de articular y pulido con goma de pulir desechable de la marca *PerfectPearl™* de la *KerrTotalCare™* (Fig. 2, B). Se pudo apreciar el buen resultado del tratamiento al observarse la desaparición visual de las lesiones y la mimetización de la resina infiltrada con las tonalidades del tejido circundante (Fig. 2, C); se detuvo el proceso de la caries incipiente y sellada la lesión inicial.

DISCUSIÓN

Varios autores coinciden con que la infiltración de resina es una técnica bien aceptada para el tratamiento de caries dentales incipientes en dientes temporales y permanentes.^{1,3,4,6-9}

Realizar una valoración inicial del paciente ayuda al éxito de la terapia, por eso se deben tener en cuenta otros aspectos ante la toma de decisión, como la valoración de riesgo de padecer caries dentales y experiencias anteriores de esta enfermedad en los pacientes a tratar. *Jingarwar* y otros¹ proponen la valoración de riesgo como una de las premisas para la realización de tratamientos de mínima intervención en cariología. El paciente de nuestro caso en particular, tenía un riesgo moderado a padecer lesiones cariosas, por lo que se consideró candidato ideal para recibir el tratamiento.

El aislamiento y el grabado ácido son pasos esenciales para lograr una infiltración sin riesgos de desplazamientos luego de pasado un corto periodo de tiempo. *Schwendicke*,³ *Mackenzie*,⁴ *Valencia*,⁶ *Lasfargues* y otros⁹ recomiendan realizar una exposición del esmalte al ácido grabador entre 35 y 60 s. El esmalte de nuestro paciente recibió grabado de 40 s acorde con las indicaciones del fabricante y con ello se logró una mayor fuerza de adhesión posterior, lo cual se complementa con la remoción con agua y presión de aire el mismo tiempo que se tuvo expuesto al ácido fosfórico el esmalte.¹⁰

Según *Lasfargues* y otros,⁹ existen *kits* específicos para la infiltración de resina que facilitan el trabajo para realizar el procedimiento en caras interproximales, pero está demostrando que cualquier resina de baja viscosidad o fluida puede ser utilizada satisfactoriamente para este fin.^{1,5,6} La infiltración de resina es un método empleado para detener el progreso de lesiones cariosas incipientes del esmalte, embebiendo con resina de baja viscosidad la lesión porosa y luego se endurece con la luz. De esta forma, las vías de propagación de los ácidos de las bacterias de la caries dental quedan bloqueadas, las lesiones se sellan y se detiene el avance del proceso carioso.^{1,4-9} Para las lesiones de nuestro paciente se empleó una resina compuesta fluida genérica, que cumplía con los requisitos de baja viscosidad para ser empleadas en infiltraciones y que además respondió a las expectativas estéticas propuestas. Se tuvo en cuenta además, que la lámpara de fotopolimerización utilizada no contaba con inicio suave de emisión de los haces de luz, por eso se alejó los primeros 10 s con el objetivo de mitigar la reacción de contracción que experimentan las resinas compuestas, a pesar de que las fluidas son las que menos reacción de contracción tienen en el momento de polimerizar.¹⁰

El control de la oclusión y el pulido no son necesarios en muchos casos,⁹ pero varios autores previenen la presencia de puntos de contacto elevados y asperezas, principalmente cuando no se tiene la experiencia suficiente.^{1,5,6} En nuestro caso se realizó control de la oclusión y pulido para garantizar durabilidad de la infiltración realizada.

CONCLUSIONES

El uso de resinas compuestas fluidas es beneficioso en la infiltración de lesiones cariosas incipientes de esmalte, pues evita su propagación y sella las brechas de esmalte afectado. Es una técnica de mínima intervención en cariología que propicia una solución inmediata y sencilla para tratar la enfermedad, al equilibrar las expectativas estéticas y de mantenimiento de las estructuras dentarias sanas.

AGRADECIMIENTOS

A los estudiantes *Jorge Javier Menendez Ceberio*, *Argelio Eduardo Pérez Regueiro*, *Elizabeth León García* y a la doctora *Lisandra Quintana Muñoz*, por su ayuda incondicional y ser impulsores en la realización de esta investigación.

CONFLICTOS DE INTERESES

Los autores declaran no tener ningún conflicto de interés en el presente artículo.

REFERENCIAS BIBLIOGRÁFICAS

1. Jingarwar MM, BaJwa NK, PathaK A. Minimal intervention dentistry - a new frontier in clinical dentistry. J Clin Diagn Res. 2014 Jul;8(7):ZE04-8. doi:10.7860/JCDR/2014/9128.4583.
2. Prabhakar AR, Karuna YM, Yavagal C, Deepak BM. Cavity disinfection in minimally invasive dentistry - comparative evaluation of *Aloe vera* and propolis: A randomized clinical trial. Contemp Clin Dent. 2015 Mar;6(Suppl 1):S24-31. doi: 10.4103/0976-237X.152933.
3. Schwendicke F, Jäger AM, Paris S, Hsu LY, Tu YK. Treating Pit-and-Fissure Caries: A Systematic Review and Network Meta-analysis. J Dent Res. 2015 Apr;94(4):522-33. Epub 2015 Feb 20.
4. Mackenzie L, Banerjee A. The minimally invasive management of early occlusal caries: a practical guide. Prim Dent J. 2014 May;3(2):34-41.
5. Midentistry. Mínima intervención (MI) en Odontología. Compendio basado en la evidencia. Edición 1.4. Houghton/Johannesburgo: E Lenguas; 2010 [citado Junio 2015]. Dponible en: <http://www.mi-compendium.org>
6. Valencia JJ, Félix JE. Resinas Infiltrantes, una novedosa opción para las lesiones de caries no cavitadas en esmalte. Directorio ADM [Internet]. 2012 [citado Junio 2015];69(1):[aprox. 8 p]. Disponible en: <http://www.medigraphic.com/pdfs/adm/od-2012/od121j.pdf>
7. Lee JH, Kim DG, Park CJ. Minimally invasive treatment for esthetic enhancement of white spot lesion in adjacent tooth. J Adv Prosthodont. 2013;5:359-63.
8. Valencia JJ, Trevizo MU. Visualización de caries con tecnología fluorescente. Revista ADM. 2011;68(3):140-7.
8. Lasfargues JJ, Bonte E, Guerrieri A, Fezzani L. Minimal intervention dentistry: part 6. Caries inhibition by resin infiltration. Br Dent J. 2013 Jan;214(2):53-9.
10. Chaple Gil AM, Gispert Abreu EA. Recomendaciones para el empleo práctico de resinas compuestas en restauraciones estéticas. Rev Cubana Estomatol [revista en Internet]. 2015 [citado 2015 Dic 23];52(3):[aprox. 7 p.]. Disponible en: <http://www.revestomatologia.sld.cu/index.php/est/article/view/804>

Recibido: 1ro. de febrero de 2016.

Aprobado: 15 de febrero de 2017.

Alain Manuel Chaple Gil. Universidad de Ciencias Médicas de La Habana, Instituto de Ciencias Básicas y Preclínicas "Victoria de Girón". La Habana, Cuba.
Correo electrónico: chaple@infomed.sld.cu