



Revista Cubana de Estomatología

ISSN: 0034-7507

ISSN: 1561-297X

rcestomatologia@infomed.sld.cu

Centro Nacional de Información de Ciencias Médicas
Cuba

Miquet Vega, Sair Andrés; Deronceré Columbié, Yoimar
Sialolectomía canicular por sialolito de gran tamaño
Revista Cubana de Estomatología, vol. 57, núm. 2, 2020, -Junio, pp. 1-10
Centro Nacional de Información de Ciencias Médicas
Cuba

Disponible en: <https://www.redalyc.org/articulo.oa?id=378663372015>

- ▶ Cómo citar el artículo
- ▶ Número completo
- ▶ Más información del artículo
- ▶ Página de la revista en redalyc.org

LUEN
redalyc.org

Sistema de Información Científica Redalyc
Red de Revistas Científicas de América Latina y el Caribe, España y Portugal
Proyecto académico sin fines de lucro, desarrollado bajo la iniciativa de acceso
abierto

PRESENTACIÓN DE CASO

SialolitECTomía canicular por sialolito de gran tamaño

Canicular sialolithectomy of a giant sialolith

Sair Andrés Miquet Vega¹  , Yoimar Deronceré Columbié² 

¹ Universidad de Ciencias Médicas de Granma, Clínica de Especialidades Estomatológicas "Manuel de Jesús Cedeño" de Bayamo, Departamento de Estomatología General Integral. Granma, Cuba.

² Universidad de Ciencias Médicas de Granma, Clínica de Especialidades Estomatológicas "Manuel de Jesús Cedeño" de Bayamo, Departamento de Cirugía Máxilo-Facial. Granma, Cuba.



Cómo citar: Miquet Vega SA, Deronceré Columbié Y. SialolitECTomía canicular por sialolito de gran tamaño. Rev Cubana Estomatol. 2020;57(2):e2364

RESUMEN

Introducción: La sialolitiasis es una afección frecuente de las glándulas salivales mayores que se manifiesta con mayor frecuencia en pacientes de sexo masculino.

Objetivo: Presentar un caso clínico de una sialoadenitis por sialolitiasis de glándula submandibular, tratado exitosamente mediante sialolitECTomía canicular intraoral.

Caso clínico: Paciente de 45 años de edad atendido en el Departamento de Cirugía Maxilofacial de la Clínica de Especialidades "Manuel de Jesús Cedeño", Granma, Cuba, por presentar molestias en el suelo de la boca con aumento de volumen de consistencia dura, móvil y fácilmente desplazable. Radiográficamente, se observó una imagen radiopaca de bordes definidos, ovoide de aproximadamente 4 cm de largo y 2 cm de ancho. Se comprobó que se trataba de una sialoadenitis por sialolitiasis de la glándula submandibular derecha. Se trató la sintomatología mediante analgésicos-antiinflamatorios y antibióticos. Se realizó sialolitECTomía canicular intraoral. Posteriormente se efectuó una recanalización del conducto lo que permitió la permeabilización de este. **Conclusiones:** La sialoadenitis por sialolitiasis es una afección con pronóstico favorable, pues cuando se realiza el tratamiento adecuado se logra que la glándula vuelva a su fisiología normal, lo que mejora la calidad de vida del paciente. En nuestro caso se realizó la remoción quirúrgica a través de sialolitECTomía canicular intraoral, sin complicaciones. El paciente mostró excelente recuperación tras un mes de evolución, constituyendo un tratamiento satisfactorio a corto y largo plazo.

Palabras clave: cálculos de las glándulas salivales; glándula submandibular; glándulas salivales; sulfato de calcio.

ABSTRACT

Introduction: Sialolithiasis is a common disorder of the major salivary glands which presents more frequently in male patients. **Objective:** Present a clinical case of sialadenitis due to sialolithiasis of the submandibular gland successfully treated by intraoral canicular sialolithectomy. **Case report:** A male 45-year-old patient attending

the Maxillofacial Surgery Department at Manuel de Jesús Cedeño Specialty Clinic in Granma, Cuba, presents with discomfort on the floor of the mouth and a hard, mobile and easily movable mass of increased volume. Radiographic examination revealed a radiopaque oval-shaped image of well-defined edges, approximately 4 cm long x 2 cm wide. A diagnosis was made of sialadenitis due to sialolithiasis of the right submandibular gland. Symptoms were treated with analgesics / anti-inflammatories and antibiotics. Intraoral canicular sialolithectomy was performed. Rechannelling of the duct was then conducted to allow permeabilization. **Conclusions:** Sialadenitis due to sialolithiasis is a condition of a favorable prognosis. Appropriate treatment will have the gland return to its normal physiology, improving the patient's quality of life. In our case, surgical removal was conducted by intraoral canicular sialolithectomy without any complications. The patient had completely recovered after one month's evolution, the treatment being satisfactory both short- and long-term.

Keywords: salivary calculi; submandibular gland; salivary glands; calcium sulfate.

INTRODUCCIÓN

La sialoadenitis es la inflamación de las glándulas salivales que puede ser aguda o crónica. La mayoría son crónicas y condicionan una fibrosis significativa del parénquima. Se deben a la extravasación de moco o a la obstrucción de un conducto o traumatismos directos así como a compresiones de las glándulas y/o sus conductos.^(1,2)

La sialolitiasis es la enfermedad más común de las glándulas salivales. Es una condición caracterizada por obstrucción de una glándula salival o de su conducto excretor debido a cálculos, 12 por cada 1 000 pacientes tienen la enfermedad con un leve predominio del sexo masculino. A nivel mundial los hombres son afectados en una relación de 2:1 con relación a las mujeres, además puede ocurrir a cualquier edad pero el pico de incidencia se presenta en la tercera y cuarta década de la vida.^(3,4,5)

Más del 80 % de los cálculos salivales ocurren en la glándula submandibular o en su conducto excretor, mientras que solo del 5-20 % ocurren en la parótida y el 1-2 % ocurren en la glándula sublingual y las glándulas salivales menores. La glándula submandibular es la más frecuentemente afectada debido a la longitud y angulación del conducto de Wharton, sin embargo, es rara la presencia de cálculos múltiples y aun más la calcificación parcial o total de la glándula.^(6,7) Suelen ser únicos o múltiples y su forma puede variar entre ovalada o redondeada. La verdadera causa no se conoce con exactitud pero hay varias hipótesis y concuerdan en que los sialolitos se forman por la mineralización de materiales diversos tales como: cuerpos extraños, células epiteliales descamadas y microorganismos. En algunas ocasiones primero se deposita una matriz orgánica probablemente de glucoproteínas sobre la que posteriormente se coloca el material inorgánico e inicia su mineralización.^(8,9)

Los sialolitos localizados en los conductos son usualmente alargados mientras que los que se localizan en la glándula son redondos u ovalados. El tamaño de los cálculos salivales puede variar desde menos de 1 mm a unos pocos centímetros en diámetro. La mayoría de los cálculos llegan a medir menos de 10 mm (88 %) solo el 7,6 % son más largos de 15 mm. Los sialolitos están formados de fosfato de calcio con pequeñas cantidades de carbonato en forma de hidroxiapatita, magnesio, potasio y amoniaco.^(4,6) El tratamiento de la sialolitiasis puede ser quirúrgico o no quirúrgico, el método más utilizado es el primero, mientras que el segundo es menos invasivo pero con la desventaja que solo es eficaz en presencia de sialolitos pequeños.⁽²⁾

Siendo esta la afección más frecuente de las glándulas salivales, el objetivo de este trabajo es presentar un caso clínico de una sialoadenitis por sialolitiasis de glándula submandibular tratado exitosamente mediante sialolitectomía canicular intraoral.

CASO CLÍNICO

Se presenta el caso clínico de un paciente masculino de 44 años de edad con antecedentes patológicos de Vitíligo Acrofacial que acudió a consulta de Cirugía Máxilo-Facial en la Clínica de Especialidades Estomatológica "Manuel de Jesús Cedeño" de Granma-Cuba, en el mes de marzo del 2018, remitido de Atención Primaria de Salud por presentar aumento de volumen en región de suelo de boca del lado derecho.

Al interrogatorio refiere que hace aproximadamente 3 años comenzó a sentir una "bolita" en el lado derecho del suelo de la boca. Al no presentar dolor ni molestias no acudió a la consulta de atención estomatológica. Presentó cambios de coloración en el suelo de la boca de forma esporádica, pero no fueron significativos. Comenzó con molestias refiriendo mal olor y sabor de boca entre salado y amargo. Este cuadro se suele presentar en el momento de las comidas remitiendo en un periodo de tiempo relativamente corto, nunca superior a 2 h. El paciente refiere la agudización del cuadro en marzo del 2018, que luego se incrementaron en los últimos nueve días anteriores a la consulta y se exacerbó tanto el dolor que decidió acudir a la consulta estomatológica de su área de salud, donde se le indicó tratamiento con analgésicos-antiinflamatorios (Ibuprofeno de 400 mg 1 tableta cada 8 h durante 7 días) y se remitió al segundo nivel de atención. Se le indicó una radiografía intraoral de tipo oclusal y fue citado para consulta externa.

En la consulta externa el paciente fue nuevamente interrogado y examinado, además mostró el resultado de la radiografía oclusal donde se pudo evidenciar una imagen radiopaca de bordes definidos ovoide de aproximadamente 4 cm de largo y 2 cm de

ancho en suelo de boca del lado derecho que abarcaba desde la región de incisivos hasta premolares derechos.

Examen físico extraoral

Cara: aumento de volumen en región submandibular derecha de 3 cm de largo sin cambio de coloración en la piel que lo recubre, movable, doloroso a la palpación, de consistencia duro-pétreo.

Examen físico intraoral

Boca: paciente desdentado parcial superior e inferior no rehabilitado con prótesis, aumento de volumen de 4 cm de largo a nivel del lado derecho del suelo de la boca que guardaba relación con el conducto de la glándula submandibular, eritematoso, con presencia de puntos que drenaban pus a los movimientos, consistencia duro-pétreo, dolor referido a la fonación, masticación y deglución, con proyección de la lengua hacia la izquierda y hacia arriba así como pérdida parcial de la motilidad (Fig. 1).

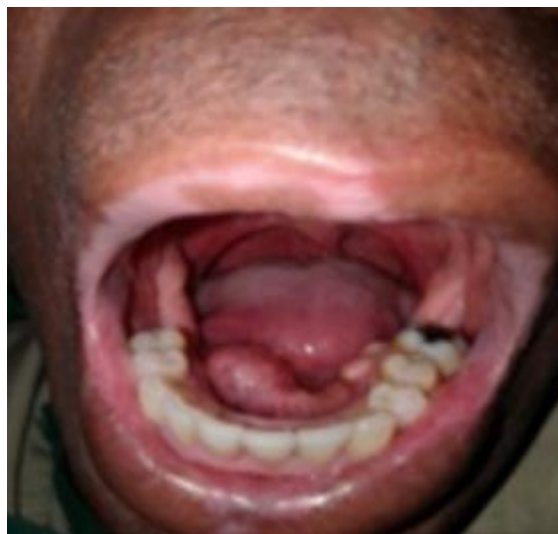

Fig. 1 - Aumento de volumen en la zona derecha del suelo de la boca.

A partir de los datos que proporciona el paciente, las características de la lesión y la sintomatología nos lleva a establecer un diagnóstico diferencial con varias entidades como son: ránula, hiperplasia fibrosa y absceso del conducto salival. Aunque son de larga duración y de consistencia dura, no se deben confundir con neoplasias glandulares (adenoma pleomorfo) o del tejido conjuntivo asociado (fibromas), músculo (rabdomioma) o nervios periféricos (neurilemoma).⁽¹⁰⁾

Tras realizar el examen extraoral e intraoral, estudiar la radiografía oclusal, los signos y síntomas presentados por el paciente, se confirmó el diagnóstico de una sialoadenitis

por sialolitiasis de la glándula submandibular derecha, por lo que se inició con el tratamiento. En primer lugar, el dolor intenso que se presenta en el paciente y la amenaza de repetición del cólico salival son suficientes para recetar al paciente fármacos como: analgésicos, antiinflamatorios y antiespasmódicos. En casos de infección está indicada la antibioterapia (amoxicilina combinada con ácido clavulánico, así como los macrólidos).

La primera medida que se adoptó fue tratar la sintomatología del proceso. El dolor se trató mediante analgésicos-antiinflamatorios (ibuprofeno de 400 mg 1 tableta cada 8 h durante 7 días) y la infección bacteriana mediante antibióticos (amoxicilina de 500 mg 1 cápsula cada 8 h durante 7 días). Se recomendó al paciente llevar una dieta rica en proteínas y líquidos y que incluyera alimentos o bebidas ácidas que favorecieran la salivación. Una vez controlado el proceso se llevó a cabo la planificación del tratamiento. Valorando la localización del cálculo y su tamaño se descartaron las técnicas médicas que intentan conseguir la expulsión espontánea del sialolito y se optó por la eliminación del mismo mediante cirugía a través de la técnica de sialolitectomía canaliculada intrabucal, indicada para sialolitos con ubicación posterior. El paciente fue llevado al salón de cirugía ambulatorio con medicación previa. Se acomodó en el sillón de operaciones, se le realizó antisepsia del campo operatorio con hibitane acuoso al 0,2 %. Se anestesió toda la zona del suelo de la boca del lado derecho con técnica infiltrativa, de manera local que abarca los nervios dentarios inferior y lingual con extremo cuidado para no lesionar el nervio lingual que se encuentra debajo del conducto de Wharton, se realizó incisión en su trayecto de manera lineal o sobre su cara lateral. Posteriormente se suturó con seda 0 para evitar el traslado del sialolito hacia planos profundos. Se efectuó incisión lineal de 1 cm y disecó el tejido con pinza Kelly curva. Se localizó el sialolito el que se extrajo sin dificultad, el cual tenía forma ovoide, consistencia pétrea, 4 cm de largo, color blanco-amarillento y superficie porosa (Fig. 2).

Se efectuó una recanalización del conducto con el fin de prevenir la estenosis del mismo. Se utilizó un catéter para terapia intravenosa periférica o jelko calibre 18 G por 1,16 o 1,3 por 30 mm que se fijó con sutura no absorbible base nailon 4-0 y se introdujo dentro del conducto aproximadamente 10 mm y permaneció en la cavidad bucal por espacio de 5 días. Después de este lapso se aseguró la permeabilidad del conducto, se retiró el catéter y se mantuvieron citas de control (Fig. 3).

El paciente no presentó complicaciones posoperatorias y un mes después no presentó evidencia clínica ni radiográfica de recidiva.

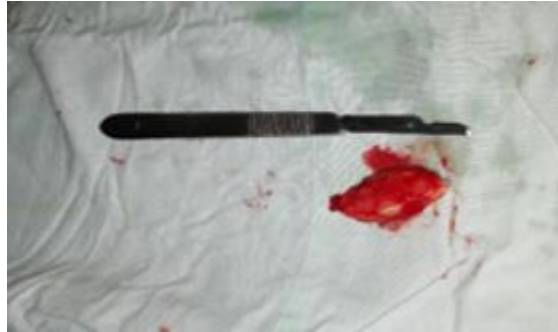

Fig. 2 - Obsérvese el sialolito una vez extraído del conducto.

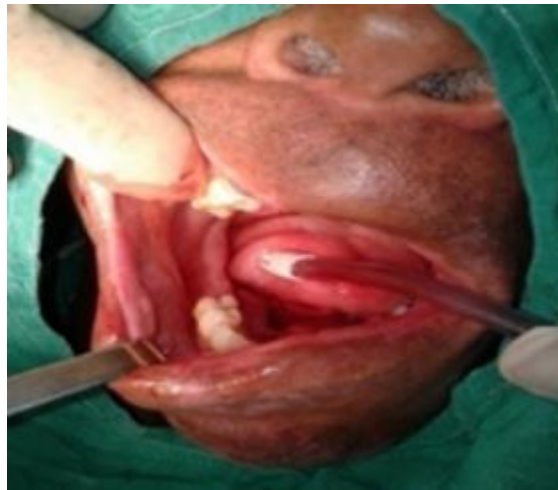

Fig. 3 - Obsérvese boca del paciente inmediatamente después de la cirugía.

DISCUSIÓN

Se han informado casos de grandes sialolitos como el presentado por *Zarzar* en 2002 que midió 1,8 por 2,8 cm de diámetro.⁽¹⁰⁾ *Ponce* en el 2006 describe otro de 2,1 cm de largo.⁽¹¹⁾ En el 2017 *Jardón* informó un cálculo de 3,8 cm de largo y 4,2 cm de circunferencia externa.⁽¹²⁾ *Palacios* en el 2018 comunicó dos casos clínicos; un sialolito con una dimensión de 1 x 1,5 cm y en el otro caso el conducto estaba calcificado.⁽¹³⁾ En el presente informe las dimensiones del cálculo fueron de 4 cm de largo y 2 cm de ancho, que comparado con los demás casos es el segundo de mayor diámetro y el mayor registrado en nuestra clínica.

La etiología exacta y la patogenicidad de los cálculos salivales es aún desconocida. El origen del cálculo radica en un estancamiento intermitente de saliva lo cual produce un cambio en el elemento mucoide de esta formando un gel, el cual proporciona un ambiente idóneo para la deposición de sales y otras sustancias orgánicas que originan

un cálculo.⁽¹³⁾ Nuestro paciente carecía de buena higiene bucal, de una dieta balanceada e ingestión de líquidos, lo cual influyó significativamente en la formación del sialolito.

Debnath afirma que esta enfermedad clínicamente se presenta como un nódulo submucoso asintomático único, pequeño y redondo el cual es firme y se mueve libremente en el tejido. Además dolor en la zona afectada antes, durante y después de las comidas, así como al probar alimentos ácidos o salados. Igualmente afirma que los dolores que se presentan antes, durante y después de las comidas casi siempre se asocian a padecimientos inflamatorios de las glándulas salivales y de ellos, la mayoría se relacionan con diagnóstico de sialolitiasis.⁽¹⁴⁾ Para *Van den Akker* la sialolitiasis puede ser difícil de diagnosticar debido a que el sialolito no siempre es visible y a la variabilidad de los síntomas. También se caracteriza por dolor local, inflamación, disminución del flujo salival, limitación de la apertura bucal y contenido purulento.⁽¹⁵⁾ Todo ello reafirma la idea de realizar un correcto diagnóstico diferencial, teniendo en cuenta cada uno de los signos y síntomas presentes.

Jackson plantea que los métodos auxiliares de diagnóstico más comunes que se usan para el diagnóstico de sialolitiasis son la radiografía, la sialografía convencional, el ultrasonido, tomografía, la sialografía de resonancia magnética y la endoscopia.⁽¹⁶⁾ *Miller-Thomas* expresa que los exámenes imagenológicos que se suelen orientar son: vistas panorámicas, oclusal inferior, lateral oblicua de mandíbula donde el cálculo aparece como una imagen radiopaca de forma redondeada o elongada según el tamaño del sialolito.⁽¹⁷⁾ *Hoffmann* considera que una buena inspección y palpación, unido a la realización de una buena historia clínica y un minucioso interrogatorio, nos permitirán establecer un diagnóstico certero.⁽¹⁸⁾ Nosotros consideramos que el diagnóstico exacto se logra poniendo en práctica los criterios de estos autores de forma combinada y adecuada.

Palacios expone que en relación con el tratamiento siempre el profesional que está tratando el caso debe intentar extraer el cálculo de forma transoral, mediante incisión simple sobre el conducto, de este modo se resuelven todos los casos en los que el cálculo se encuentra cercano al orificio del conducto.⁽¹³⁾ Para *Debnath* los que se encuentran cercanos al hilio de la glándula suelen requerir habitualmente una excisión completa de la glándula, pues la pérdida de cualquier glándula salivar mayor es un final bastante drástico.⁽¹⁴⁾ Según *Van den Akker* se debe recurrir a la cirugía en última opción, cuando las medidas terapéuticas convencionales han fracasado.⁽¹⁵⁾ *Jackson* considera que cuando los cálculos que obstruyen el conducto son pequeños, se puede tratar con procedimientos no quirúrgicos y conservadores, mediante la inyección de espasmolíticos, penicilina y/o suero fisiológico en el interior del conducto.⁽¹⁶⁾ *Miller-Thomas* afirma que

esta aplicación tópica es mucho más efectiva que la administración sistémica, debido a la poca recidiva del proceso. Este tratamiento tiene las siguientes ventajas: dilata el conducto, libera los sialolitos adheridos y enjuaga la albúmina coagulada que obstruye el conducto, aunque en este caso, no se puede aplicar ninguna terapéutica conservadora debido al tamaño del sialolito.⁽¹⁷⁾ En la actualidad existen varios métodos para el tratamiento de los sialolitos, dependiendo de la glándula afectada y la localización como son: la cirugía endoscópica, litotricia y la cirugía láser.⁽¹⁸⁾

En nuestro caso se optó por realizar *sialolitectomía canicular intrabuca*l pues constituye el tratamiento de elección para la exéresis de los sialolitos con ubicación posterior que se localizan en el conducto de Wharton, debido a que esta es la vía menos invasiva. De igual manera los pacientes deben tener un seguimiento periódico para controlar que no se produzcan recidivas.

Los datos recogidos en la historia clínica realizada al paciente durante el tratamiento en dicha unidad, los factores asociados al paciente y al profesional, formulaban que el criterio siempre para este caso fue de favorable.

La sialoadenitis por sialolitiasis es una afección con pronóstico favorable, pues cuando se realiza el tratamiento adecuado se logra que la glándula vuelva a su fisiología normal, lo que mejora la calidad de vida del paciente. En nuestro caso se realizó la remoción quirúrgica a través de sialolitectomía canicular intraoral, sin complicaciones. El paciente mostró excelente recuperación tras un mes de evolución, constituyendo un tratamiento satisfactorio a corto y largo plazo.

REFERENCIAS BIBLIOGRÁFICAS

1. Lombardi A, Arienza F, Cerullo M. Tratamiento de la sialolitiasis. Informe de 22 casos. RAOA [Internet]. 2010 [acceso 24/03/2019];98(3):207-9. Disponible en: <http://bases.bireme.br/cgi-bin/wxislind.exe/iah/online/?IsisScript=iah/iah.xis&src=google&base=LILACS&lang=p&nextAction=lnk&exprSearch=594979&indexSearch=ID>
2. Lao W, Sobalvarro K. Egresos hospitalarios debidos a enfermedades de las glándulas salivales,CCSS, Costa Rica, 1997 al 2015. Odontología Vital [Internet]. 2018 [acceso 18/05/2019].;28:41-50. [acceso 18/05/2019]. Disponible en: <https://www.scielo.sa.cr/pdf/odov/n28/1659-0775-odov-28-41.pdf>
3. Gadve V, Mohite A, Bang K, Sheno S. Unusual giant sialolith of Wharton's duct. Indian Journal of Dentistry. 2016 [acceso 24/03/2019];7(3):162-4. Disponible en: <https://www.ncbi.nlm.nih.gov/pmc/articles/PMC5015571/>
4. Singh R, Dhawan A., Bhullar K, Malhotra S. Giant submandibular gland duct sialolith mimicking an impacted canine tooth. National Journal of Maxillofacial Surgery [Internet]. 2015 [acceso 24/03/2019];6(1):89-92. Disponible en: <https://www.ncbi.nlm.nih.gov/pmc/articles/PMC4668741/>
5. Omezli M, Ayranci F, Sadik E, Polat M. Case report of giant sialolith (megalith) of the Wharton's duct. Nigerian Journal of Clinical Practice.

- [Internet]. 2016 [acceso 24/03/2019];19(3):414-7. Disponible en: <http://www.njcnonline.com/article.asp?issn=1193077;year=2016;volume=19;issue=3;spage=414;epage=417;aulast=Omezli>
6. Oliveira T, Fernandez I, Paez E, Ferreira R, Minenti P. Giant sialolith of submandibular gland duct treated by excision and ductal repair: Case report. Brazilian Journal of Otorhinolaryngology [Internet]. 2016 [acceso 24/03/2019]; 82(1):112-5. Disponible en: https://www.clinicalkey.es/service/content/pdf/watermarked/1s2.0S1808869415001299.pdf?locale=es_ES&searchIndex
7. Al-Abri R, Marchal F. New era of endoscopic approach for sialolithiasis: Sialendoscopy. Sultan Qaboos Univ Med J [Internet]. 2010 [acceso 24/03/2019];10(3):382-7. Disponible en: <https://www.ncbi.nlm.nih.gov/pmc/articles/PMC3074741/>
8. Rebolledo M, Carbonell Z, Díaz A. Sialolitos en conductos y glándulas salivales. Revisión de literatura. Av Odontostomatol [Internet]. 2009 [acceso 24/03/2019];25(6):15-7. Disponible en: http://scielo.isciii.es/scielo.php?script=sci_arttext&pid=S021312852009000600002
9. Elluru R. Physiology of the salivary glands. In: Flint PW, Haughey BH, Lund LJ. Cummings Otolaryngology: Head & Neck Surgery. 6th ed. Philadelphia, PA: Elsevier Saunders; 2015 [acceso 24/03/2019]. Disponible en: <https://www.sciencedirect.com/science/article/abs/pii/S0263931912002025>
10. Zarzar E, Agurto J, Reyes M, Riesco A. Sialolito de inusual tamaño en la glándula submandibular. Reporte de un Caso Clínico. Rev Dental de Chile [Internet]. 2002 [acceso 24/03/2019];93(2):9-10. Disponible en: <https://www.medigraphics.com/pdfs/adm/od-2015/od155g.pdf>
11. Ponce S, Ledesma C, Morales I, Garcés M. Sialolitiasis de la glándula sublingual. Presentación de un caso clínico y revisión de la literatura. Rev ADM [Internet]. 2006 [citado 2019 Mar 24];LXIII(1):32-6. Disponible en: <https://dialnet.unirioja.es/servlet/articulo?codigo=4562259>
12. Jardón J, Texidor R, Alemán O. Sialoadenitis por sialolito inusual de la glándula submaxilar derecha en un adulto. MEDISAN [Internet]. 2017 [acceso 24/03/2019];21(4):455. Disponible en: http://scielo.sld.cu/scielo.php?script=sci_arttext&pid=S102930192017000400010
13. Palacios D, Miranda J, Alvarado A, Trillo V, Calderón A. Patología calcificante de las glándulas salivales. Presentación de dos casos clínicos. Rev ADM [Internet]. 2018 [acceso 24/03/2019];75(2):98-102. Disponible en: <https://www.medigraphics.com/pdfs/adm/od-2018/od182g.pdf>
14. Debnath S, Adhyapok A. Sialolithiasis of an accessory parotid gland: an unusual case. British Journal of Oral and Maxillofacial Surgery [Internet]. 2015 [acceso 24/03/2019];53(7):658-9. Disponible en: <https://www.sciencedirect.com/science/article/abs/pii/S026643561500145X>
15. Van den Akker H, Busemann S. Submandibular gland functions following transoral sialolithectomy. Oral Surg, Oral Med, Oral Pathol [Internet]. 1983 [acceso 24/03/2019];56(5):351-6. Disponible en: <https://www.sciencedirect.com/science/article/abs/pii/0030422083903419>
16. Jackson N, Mitchell J, Walvekar R. Inflammatory disorders of the salivary glands. In: Flint PW, Haughey BH, Lund LJ. Cummings Otolaryngology: Head & Neck Surgery. 6th ed. Philadelphia, PA: Elsevier Saunders; 2015 [acceso 24/03/2019]. Disponible en: <https://www.sciencedirect.com/science/article/abs/pii/S0887217106000801?via%3Dihub>
17. Miller-Thomas M. Diagnostic imaging and fine-needle aspiration of the salivary glands. In: Flint PW, Haughey BH, Lund LJ. Cummings Otolaryngology: Head & Neck Surgery. 6th ed. Philadelphia, PA: Elsevier Saunders; 2015 [acceso 24/03/2019]. Disponible en:

<https://entokey.com/diagnostic-imaging-and-fine-needle-aspiration-of-the-salivary-glands/>
18. Hoffmann B. Sonographic bedside detection of sialolithiasis with submandibular gland obstruction. Am J Emerg Med [Internet]. 2011

[acceso 24/03/2019];29(5):574. Disponible en: https://www.clinicalkey.es/service/content/pdf/watermarked/1s2.0S0735675710002469.pdf?locale=es_ES&searchIndex=


Conflicto de intereses

Los autores declaran no tener conflicto de intereses.

Recibido: 02/04/2019

Aceptado: 07/09/2019

Publicado: 21/06/2020



Este artículo de *Revista Cubana de Estomatología* está bajo una licencia Creative Commons Atribución-No Comercial 4.0. Esta licencia permite el uso, distribución y reproducción del artículo en cualquier medio, siempre y cuando se otorgue el crédito correspondiente al autor del artículo y al medio en que se publica, en este caso, *Revista Cubana de Estomatología*.