



Revista argentina de antropología biológica

ISSN: 1514-7991

ISSN: 1853-6387

Asociación de Antropología Biológica Argentina

Nasti, Atilio; Díaz, Iván A.; Echandi, Francisco
Análisis antropológico forense de restos humanos recuperados en Santa Cruz (Argentina)
Revista argentina de antropología biológica, vol. 25, núm. 1, e059, 2023, Enero-Junio
Asociación de Antropología Biológica Argentina

DOI: <https://doi.org/10.24215/18536387e059>

Disponible en: <https://www.redalyc.org/articulo.oa?id=382274300004>

- ▶ [Cómo citar el artículo](#)
- ▶ [Número completo](#)
- ▶ [Más información del artículo](#)
- ▶ [Página de la revista en redalyc.org](#)

UNEM 

Sistema de Información Científica Redalyc

Red de Revistas Científicas de América Latina y el Caribe, España y Portugal
Proyecto académico sin fines de lucro, desarrollado bajo la iniciativa de acceso abierto

Análisis antropológico forense de restos humanos recuperados en Santa Cruz (Argentina)

Forensic anthropological analysis of human remains recovered in Santa Cruz (Argentina)

 Atilio Nasti^{1*} |  Iván A. Díaz² |  Francisco Echandi³

1) Laboratorio de Criminalística y Estudios Forenses. Instituto Universitario de la Gendarmería Nacional Argentina (IUGNA). Escuela de Gendarmería Nacional Argentina (ESCUGEN). Catedra de Medicina Legal Universidad Católica Argentina (UCA). **2)** Universidad de Buenos Aires. Facultad de Filosofía y Letras, Museo Etnográfico Juan B. Ambrosetti. **3)** Cuerpo Médico Forense de Río Gallegos. Tribunal Superior de Justicia de Santa Cruz. Argentina. Escuela de Medicina de la Universidad de Magallanes. Punta Arenas. Chile.

REVISTA ARGENTINA DE ANTROPOLOGÍA BIOLÓGICA

Volumen 25, Número 1
Enero-Junio 2023

Financiamiento: No se contó con financiamiento en este trabajo.

*Correspondencia a: Atilio Nasti. Área de Criminalística y Estudios Forenses. Escuela de Gendarmería Nacional. El Quebracho (s/n) Ciudad Evita, La Matanza, Provincia de Buenos Aires. E-mail: anasti@iugna.edu.ar

RECIBIDO: 17 de Enero 2022

ACEPTADO: 30 Agosto de 2022

<https://doi.org/10.24215/18536387e059>

e-ISSN 1853-6387

<https://revistas.unlp.edu.ar/raab>

Entidad Editora
Asociación de Antropología Biológica
Argentina

Resumen

El siguiente trabajo expone los resultados del análisis antropológico forense sobre restos humanos hallados en el departamento Magallanes, provincia de Santa Cruz, Argentina. El principal objetivo de este trabajo consistió en la determinación de las características individuales (sexo, edad y estimación del patrón ancestral) y la identificación de patologías óseas y dentales con fines identificatorios. Los resultados indican que los restos pertenecerían a un sujeto masculino adulto mayor al momento de la muerte, mientras que la mayoría de las patologías asociadas serían consistentes con dicho rango etario. Este trabajo aspira a incorporar una nueva metodología interdisciplinaria forense para la región, presentando un abordaje sistemático e integral del análisis de restos humanos vinculados a causas Judiciales. En el mismo sentido, estimula a alertar a los miembros de las fuerzas de seguridad en general y el sistema judicial, en especial, sobre la importancia de la información antropológica en futuras causas forenses. *Rev Arg Antrop Biol* 25 (1), 2023. <https://doi.org/10.24215/18536387e059>

Palabras Clave: enfoque interdisciplinario, antropología forense, patologías, identificación

Abstract

The following work presents the results of the forensic anthropological analysis of human remains found in the Magallanes department, Santa Cruz province, Argentina. The main objective of this work was the determination of individual characteristics (sex, age and estimation of ancestral pattern) and the detection of bone and dental pathologies for identification purposes. The results indicate that the remains might correspond to

an older adult male subject at the time of death, while most of the associated pathologies seem to be consistent with this age range. This work aims to incorporate a new interdisciplinary forensic methodology for the region, presenting a systematic and comprehensive approach to the analysis of human remains linked to judicial cases. In the same vein, it encourages raising awareness among members of the security forces, in general, and the judicial system, in particular, about the importance of anthropological information in future forensic investigations. *Rev Arg Antrop Biol* 25 (1), 2023. <https://doi.org/10.24215/18536387e059>

Keywords: interdisciplinary approach, forensic anthropology, pathologies, identification

Los hallazgos de restos humanos sin identificar, sea en avanzado estado de descomposición, como en fase esquelética, son habituales tanto en el ámbito de la justicia como en el de las fuerzas de seguridad y, con frecuencia, son profesionales no especializados los que se enfrentan a estos casos. Esta situación motiva la intervención de personal calificado en la recuperación, estudio e identificación de los restos, habilitando la puesta en marcha de protocolos que puedan auxiliar la investigación y dar respuestas efectivas a las demandas de las partes involucradas (ver Cecchi *et al.* 2021, Mansegosa *et al.*, 2020; 2021).

El objetivo de este trabajo no solo es contribuir con un caso de estudio a la literatura de análisis forenses, examinando y discutiendo algunas observaciones esqueléticas y dentales específicas, sino también tiene la intención de mostrar la eficiencia del aporte interdisciplinario en casos judiciales. Los resultados mostrarían que tanto el grado de fusión de las epífisis de los huesos largos, el desgaste y la pérdida dental *antemortem*, así como otras patologías degenerativas halladas en el esqueleto craneal y postcraneal, junto a indicadores de la pelvis, serían compatibles con un individuo masculino de edad avanzada. La documentación de estos indicadores (*i.e.* estrés funcional, nutrición, dieta, etc.) en un individuo adulto puede revelar ciertos aspectos vinculados a su estilo de vida y posibilitar la comprensión de sus hábitos y costumbres, que ayudan en última instancia, a establecer el perfil biológico y la identificación positiva del sujeto (Berg y Ta'ala 2015).

Antecedentes del caso

En octubre de 2019, biólogos que realizaban estudios en la zona, descubrieron restos humanos parcialmente sumergidos en una laguna semipermanente del área denominada "Falsa Chela" (Fig. 1). A partir del protocolo establecido por las autoridades intervinientes, se solicitó al cuerpo médico forense del Tribunal Superior de Justicia de la provincia de Santa Cruz, la determinación del perfil biológico. Los restos estaban parcialmente esqueléticos y los tejidos blandos remanentes presentaban un avanzado estado de descomposición, consistente con haber permanecido en un entorno muy húmedo. Antes de su recuperación, durante el análisis preliminar en el terreno, se evidenció la desarticulación del cráneo, algunas vértebras cervicales y restos poscraneales como el miembro superior izquierdo y algunas falanges de los miembros inferiores, por la acción de carroñeros, como así también se determinó el Intervalo Post mortem (de ahora en más IPM) en base a datos tafonómicos e información paleoecológica (Nasti *et al.*, 2021). Asimismo, se recabó evidencia circunstancial durante la investigación policial del caso, incluyendo registros médicos y reportes de personas desaparecidas, además de otros elementos materiales (*v.g.* documentación y elementos personales) que pudieran aportar a la identificación positiva de los restos.

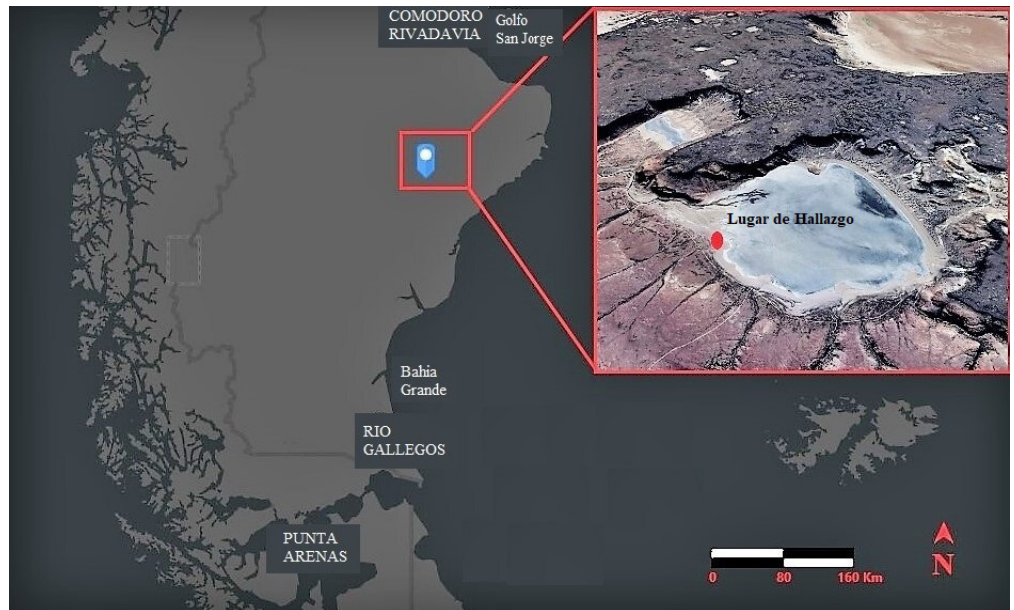

FIGURA 1. Zona de hallazgo de los restos humanos.

Metodología de análisis

Para el registro de la integridad y el porcentaje de supervivencia de los restos humanos, se trabajó sobre la base de presencia o ausencia de elementos, siguiendo a Adams y Konigsberg (2004). Además de esto, se inventariaron los restos siguiendo las recomendaciones de Buikstra y Ubelaker (1994: 6-8). Asimismo, se los observó macroscópicamente con ayuda de una lupa de luz fría de bajo aumento, luego se fotografiaron los elementos de forma individual, y cuando fue posible, grupalmente (Fig. 2).

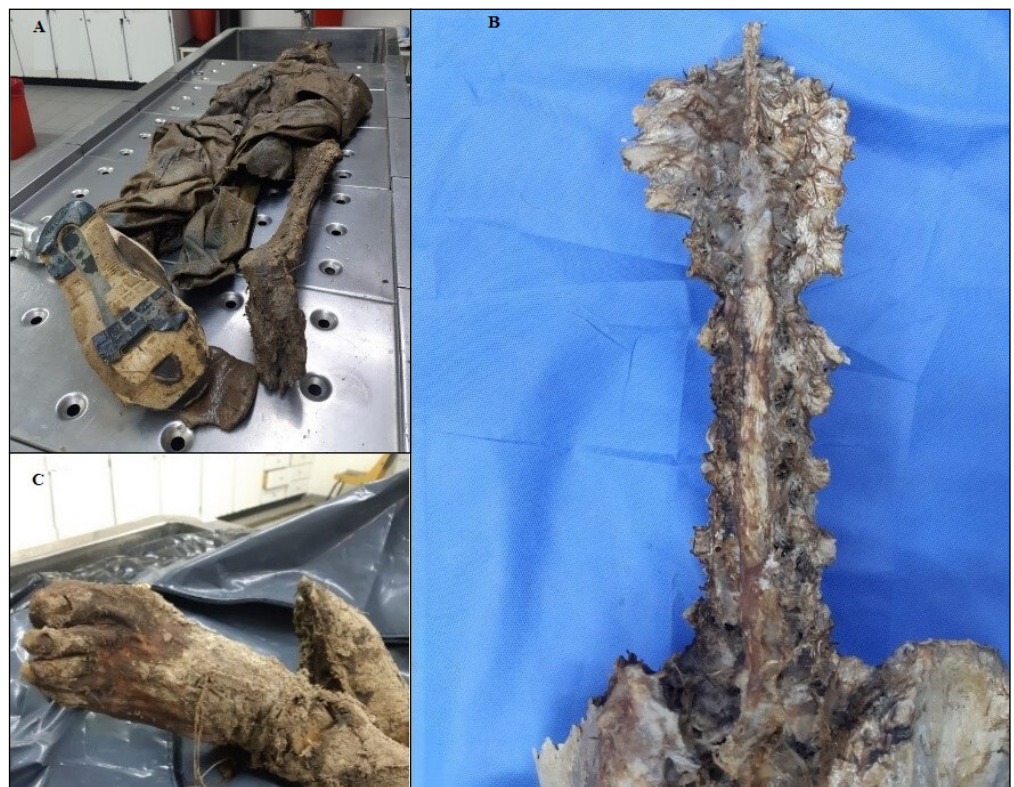

FIGURA 2. A) Detalle del estado de los restos al llegar al laboratorio de la Morgue Judicial. B) Destrucción parcial de cuerpos vertebrales. C) Pie momificado.

Para la determinación del sexo se priorizó el análisis morfológico del cráneo y el hueso coxal. Se observaron en la mandíbula la eversión gonial y la eminencia mentoniana. En el neurocráneo, se examinaron las características del proceso mastoideo y el margen supraorbital. En cuanto al hueso coxal, se tuvo en cuenta el valor diagnóstico del ángulo de la escotadura ciática mayor y la región isquiopúbica. Tanto para las observaciones sobre el cráneo como la región púbica, se siguieron los protocolos establecidos por Buikstra y Ubelaker (1994); Gülekon y Targut (2003); Osman *et al.* (2001) y Ubelaker (1989). Para ello se consideraron el patrón del arco ventral del pubis, la concavidad subpúbica, y los cambios en la sínfisis púbica. En cuanto a la estimación de edad, se observó la sínfisis púbica del coxal a partir de las recomendaciones de Phenice (1969), Brooks y Suchey (1990) y Buikstra y Ubelaker (1994).

En relación a la atribución del patrón ancestral, se tuvieron en cuenta los procedimientos establecidos por Gill (1998) en base a los atributos morfológicos del cráneo, específicamente las suturas cigo-maxilar y la morfología del mastoide. Asimismo, consideramos los rasgos de la apertura nasal (raíz, puente y espina) en base a Krenzer (2006).

Para la observación y evaluación de las patologías orales se tuvieron en cuenta las referencias de Lukacs (1989) y Hillson (1996), específicamente para la observación de caries, cálculos, periodontitis, lesiones periapicales, desgaste y pérdida dental *antemortem* (de ahora en más PDAM). Las patologías se registraron a nivel individual por cada diente. Para las caries se observó la ubicación y severidad de la misma según los parámetros delineados por Buikstra y Ubelaker (1994, 55; *i.e.* oclusal, lingual, bucal, mesial, distal y superficie de la raíz; destrucción del esmalte, destrucción de la dentina, exposición de la cámara pulpar, destrucción de la corona). Para el cálculo dental se tuvo en cuenta su lugar de acumulación, supra o sub-gingival, según su localización (corona o raíz). En cuanto al registro de periodontitis, se midió el grado de retracción alveolar por cada diente. Se estimó la distancia entre la línea de unión esmalte-cemento y el hueso alveolar, siempre que no se observaran daños tafonómicos. Para el registro de lesiones periapicales se tuvo en cuenta su registro según la localización del canal de drenaje (externo, interno y seno maxilar). Se registró la presencia o ausencia de dientes en alveolos y la existencia y grado de obliteración del mismo (parcial o completa). Finalmente, para el examen del desgaste dental, se analizó el grado, patrón y fracturas *antemortem* por cada diente, siguiendo las recomendaciones de Molnar (1971).

Para la documentación de las patologías poscraneales se observaron las unidades anatómicas macroscópicamente, complementando el análisis con ayuda de radiografía convencional y Tomografía Computarizada (TC). Según su presencia, se detalló la etiología (*i.e.* congénitas y de desarrollo, infecciosas, endócrinas, traumas, etc.) y se registró el elemento o segmento afectado y su extensión. Para el estudio de los cambios degenerativos se consideraron la osteofitosis, la porosidad y la eburnación siguiendo las indicaciones de Ortner (2003), Roberts y Connell (2004), Rodalleg *et al.* (2008) y Aufderheide y Rodríguez-Martin (1998).

Por último, para estimar la estatura se tomaron las ecuaciones regresivas descriptas por Nuñez de Mendoza (1998) y Trotter y Gleser (1958). Una segunda estimación de la talla se realizó mediante el método anatómico descrito en Raxter *et al.* (2006). Además, para evitar los sesgos en la reconstrucción de la talla, se la calculó a partir de la combinación de las longitudes máximas del fémur y el húmero derechos. Para ello se siguieron los protocolos detallados por Krenzer (2006). Como el esqueleto apendicular se encuentra articulado, no fue posible emplear tabla osteométrica; en cambio, se utilizaron cinta métrica y calibre digital.

RESULTADOS

Los restos humanos representaban un esqueleto casi completo, con ausencia de la escápula y la extremidad superior izquierda, ambas clavículas, costillas (a excepción de los tercios vertebrales), esternón (cuerpo, manubrio y xifoides), casi todas las vértebras cervicales y algunas falanges de la mano y el pie izquierdos (Fig. 3). De 212 elementos anatómicos esperados, solamente se recuperaron 127, con un porcentaje de supervivencia de 59,91% (Tabla 1).




FIGURA 3. Esquema de huesos presentes en el esqueleto bajo estudio.

Según la morfología del neurocráneo, esplanocráneo y hueso coxal, el individuo se determinó de sexo masculino, con una edad estimada de 60 a 70 años al momento de su muerte y una ancestría caucásica. En cuanto a la estimación de la estatura, se calculó a partir de la longitud total del fémur derecho en 450mm, es decir, una talla de $167,15\text{cm} \pm 6,90\text{cm}$. Del mismo modo, se midió el húmero derecho en 325mm, resultando en una talla de $165\text{cm} \pm 8,44\text{cm}$. El resultado da una estatura promedio entre 1,65 y 1,74 metros.

En relación a las patologías dentales observadas, se registró severa PDAM, es decir la mayor parte de las piezas dentales estaban ausentes, con obliteración completa de los alveolos. Los dientes presentes son: canino superior izquierdo (23), incisivo lateral inferior derecho (32) y canino inferior izquierdo (33), y canino inferior derecho (43); Fig. 4. Esta condición derivó en una avanzada retracción alveolar (Fig. 5). Las piezas dentales presentes muestran moderado desgaste con destrucción del esmalte. El incisivo lateral

TABLA 1. Numero mínimo de individuos y porcentaje de supervivencia para los restos esqueléticos

Parte anatómica	Recuperado	Esperado	% Supervivencia
Cráneo+Mandíbula	1	1	100
Cervicales	1	7	14,28
Torácicas	12	12	100
Lumbares	5	5	100
Sacro	1	1	100
Pelvis	1	1	100
Costillas	0	24	0
Escápula	1	2	50
Clavícula	1	2	50
Húmero	1	2	50
Radio	1	2	50
Cúbito	1	2	50
Carpo	8	16	50
Metacarpo	5	10	50
Falanges	5	28	17,85
Fémur	2	2	100
Tibia	2	2	100
Peroné	2	2	100
Tarso	14	14	100
Metatarso	10	10	100
Falanges	14	28	50
Total	88	173	51

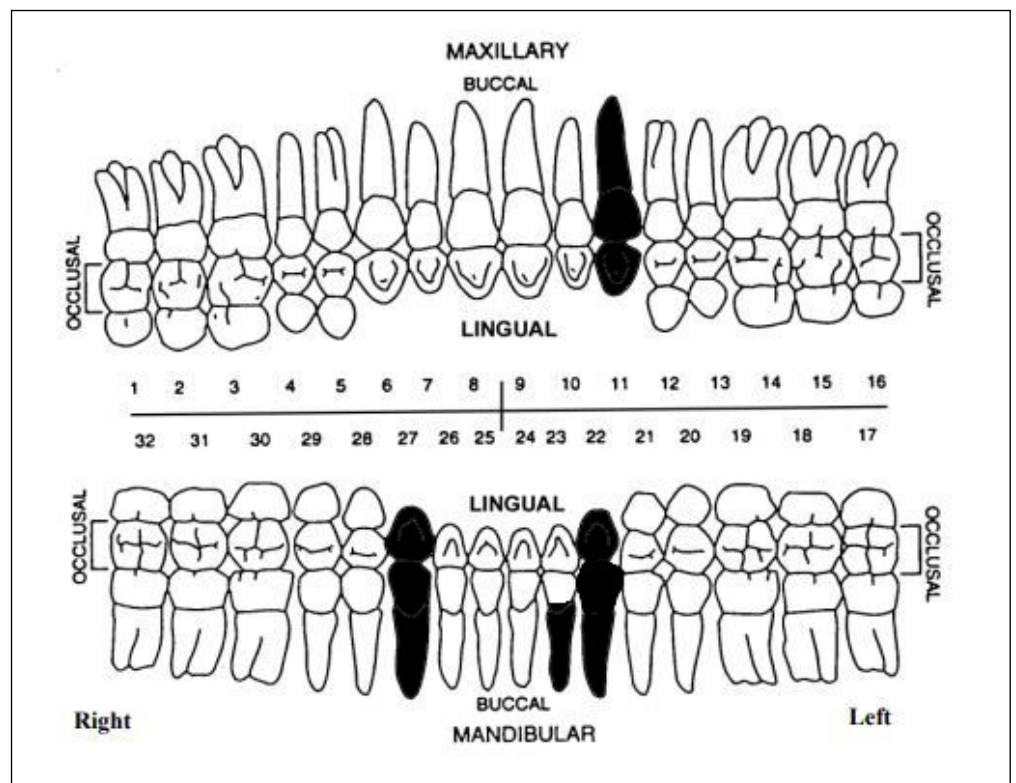


FIGURA 4. Odontograma.

inferior derecho (32) se encuentra partido *antemortem*, con exposición de la cámara pulpar. También, se observó el esmalte fracturado del canino inferior derecho (43) en su cara lingual y labial. En esta misma pieza y el canino inferior izquierdo (33) se observó una carie radicular en su faceta mesial (Fig. 6). No se observaron otros procesos infecciosos en los maxilares o cálculos dentales.

Posteriormente, y como resultado de la toma de radiografías y tomografías, se identificaron marcadores de cambios degenerativos en las articulaciones. Para la columna

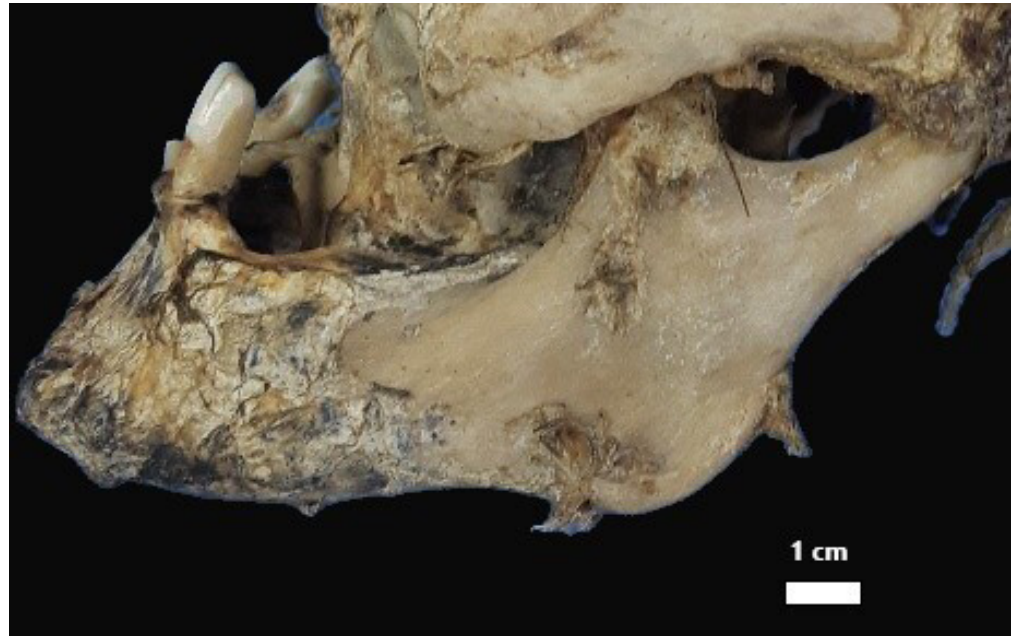

FIGURA 5. Vista lateral de la mandíbula mostrando reabsorción ósea por retracción alveolar.

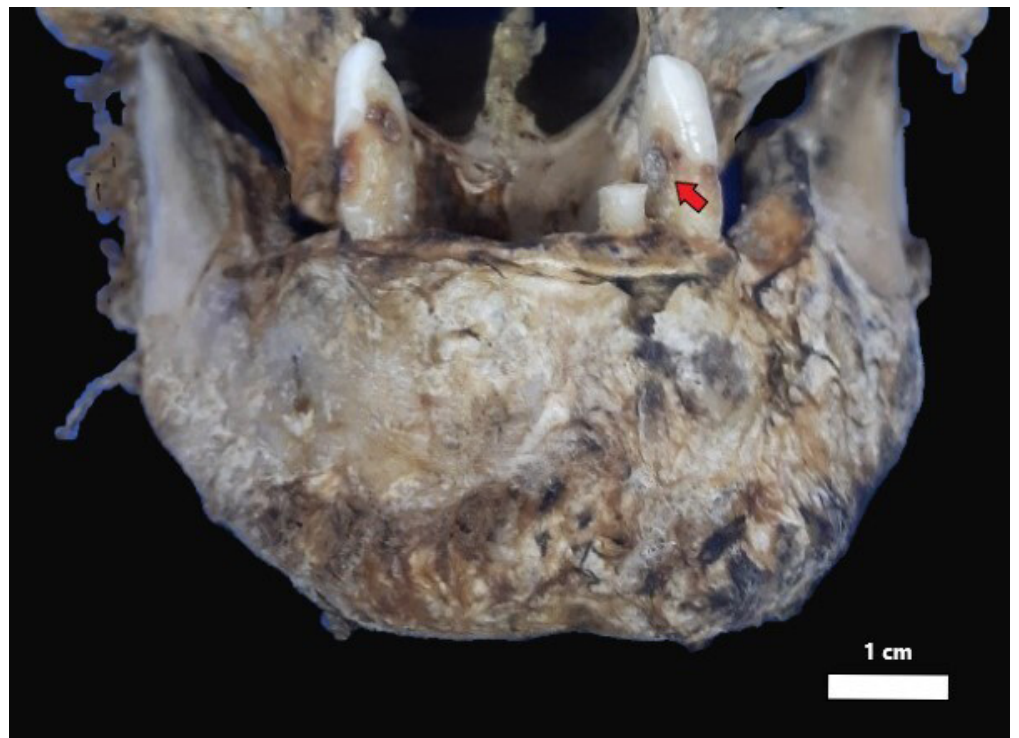


FIGURA 6. Vista frontal de la mandíbula inferior mostrando detalles del estado de dentición. La flecha roja indica un proceso de carie en faceta mesial del canino.

vertebral se detectó la presencia de lesiones osteoartóticas que incluyen osteofitosis y espondilosis en algunas vertebrae torácicas, lumbares y el sacro. Asimismo, se observó en algunos cuerpos vertebrales torácicos signos de osteoporosis (pérdida de densidad ósea) y adelgazamiento derivado en acuñaamiento, así como una platispondilia traumática de la vértebra D8 (Fig. 7). Dentro del hueso esponjoso del cuerpo de la octava vértebra torácica, se detectó la presencia de un foco de crecimiento de hueso compacto maduro de pocos centímetros conocido como enostosis (Mann y Hunt, 2005; Fig. 8).

Por su parte, en el esqueleto apendicular y siempre en base a las imágenes médicas, se detectó osteoporosis y osteofitosis en las epífisis de los fémures y tibias, así como periostitis en el tercio medio del húmero derecho. En cuanto a la cintura pélvica, se evidenció la prevalencia de osteoporosis, osteofitosis y eburnación en la articulación coxofemoral. No se observaron indicadores de traumas *antemortem* o *perimortem* en el cráneo o los huesos postcraneales del individuo.

Discusión y conclusiones

La investigación antropológica forense desarrollada, estuvo orientada en forma interdisciplinaria a la obtención de información útil para el establecimiento de la identidad de los restos. En cuanto a las condiciones de vida y la salud obtenidas a partir de los restos analizados, vemos que las lesiones presentes en el esplanocráneo, la pelvis y los huesos largos, permiten inferir enfermedades dentales, metabólicas, infecciosas y articulares. A partir del análisis de las patologías dentales, se pudo observar una elevada PDAM en ambos maxilares, lo que podría estar relacionado con la presencia de caries o procesos infec-

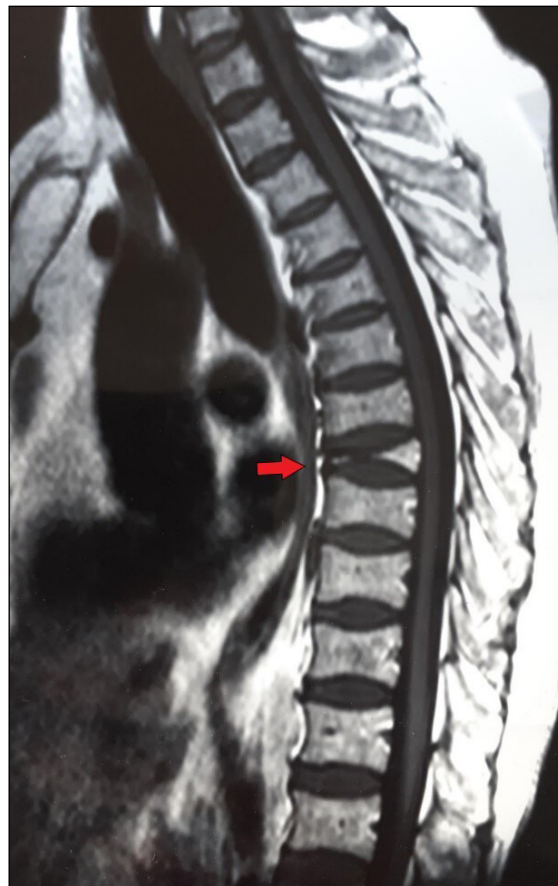

FIGURA 7. Resonancia Magnética Nuclear. La flecha roja muestra platispondilia traumática de la vértebra D8.

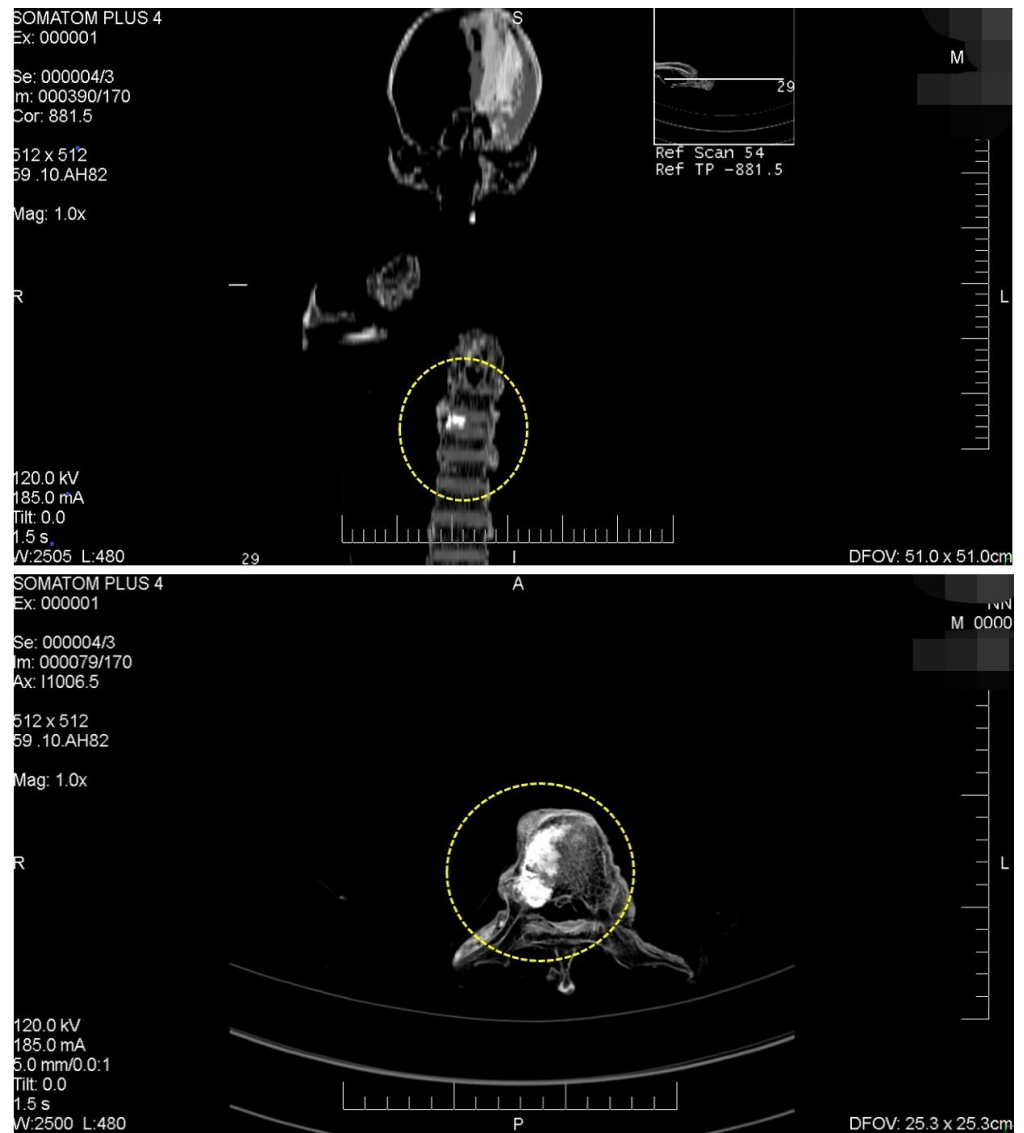


FIGURA 8. Tomografía Axial Computada (TAC) identificando una patología en 8 dorsal.

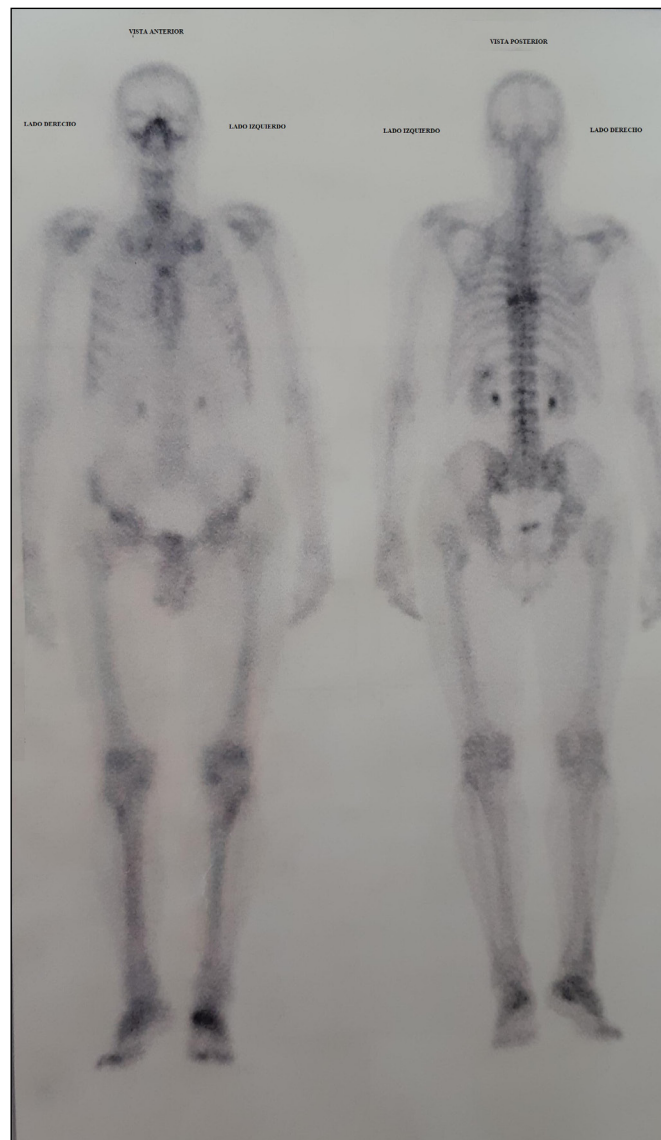
ciosos en algunos dientes, que resultaron en la extracción y/o pérdida de los mismos. En este sentido, la enfermedad periodontal presenta la mayor probabilidad de causar PDAM, y como se observa en este individuo, la mandíbula suele perder volumen considerable por reabsorción de hueso y parecer mucho más pequeña de lo normal (Waldron, 2009).

En este contexto, la presencia de signos radiográficos y tomográficos de osteofitosis y osteoporosis sugieren orígenes relativamente conocidos para cada una ellas, es decir, para dar cuenta de los osteofitos desarrollados en diversas articulaciones, la etiología más común es la osteoartritis, mientras que la inferida a partir de la porosidad del tejido esponjoso de las epifisis femorales y sectores del coxal, es la osteoporosis (Ortner, 2003). Si bien otros factores tales como lesiones, traumas, deficiencias nutricionales y enfermedades congénitas pueden favorecer el origen de estas patologías, es probable que la causa más probable sea procesos degenerativos como consecuencia de la edad (Dieppe y Rogers, 1989; Rogers *et al.*, 1987). En este sentido, como los hombres poseen más masa ósea que las mujeres, la osteoporosis no suele manifestarse en estos hasta una edad entre 70 y 80 (White y Folkens, 2005). También, con una edad avanzada es de esperar que se produzca una degeneración mecánica de los tejidos articulares, principalmente, en aquellas uniones que soportan mayor peso corporal como la espina dorsal y los miembros inferiores (Epstein, 1989).

Respecto a la condición de reacción ósea que derivó en periostitis en uno de los húmeros, esta suele darse por un trauma o infección y pueden ser agudas o crónicas (Mensforth *et al.*, 1978). Las reacciones periósticas suelen ser una respuesta común del hueso a una infección, no definida, de los tejidos blandos circundantes (Morse, 1969). Para el caso de los restos aquí analizados es probable que el individuo haya padecido alguna infección aguda en algún momento de su vida.

Con respecto a la enostosis o islote de condensación observada en la octava vertebra torácica, está conformado mayormente por hueso compacto normal y probablemente tenga el origen en una anomalía de desarrollo (Mann y Hunt, 2005). Aunque se manifiesta generalmente en el fémur, pueden hacerlo en cualquier hueso, principalmente, después de la pubertad, y raramente presentan actividad, salvo los de mayor tamaño (Delgado, 2003).

En relación a estas últimas patologías, se solicitó a la Secretaría actuante la entrega de estudios médicos *antemortem*. Como resultado de dicha diligencia, se pudo contar con una resonancia nuclear magnética que muestra aplastamiento vertebral por fractura patológica a nivel de la octava vértebra torácica. Además de esto, se realizó un centellograma óseo que mostró a nivel de la D8 hipercaptación del material radioactivo, a partir del cual se orientó la investigación a una identificación tentativa (Fig. 9).



AGRADECIMIENTOS

A los evaluadores anónimos y a la Dra. Esperanza Gutiérrez Redomero por sus observaciones y sugerencias que permitieron mejorar la versión final del manuscrito. A los integrantes de las instituciones médicas y judiciales de Santa Cruz que colaboraron durante el proceso de identificación.

FIGURA 9. Centellograma ante mortem con hipercaptación del radiotrazador en columna dorsal localizando la misma patología.

En cuanto a la relevancia del caso presentado, más que una contribución significativa a la literatura especializada consiste en aportar un ejemplo sobre la colaboración e intervención antropológica forense en la investigación criminal y judicial en Argentina. Finalmente, debemos concluir que los datos obtenidos de este análisis, justificaron la solicitud por parte de la justicia de los correspondientes análisis de ADN. Los resultados fueron cotejados con familiares vivos, coincidiendo con la información *antemortem* recabada sobre una persona desaparecida en el área un año antes del hallazgo.

En los casos donde no hay información precisa que permita identificar los restos de un individuo, los miembros de las fuerzas de seguridad y la justicia deben estar alertas al aporte de profesionales especializados. Este aspecto resulta importante para el avance de la antropología forense en Argentina por fuera de casos vinculados a crímenes de lesa humanidad.

LITERATURA CITADA

- Adams, B.J., y Konigsberg, L.W. (2004). Estimation of the most likely number of individuals from commingled human skeletal remains. *American Journal of Physical Anthropology*, 125(2), 138-15.
- Aufderheide, A. C. y Rodríguez-Martín, C. (1998). *The Cambridge encyclopedia of human paleopathology*. Cambridge University Press.
- Berg, G. E. y Ta'ala, S. C. (2015). Biological affinity in medicolegal, public, and anthropological contexts. En G. E. Berg y S. C. Ta'ala (Eds.), *Biological affinity in forensic identification of human skeletal remains. Beyond Black and White* (pp. 17-26). CRC Press.
- Brooks, S., y Suchey, J. M. (1990). Skeletal age determination based on the *os pubis*: a comparison of the Acsádi-Nemeskéri and Suchey-Brooks methods. *Human evolution*, 5(3), 227-238.
- Buikstra, J. E. y Ubelaker, D. (1994). *Standards for data collection from human skeletal remains*. Arkansas archaeological survey. Research Series, 44. Fayetteville, Arkansas.
- Cecchi, R., Cusack, D., Ludes, B., Madea, B., Vieira, N., Keller, E., Payne-James, J., Sajantila, A., Vali, M., Zoia, R., Cucurachi, N., Schirripa, L., Marezza, E., Anzillotti, L., Donato, L., Cattaneo, C., Favretto, D., Pelotti, S., Pinchi, P., Vanin, S., y Gherardi, M. (2021). European Council of Legal Medicine (ECLM) on-site inspection forms for forensic pathology, anthropology, odontology, genetics, entomology and toxicology for forensic and medico-legal scene and corpse investigation: The Parma form. *International Journal of Legal Medicine*. 136(4):18. <https://doi.org/10.1007/s00414-021-02734-5>
- Delgado, G. (2003). Radiología de lesiones pseudotumorales y tumores óseos benignos. *Medwave*, 3(8) <https://doi.org/10.5867/medwave.2003.08.3268>
- Dieppe, P., y Rogers, J. M. (1989). Skeletal paleopathology of rheumatic disorders. En D. McCarty (Ed.), *Arthritis and allied conditions: a textbook of rheumatology* (pp. 8-15). Lea & Febiger.
- Epstein, F. H. (1989). The biology of osteoarthritis. *New England Journal of Medicine*, 320, 1322-1330.
- Gill, G. W. (1998). Craniofacial criteria in the skeletal attribution of race. En K. J. Reichs (Ed.), *Forensic osteology: advances in the identification of human remains* (pp. 293-311). Charles C Thomas.
- Gülekön, I. N., y Turgut, H. B. (2003). The external occipital protuberance: can it be used as a criterion in the determination of sex? *Journal of forensic sciences*, 48(3), 513-516.
- Hillson, S. (1996). *Dental anthropology*. Cambridge University Press.
- Krenzer, U. (2006). *Compendio de métodos antropológico forenses para la reconstrucción del perfil osteobiológico*. Centro de Análisis Forense y Ciencias Aplicadas.
- Lukacs, J. R. (1989). Dental pathology: methods for reconstructing dietary patterns. En M. I. Işcan y K. A. R. Kennedy (Eds.), *Reconstruction of life from the skeleton* (pp. 261-286). Alan R. Liss.
- Mann, R. W. y Hunt, D. R. (2005). Chapter XVI: Plates. En R.W. Mann y D. R. Hunt (Eds.), *Photographic regional atlas of bone disease* (pp. 231-366). Charles C. Thomas.

- Mansegosa, D, Marchiori, J. y Gianotti, P. (2020). Desarticulación, consumo y marcas en cadáveres humanos producidas por carnívoros: un estudio comparativo con casos forenses del centro-oeste de Argentina. *Revista Internacional de Antropología y Odontología Forense*, 3(1), 6-16.
- Mansegosa, D., Giannotti, P., Marchiori, J., Jofré, F., Aballay, F. y Aisa, C. (2021). The story of a homicide: the location, exhumation, and multidisciplinary analysis of a clandestine burial. *Forensic Science International: Reports* 3. <https://doi.org/10.1016/j.fsir.2020.100165>
- Mensforth, R. P., Lovejoy, C. O., Lallo, J. W. y Armelagos, G. J. (1978). Part 2: the role of constitutional factors, diet, and infectious disease in the etiology of porotic hyperostosis and periosteal reactions in prehistoric infants and children. *Medical Anthropology*, 2(1), 1-59.
- Molnar, S. (1971). Human tooth wear, tooth function and cultural variability. *American Journal of Physical Anthropology*, 34(2), 175-189.
- Morse, D. (1969). *Ancient disease in the Midwest*. Report of Investigation, 15. Illinois State Museum.
- Nasti, A., Díaz, I., y Echandi, F. (2021). Tafonomía forense aplicada a la resolución de problemas médico legales en Argentina: el caso de los restos humanos de la laguna "Falsa Chela", Patagonia meridional. *Revista Mexicana de Medicina Forense*, 6(2): 73-101.
- Núñez de Mendonça, M. C. (1998). *Contribución para la identificación humana a partir del estudio de las estructuras óseas. Determinación de la talla a través de la longitud de los huesos largos* [Tesis de doctorado, Universidad Complutense de Madrid]. Repositorio Institucional, Universidad Complutense de Madrid.
- Ortner, D. J. (2003). *Identification of pathological conditions in human skeletal remains*. El Sevier Academic Press.
- Osman C., Iscan, M.Y., Soysal, Z. y Cadir, S. (2001). Sexual diagnosis of the glabellar region. *Legal Medicine*, 3(3), 162-170.
- Phenice, T. W. (1969). A newly developed visual method of sexing in the *os pubis*. *American Journal of Physical Anthropology*, 30, 297-301.
- Roberts, C. A. y Connell, B. (2004). Guidance on recording palaeopathology. En M. Brickley y J. I. McKinley (Eds.), *Guidelines to the standards for recording human remains* (pp. 34-39). IFA paper N° 7. British Association for Biological Anthropology and Osteoarchaeology. Institute of Field Archaeologists.
- Raxter, M. H., Auerbach, B. M. y Ruff, C. B. (2006). Revision of the fully technique for estimating statures. *American Journal of Physical Anthropology*, 130, 374-384.
- Rodallec, M., Feydy, A., Larousserie, F., Anract, P., Campagna, R., Babinet, A., Zins, M., y Drape, J. L. (2008). Diagnostic imaging of solitary tumors of the spine: What to do and say. *Radio Graphics* 18(4). <https://doi.org/10.1148/rg.284075156>
- Rogers, J. M., Waldron, T., Dieppe, P. y Watt, I. (1987). Arthropathies in paleopathology: the basis of classification according to most probable cause. *Journal of Archaeological Science*, 14, 179-193.
- Trotter, M y Gleser, G. C. (1958). A re-evaluation of estimation of stature based on measurements of stature taken during life and of long bones after death. *American Journal of Physical Anthropology*, 16(1), 79-123.
- Ubelaker, D. (1989). *Human skeletal remains: excavation, analysis, interpretation*. Taraxacum.
- Waldron, T. (2009). *Palaeopathology*. Cambridge University Press.
- White, T. D. y Folkens, P. A. (2005). Chapter 17: Osteological & Dental Pathology. En T. D. White y P. A. Folkens (Eds.), *The human bone manual* (pp. 309-332). El Sevier Academic Press.