



Revista argentina de radiología  
ISSN: 1852-9992  
Sociedad Argentina de Radiología

Cassino, Paula; Inclán, Elber; O'Lery, Patricio  
Signo de las Barras de Cárcel  
Revista argentina de radiología, vol. 84, núm. 2, 2020, Abril-Junio, pp. 77-79  
Sociedad Argentina de Radiología

DOI: <https://doi.org/10.1055/s-0040-1710061>

Disponible en: <https://www.redalyc.org/articulo.oa?id=382564119008>

- ▶ [Cómo citar el artículo](#)
- ▶ [Número completo](#)
- ▶ [Más información del artículo](#)
- ▶ [Página de la revista en redalyc.org](#)



Sistema de Información Científica Redalyc  
Red de Revistas Científicas de América Latina y el Caribe, España y Portugal  
Proyecto académico sin fines de lucro, desarrollado bajo la iniciativa de acceso  
abierto

# Signo de las Barras de Cárcel

## Jail Bars Sign

Paula Cassino<sup>1</sup> Elber Inclán<sup>1</sup> Patricio O'Lery<sup>1</sup>

<sup>1</sup> Hospital Interzonal General de Agudos General José de San Martín, La Plata, Buenos Aires, Argentina

Rev Argent Radiol 2020;84:77-79.

**Address for correspondence** Elber Inclán, MD, Hospital Interzonal General de Agudos General José de San Martín, La Plata 1900, Buenos Aires, Argentina (e-mail: elber\_inclan@live.com.ar).

### Introducción

El signo de las barras de cárcel es aquel observado en los hemangiomas intraóseos vertebrales a través de la radiología convencional y tomografía computada (TC). Fue descrito por primera vez por Virchow en 1867, seguido por las investigaciones de Perman en 1926 y posteriormente por Bailey y Bucy en 1930, quienes hicieron hincapié en las características imagenológicas presentadas en reconstrucciones tomográficas sagitales y coronales, que traducen el engrosamiento trabecular óseo, rodeado de médula grasa y canales vasculares capilares, con reducción y reemplazo de las trabéculas horizontales que en conjunto ofrecen un aspecto clásicamente descrito como barras de cárcel (►Figs. 1 y 2).<sup>1</sup>

### Características Fisiopatológicas

El signo de las barras de cárcel es muy sugestivo de los hemangiomas intraóseos vertebrales. Se debe a una proliferación de vasos sanguíneos con paredes finas, llenos de sangre, en íntima relación con trabéculas horizontales disminuidas y engrosamiento e irregularidad de las trabéculas verticales, debido a esclerosis ósea generada ante la expansión de la lesión.<sup>2</sup>

Representan un hallazgo accidental muy frecuente en estudios por imágenes, ya que son tumores de origen en su mayoría benigno, pasando inadvertidos debido a su localización a nivel de la médula grasa, lo que se relaciona directamente con los síntomas clínicos.

Los hemangiomas asintomáticos presentan mayor contenido graso y menor cantidad de vasos sanguíneos, mientras que los sintomáticos son raros o infrecuentes, con carácter expansivo pudiendo manifestarse por destrucción ósea, fracturas por compresión, extensión extraósea,

compromiso de la médula espinal y alteración del flujo sanguíneo.<sup>2</sup>

### Hallazgos Imagenológicos

Los hemangiomas intraóseos vertebrales suelen ser de presentación múltiples y su localización habitual es en el cuerpo vertebral a nivel de la columna dorsal inferior, con una mayor incidencia en mujeres (2:1).<sup>3</sup>

La traducción imagenológica de los hemangiomas vertebrales es en general muy característica y su conocimiento de gran utilidad diagnóstica. Sin duda, en ese sentido, la TC es la modalidad diagnóstica más específica.

La principal característica en imágenes del hemangioma vertebral deriva de la predominancia de un trabeculado vertical engrosado con franca reducción y reemplazo de las trabéculas horizontales.

Dicho patrón estriado vertical trabecular clásico amerita descripciones en imágenes tomográficas coronales y sagitales como barras de cárcel (*jail bars*) o tela de pana (*corduroy cloth*) entre otras y en imágenes axiales con un patrón punteado característico, como lunares (*polka-dots*) (►Figs. 1 y 3).<sup>4</sup>

En la resonancia magnética (RM), las características de presentación dependerán del contenido adiposo y de agua que presenta el tumor, siendo hiperintenso en secuencias ponderadas en T1, presentando captación de contraste endovenoso luego de la administración de gadolinio.

En secuencias ponderadas en T2 existe mayor intensidad de señal por el alto contenido líquido.<sup>2</sup>

Las trabéculas engrosadas se verán como áreas de baja intensidad de señal en ambas secuencias.

### Diagnósticos Diferenciales

Mientras que los hallazgos tomográficos son de mucha utilidad para diferenciar a los hemangiomas intraóseos vertebrales de

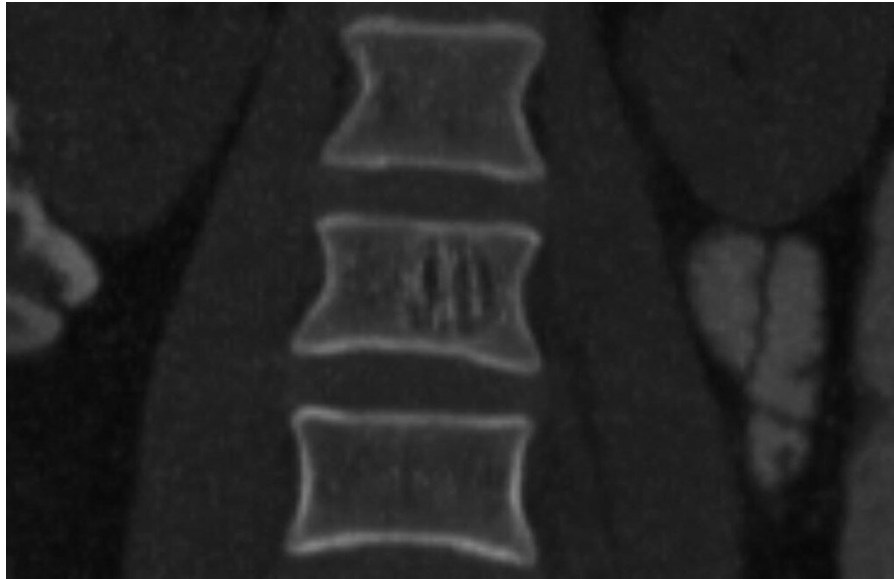received  
July 26, 2019  
accepted  
March 23, 2020

DOI <https://doi.org/10.1055/s-0040-1710061>.  
ISSN 1852-9992.


Copyright © 2020, Sociedad Argentina de Radiología. Publicado por Thieme Revinter Publicações Ltda., Rio de Janeiro, Brazil. Todos los derechos reservados.

License terms

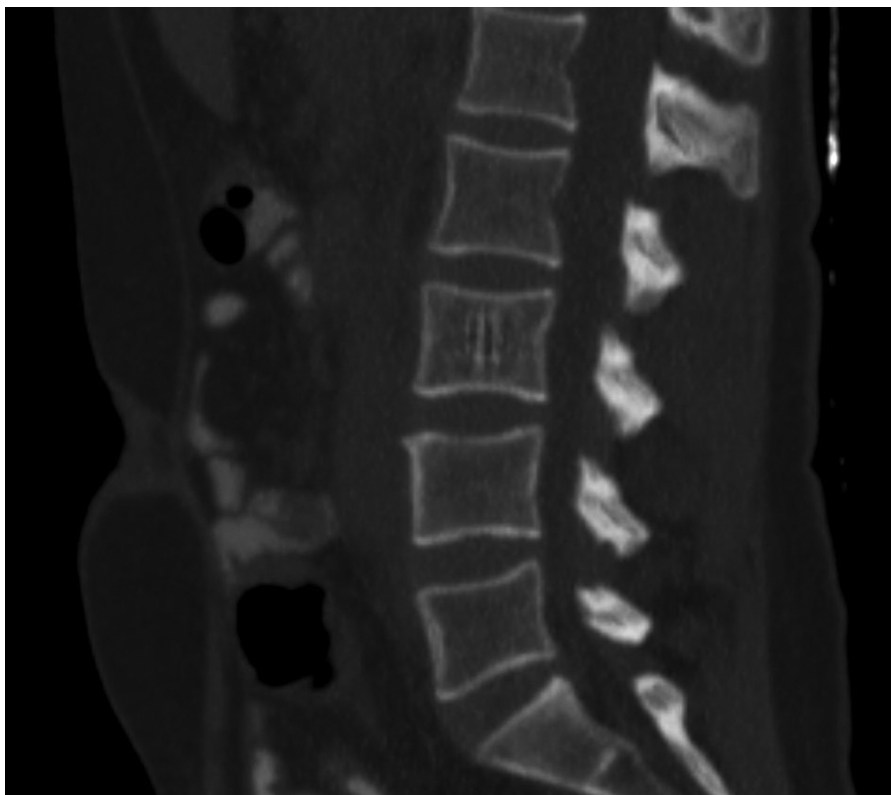



**Fig. 1** Paciente femenino de 35 años con diagnóstico de cáncer uterino. Reconstrucción coronal de TC, en la que se visualiza una lesión a nivel del cuerpo vertebral compatible con hemangioma intraóseo, conformando el signo de las barras de cárcel.



**Fig. 2** Imagen representativa de barras de una cárcel.



**Fig. 3** Paciente de 58 años con diagnóstico de carcinoma gástrico. Reconstrucción sagital de TC, en la que se reconoce otra lesión con un patrón estriado vertical compatible con hemangioma intraóseo, característico del signo de las barras de cárcel.

lesiones destructivas (metástasis),<sup>4</sup> las características en RM no son patognomónicas y deben incluirse metástasis, linfoma, mieloma múltiple, enfermedad de Paget, TBC vertebral y discrasias hematológicas, entre otras.<sup>1</sup>

## Conclusión

La importancia del reconocimiento y detección del signo de las barras de cárcel radica en la posibilidad de sospechar el diagnóstico de esos tumores benignos tan frecuentes y generalmente asintomáticos, como son los hemangiomas intraóseos vertebrales, sin necesidad de realizar estudios complementarios.

### Responsabilidades Éticas

**Confidencialidad de los datos.** Los autores declaran que han seguido los protocolos de su centro de trabajo sobre la publicación de datos de pacientes.

### Derecho a la privacidad y consentimiento informado.

Los autores declaran que en este artículo no aparecen datos de pacientes.

### Conflicto de Intereses

Los autores declaran no tener ningún conflicto de intereses.

## Bibliografía

- 1 Alonso G, Reyes García R, Fernández García D, Muñoz Torres M. Hemangioma vertebral. *Rev Esp Enferm Metab Oseas*. 2008;17(03):49-50
- 2 Friedman DP. Symptomatic vertebral hemangiomas: MR findings. *AJR Am J Roentgenol*. 1996;167(02):359-364
- 3 Rodallec MH, Feydy A, Larousserie F, Anract P, Campagna R, Babinet A, et al. Diagnostic imaging of solitary tumors of the spine: what to do and say. *Radiographics*. 2008;28(04):1019-1041
- 4 Pozzo-Salvaterra B, Saravia-Rivera G. Hemangioma vertebral agresivo en la columna dorsal. Presentación de dos casos y revisión de la literatura. *Anal Radiol Mex*. 2013;4:248-254