

Exactitud diagnóstica de un reporte estructurado en tomografía computada de tórax durante la pandemia por COVID-19

Diagnostic accuracy of a structured report for chest computed tomography interpretation during COVID-19 pandemic

Paulina Cardozo¹, Luis Burdet¹, M. Mercedes Serra², Horacio Martinetto³, Hernán Chaves^{1*}, Claudia Cejas¹

¹Departamento de Diagnóstico por Imágenes, Fleni, Buenos Aires, Argentina; ²Universitat de Barcelona y Universitat Oberta de Catalunya, Barcelona, España; ³Departamento de Neuropatología y Biología Molecular, Fleni, Buenos Aires, Argentina

Resumen

Introducción: El uso de la tomografía computada (TC) de tórax para diagnóstico de COVID-19 es controvertido. La graduación de la probabilidad de COVID-19 basada en la TC podría mejorar el rendimiento. **Objetivo:** Evaluar la exactitud diagnóstica de un informe estructurado para la detección de COVID-19 en TC de tórax. **Método:** Análisis retrospectivo de TC de tórax de pacientes con sospecha de COVID-19 desde el 15 de abril hasta el 31 de diciembre de 2020. Los hallazgos se clasificaron según un informe estructurado y se compararon con la prueba de reacción de cadena de la polimerasa (PCR). **Resultados:** El diagnóstico de COVID-19 se realizó en el 13,9% (41/294) de los pacientes mediante PCR. El patrón "típico" ($n = 15$) mostró una sensibilidad del 37% y una especificidad del 97% para COVID-19. Los patrones "típico" e "indeterminado" mostraron una sensibilidad del 51% y una especificidad del 83% para COVID-19. La opacidad en vidrio deslustrado y el signo del halo invertido se asociaron con un resultado positivo de la PCR ($p < 0,001$). **Conclusiones:** El informe estructurado sintetiza en forma efectiva los hallazgos radiológicos vinculados al COVID-19. Su aplicación podría ser útil para la exclusión de enfermedades en contextos de emergencia sanitaria.

Palabras clave: Tomografía computada multidetector. COVID-19. Tórax. Sensibilidad y especificidad. Comunicación.

Abstract

Introduction: The use of chest computed tomography (CT) for coronavirus disease 2019 (COVID-19) or triage in health care settings is controversial. Categorization of the probability of COVID-19 based on non-enhanced chest CT might improve diagnostic performance. **Objective:** To evaluate the diagnostic accuracy of a structured report created for COVID-19 detection on non-enhanced chest CT. **Method:** A retrospective analysis of chest CT examinations performed for patients suspected of having COVID-19 from April 15 to December 31, 2020 was conducted. The imaging patterns were classified according to a structured report and compared with polymerase chain reaction (PCR) results. **Results:** The diagnosis of COVID-19 was made in 13.9% (41/294) of patients using PCR. The "typical" pattern ($n = 15$) showed a sensitivity of 37% and a specificity of 97% for COVID-19. The "typical" and "indeterminate" patterns combined showed a sensitivity of 51% and a specificity of 83% for COVID-19. Ground-glass opacity and reverse halo sign were associated with a positive PCR result ($p < 0.001$). **Conclusions:** The structured report effectively summarizes the radiological findings associated with COVID-19. Its implementation could be useful for ruling out diseases in public health emergency settings.

Keywords: Multidetector computed tomography. COVID-19. Thorax. Sensitivity and specificity. Communication.

*Correspondencia:

Hernán Chaves
E-mail: hchaves@fleni.org.ar

Fecha de recepción: 08-02-2024

Fecha de aceptación: 11-09-2024

DOI: 10.24875/RAR.24000006

Disponible en internet: 26-02-2025

Rev Argent Radiol. 2025;89(2):59-70

www.revistarar.com

1852-9992 / © 2024 Sociedad Argentina de Radiología (SAR) y Federación Argentina de Asociaciones de Radiología, Diagnóstico por Imágenes y Terapia Radiante (FAARDIT). Publicado por Permanyer. Este es un artículo open access bajo la licencia CC BY-NC-ND (<https://creativecommons.org/licenses/by-nc-nd/4.0/>).

Introducción

Desde el reporte del primer caso confirmado de COVID-19, el virus causante, el SARS-CoV-2, se expandió rápidamente en forma global y ha causado más de 6,8 millones de muertes hasta la fecha^{1,2}. La falta de tratamiento antiviral específico o la disponibilidad de vacunas condicionaron una estrategia orientada a la prevención y la detección temprana de la enfermedad³.

La prueba de reacción en cadena de la polimerasa (PCR) es considerada el método de referencia para la detección de COVID-19. Sin embargo, durante la fase inicial de la pandemia, esta fue subóptima para lograr un adecuado triaje en los servicios de emergencias y las instituciones de salud. Esto se debió principalmente a la falta de disponibilidad de kits, al retraso para obtener los resultados y a la variable sensibilidad del método según la carga viral, el momento de toma de la muestra y el manejo de esta^{4,5}.

El rol de las imágenes durante la pandemia fue controversial, particularmente el de la tomografía computada (TC) de tórax, con recomendaciones discrepantes con respecto a cuándo, cómo y en qué pacientes utilizarla, según diversos autores y sociedades científicas⁶⁻⁸. Si bien los hallazgos tomográficos del COVID-19 se superponen con los de otras enfermedades pulmonares, principalmente aquellas de etiología viral, algunos autores describieron patrones imagenológicos con elevadas sensibilidad y especificidad para la detección de COVID-19⁹⁻¹¹.

La estructuración de los reportes radiológicos surge con la finalidad de minimizar los errores en la comunicación con el médico solicitante. Utilizando un enfoque multidisciplinario y empleando niveles de evidencia, justificamos la información que debe ser incluida de acuerdo con la patología evaluada^{12,13}. Plumb et al.¹⁴ encontraron que el reporte radiológico estructurado es el formato preferido por los médicos solicitantes, debido a la calidad del contenido y la claridad de los hallazgos.

En este marco, numerosas sociedades de radiología y de patología torácica, entre ellas la Sociedad Británica de Radiología Torácica (BSTI), la Sociedad Norteamericana de Radiología (RSNA) y la Sociedad Española de Radiología Médica (SERAM), propusieron clasificaciones basadas en un reporte estructurado de las características, la distribución y la extensión de las alteraciones en la TC de tórax en los pacientes con COVID-19¹⁵⁻¹⁷.

Con la finalidad de identificar los hallazgos radiológicos y lograr una interpretación objetiva de los estudios (con menor variabilidad) y una mejor comunicación

de los resultados con los diferentes servicios, nos basamos en los modelos de BSTI, RSNA y SERAM para la creación de un informe estructurado para la TC de tórax en el COVID-19 en nuestra institución. La graduación de la probabilidad de COVID-19 basada en la TC de tórax podría mejorar el rendimiento diagnóstico y la comunicación con los médicos remitentes. Dicho informe estructurado fue implementado en nuestro centro a partir del 15 de abril de 2020.

El propósito de nuestro trabajo fue analizar la utilidad de la estrategia implementada, mediante métricas de exactitud diagnóstica del informe estructurado de la TC de tórax para la detección de COVID-19 en nuestra institución.

Método

Se realizó un estudio retrospectivo, observacional, descriptivo y analítico, abarcando el periodo comprendido entre el 15 de abril y el 31 de diciembre de 2020, en un centro neurológico de tercer nivel. Se incluyeron pacientes con TC de tórax y reporte estructurado, con sospecha clínica o epidemiológica de COVID-19, y pacientes en los que fue necesario descartar COVID-19 por otros motivos (evaluación quirúrgica, internación en unidad cerrada, etc.). Se excluyeron los pacientes que no contaban con resultado de PCR o que esta se hubiera realizado pasados 30 días de realizada la TC. La presencia de ARN viral se detectó por PCR en tiempo real usando el kit TaqPath COVID-19 CE-IVD RT-PCR de Thermo Fisher, de acuerdo con el protocolo del fabricante. El presente trabajo cuenta con aprobación del comité de ética institucional de nuestra institución, con la exención de tomar consentimiento informado debido a que se realizó un análisis retrospectivo de los datos, sin intervenciones ni cambios de conducta en el algoritmo diagnóstico de los pacientes.

Las TC de tórax se realizaron con dos equipos de TC multidetector (GE LightSpeed y GE LightSpeed VCT, de 16 y 64 filas de detectores, respectivamente) dedicados al estudio de pacientes con sospecha o diagnóstico de COVID-19. Las imágenes se obtuvieron con el paciente en decúbito supino y conteniendo la respiración. Los parámetros utilizados fueron los siguientes: voltaje del tubo 120 kV, corriente del tubo 190 mA con sistema de modulación de corriente antropométrica, colimación del detector 32 × 0,625 mm y *pitch* 1. Las imágenes se reconstruyeron con un grosor de corte de 1,25 mm y un incremento de reconstrucción de 0,625 mm, utilizando filtros de tejidos blandos

y de alta resolución para evaluar el mediastino y el parénquima pulmonar, respectivamente. Las imágenes se almacenaron en el PACS (*Picture Archiving and Communication Systems*) institucional para su posterior evaluación.

El reporte específico para informar las TC de tórax en el contexto de la pandemia por COVID-19 desarrollado en nuestra institución estaba conformado por una sección de texto libre y una sección estructurada con ítems a evaluar con múltiples opciones (Fig. 1). La sección estructurada se dividió en “hallazgos pulmonares”, “distribución”, “ubicación”, “hallazgos poco probables de COVID-19” y “otras patologías alternativas”. Las conclusiones también se encontraban estructuradas siguiendo las recomendaciones de lenguaje propuesto por la RSNA¹⁶, y podían ser “estudio normal”, “estudio sin hallazgos compatibles con COVID-19”, “aparición atípica”, “aparición indeterminada” y “aparición típica”. Las imágenes fueron interpretadas mediante un sistema de doble lectura; la primera fue realizada por radiólogos en formación (residentes y *fellows* de diagnóstico por imágenes) y la segunda por médicos especialistas de diagnóstico por imágenes de nuestra institución.

Para evaluar el acuerdo interobservador se compararon las conclusiones de los médicos de primera y segunda lectura en 102 informes de TC de tórax (35% de la muestra) mediante el coeficiente kappa de Cohen ponderado y su intervalo de confianza del 95% (IC 95%). El valor kappa obtenido se interpretó como sigue: $\leq 0,20$ concordancia escasa, 0,21-0,40 concordancia aceptable, 0,41-0,60 concordancia moderada, 0,61-0,80 concordancia fuerte y $> 0,80$ concordancia excelente¹⁸.

Se evaluó el rendimiento diagnóstico del informe estructurado de la TC de tórax mediante los parámetros de sensibilidad, especificidad, valor predictivo negativo (VPN), valor predictivo positivo (VPP) y exactitud diagnóstica global, utilizando la PCR como referencia. Asimismo, se generaron curvas ROC (*receiver operating characteristic*) para comparar el rendimiento integral de la conclusión del informe estructurado con las probabilidades obtenidas al ajustar un modelo de regresión logística utilizando los hallazgos radiológicos convencionales como predictores, y la PCR como resultante.

El análisis estadístico se realizó utilizando R (R Core Team, 2020). La manipulación y la visualización de los datos se llevaron a cabo principalmente utilizando el paquete Tidyverse dentro del entorno R¹⁹. Se utilizaron estadísticas descriptivas simples para resumir los

resultados. Se aplicaron las pruebas de Fisher y χ^2 , de forma acorde, para evaluar asociación entre factores. El nivel de significación se estableció en 0,05.

Resultados

De los 909 pacientes que se realizaron TC de tórax entre el 15 de abril y el 31 de diciembre de 2020 y que tenían un informe estructurado disponible, se excluyeron 615 pacientes: 586 pacientes no se realizaron PCR y 29 pacientes tenían más de 30 días entre la PCR y la TC de tórax. Luego de aplicar los criterios de elegibilidad, se incluyeron 294 pacientes con edad media 61,7 años, rango etario 0-97 años, el 49% de sexo femenino, de los cuales 41 (13,9%) tuvieron PCR positiva (Fig. 2).

Entre los hallazgos frecuentemente identificados en el COVID-19 se encontró vidrio esmerilado en 25 (61%), consolidación en 14 (34%), halo inverso en 4 (9,8%), *crazy paving* en 1 (2%) y patrón reticular en 1 (2%) de los 41 pacientes con PCR positiva. Los patrones de vidrio esmerilado y halo reverso obtuvieron una asociación estadísticamente significativa con la PCR positiva ($p < 0,001$ para ambas). Asimismo, la ausencia de patrón pulmonar alguno (no aplica) se asocia de forma estadísticamente significativa con PCR negativa ($p = 0,004$) (Fig. 3).

Dentro de los hallazgos infrecuentemente identificados en el COVID-19, el que más se observó fue el derrame pleural, en 41 de 253 pacientes con PCR negativa (16%) y solo en 1 de 41 pacientes con PCR positiva (2,4%). Se obtuvo una asociación estadísticamente significativa entre derrame pleural y PCR negativa ($p = 0,015$) (Fig. 4).

Respecto a los otros hallazgos pulmonares observados en la TC de tórax (nódulo o masa, árbol en brote, cavitación y neumonía lobar), al menos con la cantidad de casos presente en cada variable no se encuentra asociación estadísticamente significativa entre estos y el resultado de la PCR.

En cuanto a la ubicación de los hallazgos pulmonares, se encontró asociación estadísticamente significativa entre lóbulo medio y la llingula ($p < 0,001$), y en menor medida entre el lóbulo superior derecho ($p = 0,018$), con PCR positiva (Fig. 5). No se encontró una asociación estadísticamente significativa entre el resultado de la PCR y los distintos patrones de distribución (central, periférica o difusa) en la TC de tórax (Fig. 6). La presencia, la distribución y la localización de los patrones pulmonares evaluados se resumen en la tabla 1.

INFORME ESTRUCTURADO COVID-19

HALLAZGOS PULMONARES
 Áreas en vidrio esmerilado /deslustrado
 Patrón reticular
 Patrón en empedrado
 Consolidación alveolar
 Halo invertido

DISTRIBUCIÓN
 Central
 Periférica
 Difusa

UBICACIÓN
 LSD
 LM
 LID
 LSI
 LÍNGULA
 LII

HALLAZGOS POCO PROBABLES DE COVID-19
 Derrame pleural
 Adenopatías
 Fibrosis o panalización
Lesiones no típicas, el diagnóstico NO se puede excluir.

OTRAS PATOLOGÍAS ALTERNATIVAS
 Lesión con alta probabilidad de cáncer de pulmón o nódulos pulmonares
 Árbol en brote
 Cavitación
 Neumonía bacteriana
Lesiones alternativas, NO se puede excluir concomitancia.

HALLAZGOS EN ESTUDIO DE SEGUIMIENTO
Fecha de estudio previo:
 Resolución
 Reducción
 Estabilidad
 Progresión

Conclusión:
 ESTUDIO NORMAL
 ESTUDIO SIN HALLAZGOS COMPATIBLES CON COVID-19
 APARIENCIA ATÍPICA: las características de la imagen son atípicas o poco frecuentes para neumonía por COVID-19. Se deberán considerar diagnósticos alternativos.
 APARIENCIA INDETERMINADA: las características de la imagen pueden verse en neumonías COVID-19 aunque no son específicas y pueden ocurrir en una variedad de procesos infecciosos y no infecciosos.
 APARIENCIA TÍPICA: las características de la imagen descritas comúnmente para neumonías (COVID-19) están presentes. Otras neumonías virales (como por ejemplo influenza) y la neumonía organizada (medicamentos-enfermedades del tejido conectivo), pueden causar un patrón similar.

Figura 1. Plantilla de reporte estructurado utilizada en nuestra institución para pacientes con sospecha clínica o epidemiológica de COVID-19 y para pacientes en los que fue necesario descartar COVID-19 por otros motivos.

De los 41 pacientes con PCR positiva, 15 fueron clasificados como apariencia típica en el reporte estructurado (verdaderos positivos). En la [figura 7](#) se muestra

un ejemplo de TC de tórax y de informe estructurado con apariencia típica. De los 26 pacientes restantes, 6 fueron clasificados como apariencia indeterminada, 10

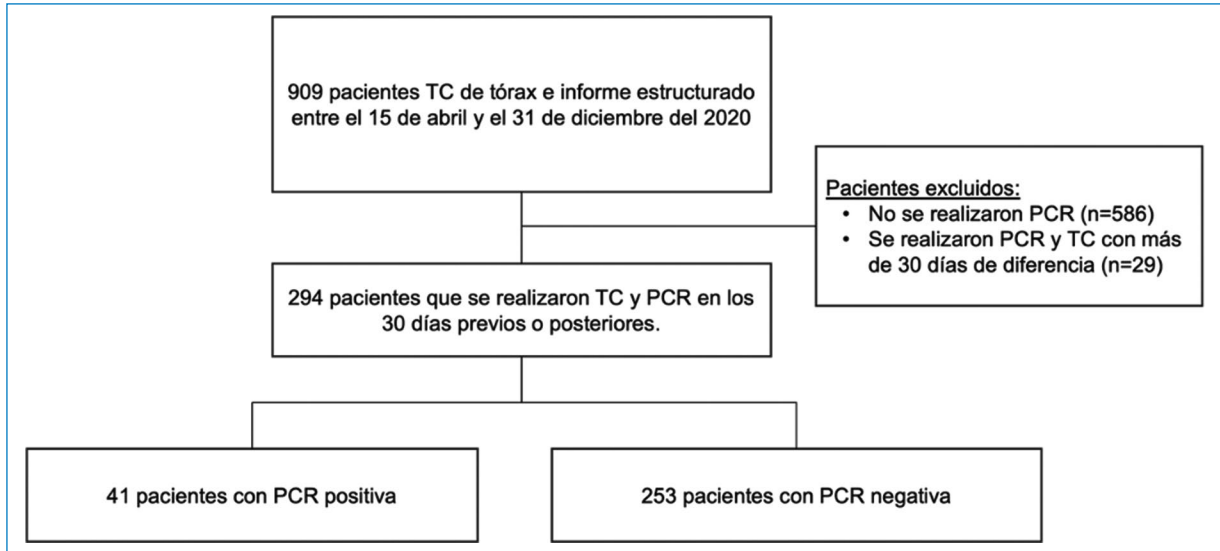


Figura 2. Flujograma de pacientes.

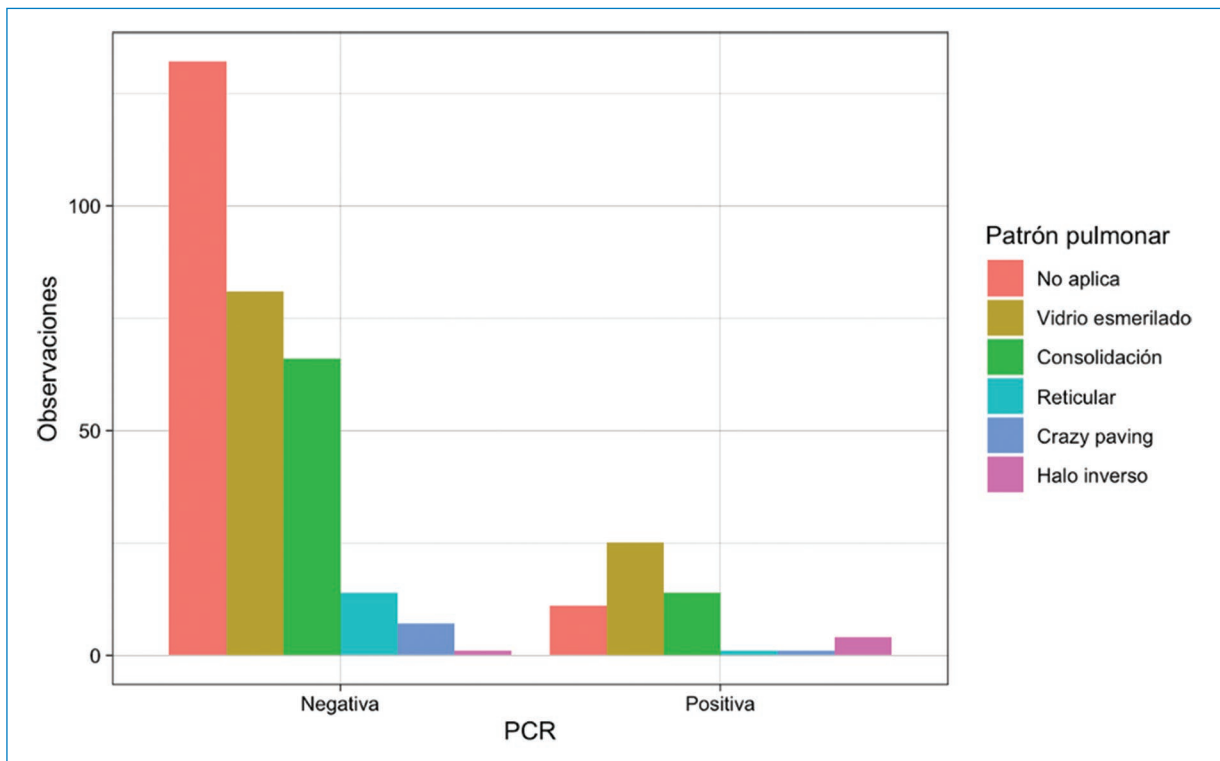


Figura 3. Distribución de los patrones pulmonares frecuentemente identificados en la TC de tórax de pacientes con COVID-19 agrupados según el resultado de la PCR.

como apariencia atípica, 7 como hallazgos no compatibles con COVID-19 y 3 como normales (Tabla 2).

Utilizando como punto de corte la categoría apariencia típica, la sensibilidad fue del 37% y la especificidad del

97%, con un VPP del 65% y un VPN del 90%. La exactitud diagnóstica global de la TC con apariencia típica fue del 88%. Utilizando como punto de corte las categorías apariencia típica e indeterminada, la sensibilidad fue

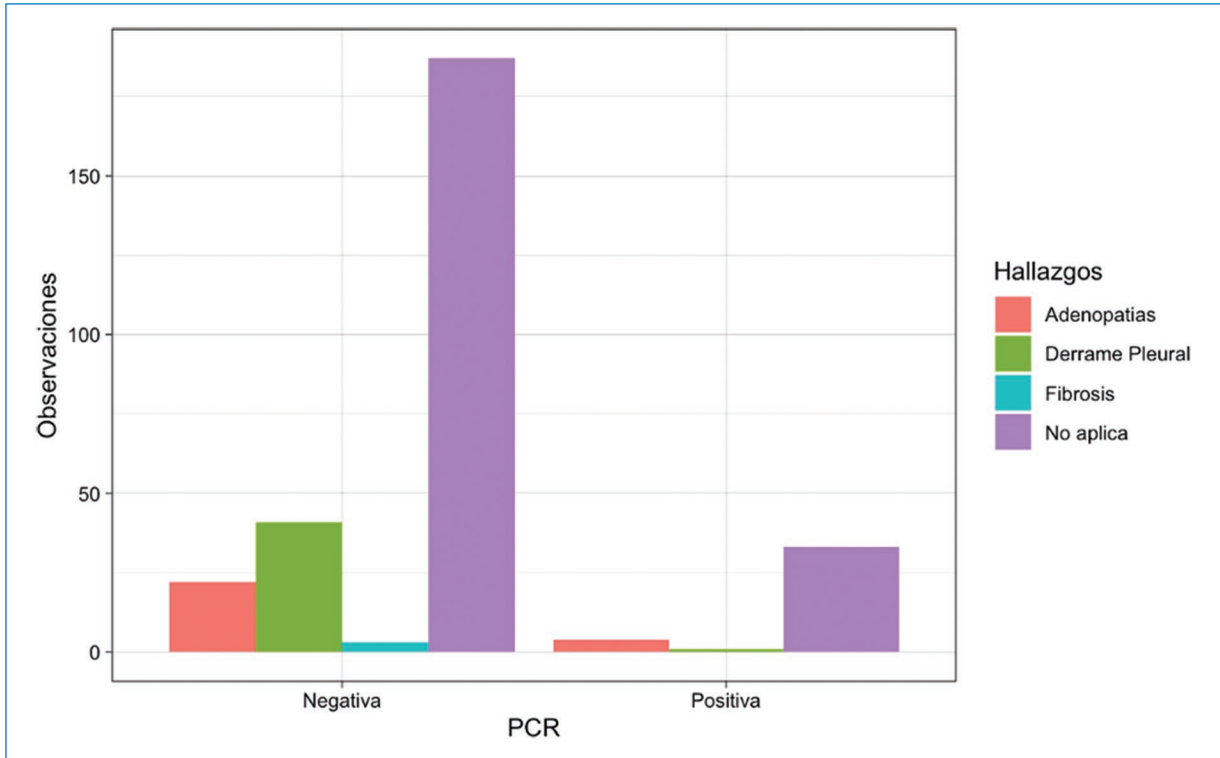


Figura 4. Distribución de los hallazgos infrecuentemente identificados en la TC de tórax de pacientes con COVID-19 agrupados según el resultado de la PCR.

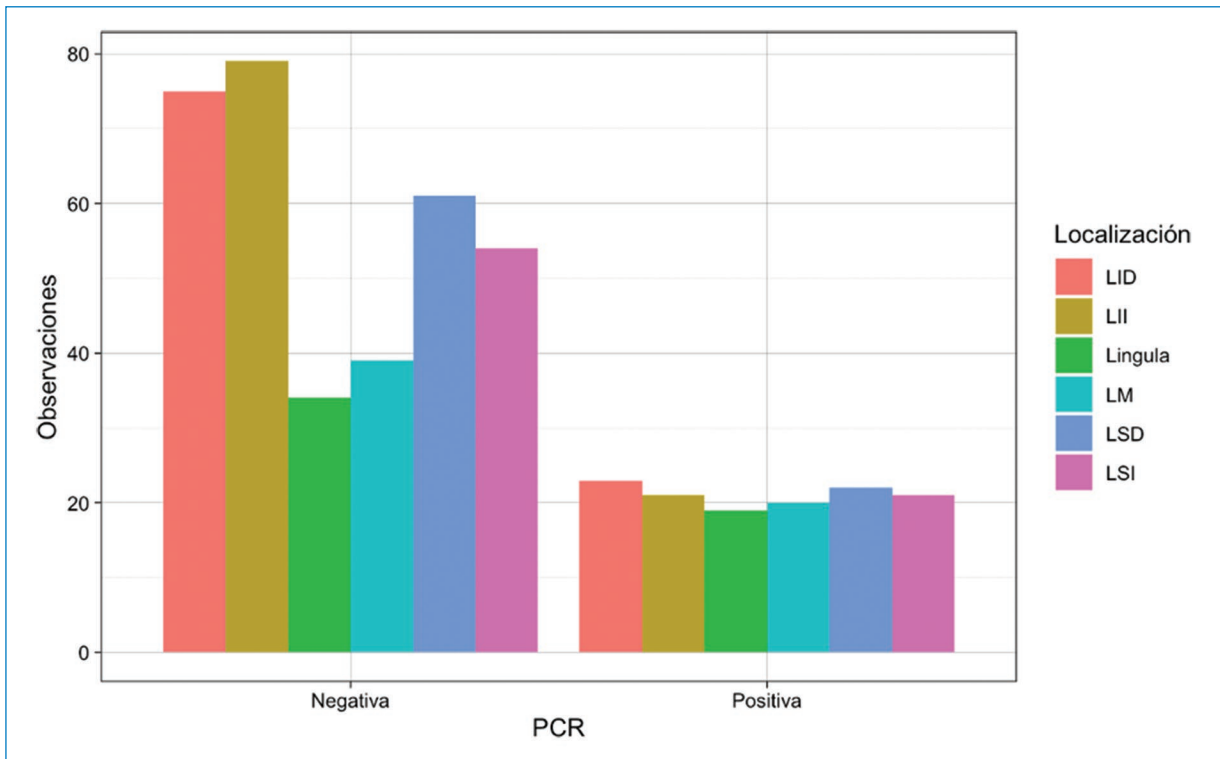


Figura 5. Localización (por lóbulos) de los hallazgos patológicos en la TC de tórax agrupados según el resultado de la PCR. LID: lóbulo inferior derecho; LII: lóbulo inferior izquierdo; LM: lóbulo medio; LSD: lóbulo superior derecho; LSI: lóbulo superior izquierdo.

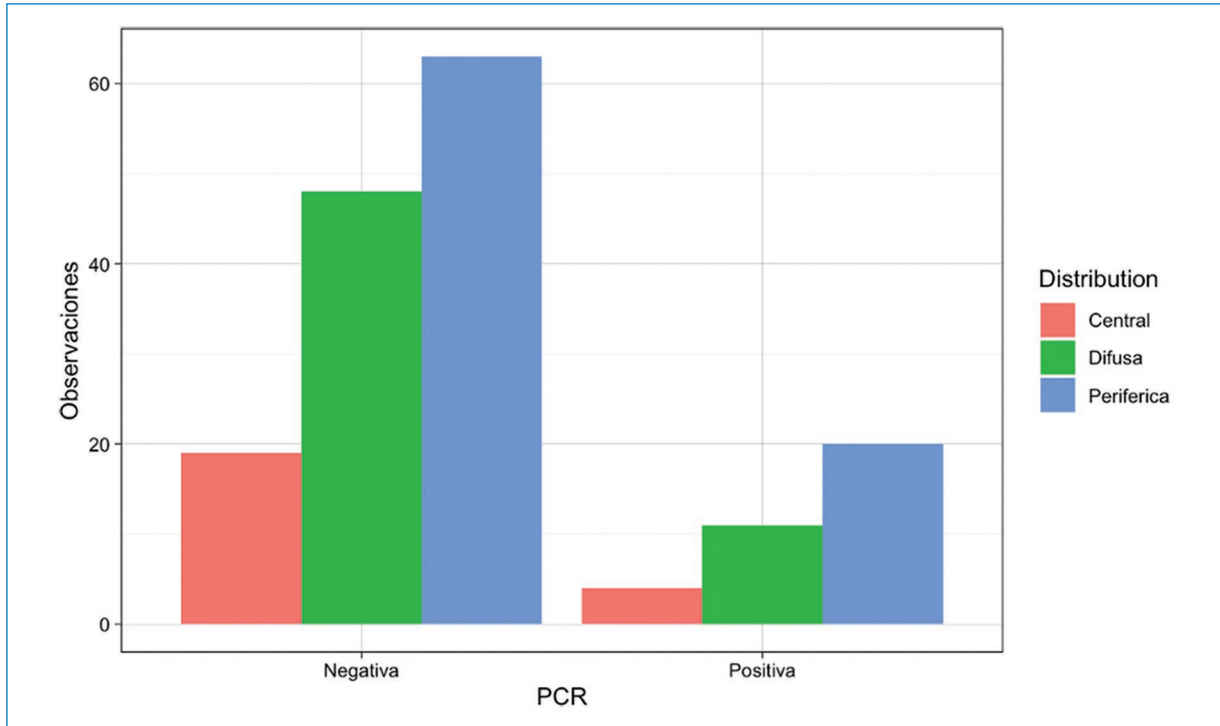


Figura 6. Distribución (central, periférica o difusa) de los hallazgos patológicos en la TC de tórax agrupados según el resultado de la PCR.

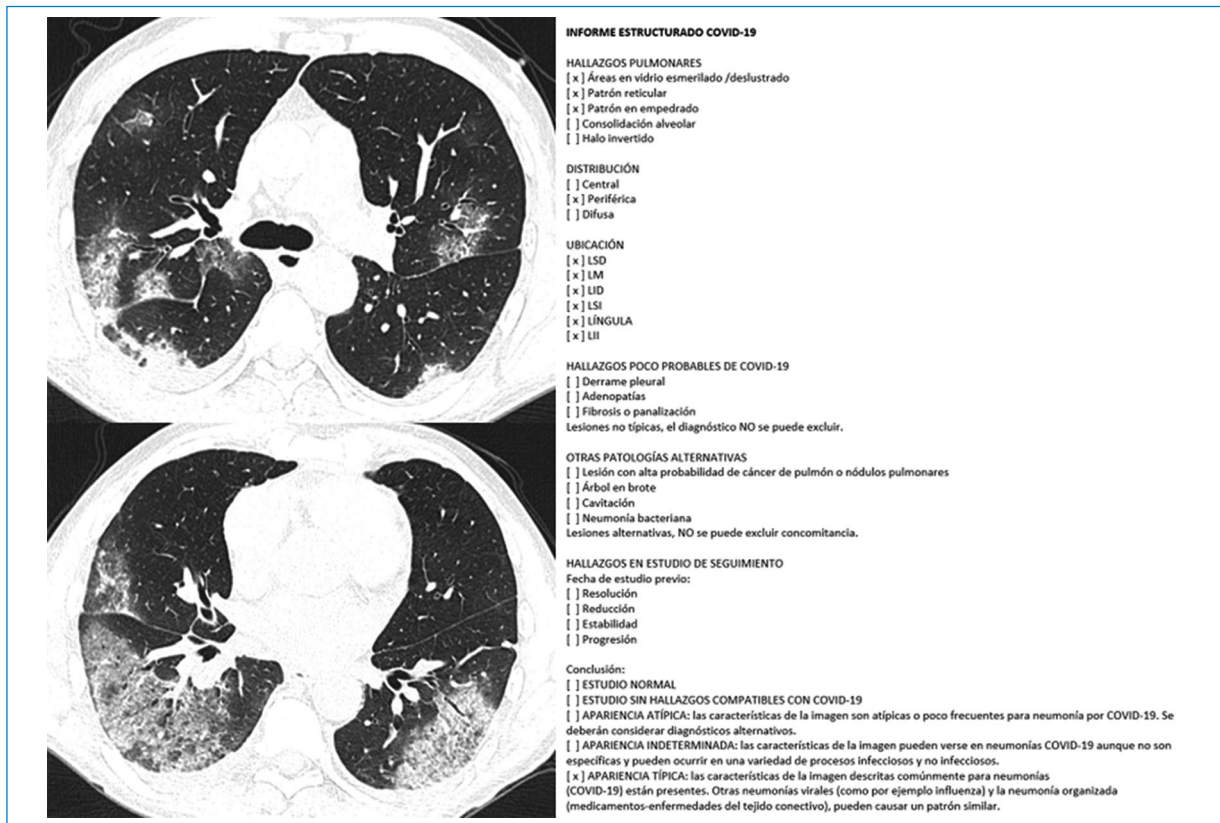


Figura 7. TC de un paciente con hallazgos típicos de enfermedad pulmonar por COVID-19 y reporte estructurado correspondiente.

Tabla 1. Patrones, distribución y localización de los hallazgos radiológicos en la TC de tórax agrupados por resultado de la PCR. Los porcentajes entre paréntesis representan el número de observaciones de la variable por grupo dividido por el número de observaciones totales en dicha categoría

Características en TC	PCR positiva (n = 41)	PCR negativa (n = 253)	p
Patrones frecuentes en el COVID-19			
Vidrio esmerilado	25 (61%)	81 (32%)	0,001*
Reticular	1 (2,4%)	14 (5,5%)	0,703
Halo inverso	4 (9,8%)	1 (0,4%)	0,001*
Consolidación	14 (34,1%)	66 (26,1%)	0,375
Crazy paving	1 (2,4%)	7 (2,8%)	1,000
No aplica	11 (26,8%)	132 (52,2%)	0,004*
Patrones infrecuentes en el COVID-19			
Derrame	1 (2,4%)	41 (16,2%)	0,015*
Adenopatía	4 (9,8%)	22 (8,7%)	0,770
Fibrosis o panalización	0 (0%)	3 (1,2%)	1,000
No aplica	33 (80,5%)	187 (73,9%)	0,441
Otros hallazgos en la TC			
Nódulo/masa	0 (0%)	19 (7,5%)	0,086
Árbol en brote	3 (7,3%)	24 (9,5%)	1,000
Cavitación	0 (0%)	3 (1,2%)	1,000
Neumonía lobar	4 (9,8%)	36 (14,2%)	0,623
Distribución			
Central	4 (11%)	19/130 (15%)	0,768
Periférica	11 (31%)	48/130 (37%)	0,141
Difusa	20 (57%)	63/130 (48,5%)	1,000
Localización			
Lóbulo superior derecho	22 (17,5%)	61 (18%)	0,018*
Lóbulo medio	20 (16%)	39 (11%)	0,001*
Lóbulo inferior derecho	23 (18%)	75 (22%)	0,146
Lóbulo superior izquierdo	21 (17%)	54 (16%)	0,073
Lingula	19 (15%)	34 (10%)	0,001*
Lóbulo inferior izquierdo	21 (17%)	79 (23%)	0,721
Bilateral†	85/126 (67,5%)	249/342 (73%)	0,308

*Valor p estadísticamente significativo.

†Porcentaje estimado por la sumatoria del compromiso de lóbulos bilaterales.

Tabla 2. Distribución de las conclusiones del reporte estructurado según el resultado de la PCR

Conclusión	PCR positiva (n = 41)	PCR negativa (n = 253)
Normal	3 (7,3%)	23 (9,1%)
No COVID-19	7 (17%)	138 (54,5%)
Apariencia atípica	10 (24%)	50 (20%)
Apariencia indeterminada	6 (15%)	34 (13%)
Apariencia típica	15 (37%)	8 (3,2%)

del 51% y la especificidad del 83%. Utilizando como punto de corte las categorías apariencia típica, indeterminada y atípica, la sensibilidad fue del 76% y la especificidad del 64%. Utilizando como punto de corte las categorías no normales (apariencia típica, indeterminada,

atípica o ausencia de hallazgos no COVID-19), la sensibilidad fue del 83% y la especificidad del 55% (Tabla 3 y Fig. 8).

El área bajo la curva (AUC) ROC para las conclusiones del informe estructurado fue de 0,737 (IC 95%: 0,64-0,83), mientras que el AUC ROC de los hallazgos radiológicos convencionales, al ajustar un modelo de regresión logística, fue de 0,767 (IC 95%: 0,68-0,85) (Fig. 9).

Se observó una excelente concordancia interobservador, con 86 coincidencias en las conclusiones de las lecturas realizadas de los 102 informes evaluados. El coeficiente kappa de Cohen ponderado fue de 0,88 (IC 95%: 0,81-0,95).

Discusión

En nuestro servicio de TC, el informe estructurado para COVID-19 fue desarrollado como un sistema de

Tabla 3. Sensibilidad, especificidad, VPP, VPN y exactitud, según los distintos umbrales de discriminación basados en las conclusiones

Conclusión reporte estructurado	Sensibilidad	Especificidad	VPP	VPN	Exactitud
Apariencia típica	0,37	0,97	0,65	0,90	0,88
Apariencia típica o indeterminada	0,51	0,83	0,33	0,91	0,79
Apariencia típica o indeterminada o atípica	0,76	0,64	0,25	0,94	0,65
Apariencia típica o indeterminada o atípica o ausencia de hallazgos no COVID-19	0,83	0,55	0,23	0,95	0,59

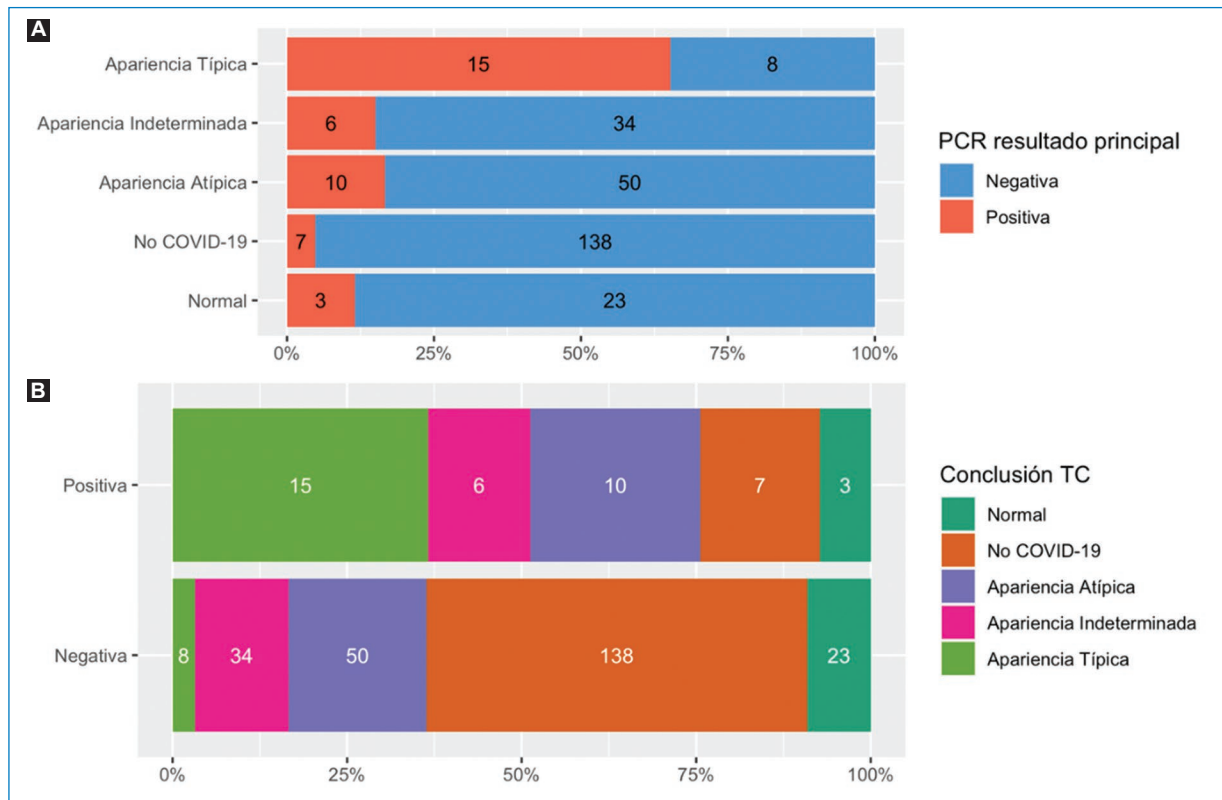


Figura 8. Distribución de los resultados de la PCR según la conclusión del informe estructurado de las TC de tórax. **(A)** Las barras están segmentadas según el resultado de la PCR. **(B)** Las barras están segmentadas según el resultado de la conclusión. Los números dentro de las barras representan las distribuciones porcentuales.

categorización de los hallazgos en la TC de tórax con el fin de graduar el nivel de sospecha de enfermedad pulmonar por SARS-CoV-2 y mejorar la comunicación con el médico referente. En este estudio observacional, evaluamos el rendimiento diagnóstico del informe estructurado. En el periodo evaluado en nuestra institución, las conclusiones del informe estructurado lograron sintetizar los hallazgos radiológicos convencionales en forma efectiva (AUC ROC: 0,737 vs. 0,767).

Durante la pandemia se realizaron numerosos intentos por diferentes sociedades y autores de estandarizar el reporte de la TC de tórax para COVID-19. Un metaanálisis realizado por Inui et al.²⁰ evaluó el rendimiento diagnóstico de los sistemas de puntuación de la BSTI, la Sociedad Holandesa de Radiología (NVvR), la RSNA y el COVID-RADS (creado por Salehi et al.¹¹), observando un AUC ROC para el diagnóstico de COVID-19 de 0,80 con una sensibilidad variable del 64-92% y una

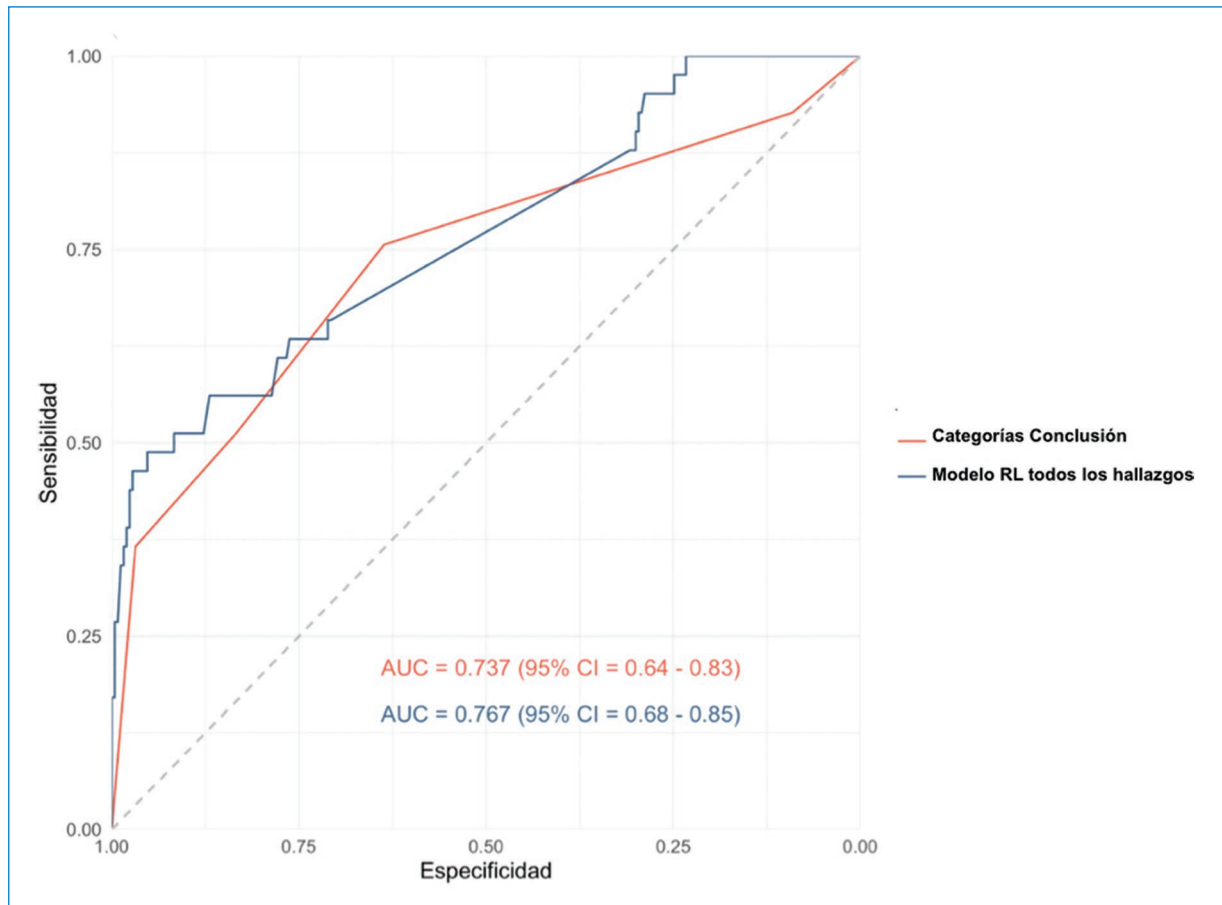


Figura 9. Curva ROC comparando el AUC basada en las categorías de la conclusión del reporte estructurado (en rojo) y el AUC basada en el modelo de regresión logística de todos los hallazgos radiológicos. AUC: área bajo la curva; CI: intervalo de confianza; RL: regresión lineal.

especificidad del 41-92%, para los diferentes estudios y categorías utilizadas^{11,16,20-23}.

La utilización del reporte estructurado en nuestra institución demostró un AUC ROC similar (0,737), menor sensibilidad y mayor especificidad que los estudios citados para la detección de pacientes con COVID-19 (37% y 97%, respectivamente), considerando la categoría apariencia típica como predictor positivo. Al utilizar un umbral más amplio, incluyendo las categorías apariencia típica e indeterminada, se observó un incremento significativo de la sensibilidad del método, con una ligera reducción de la especificidad.

Las diferencias en exactitud diagnóstica de nuestra experiencia respecto a los estudios reportados pueden interpretarse debido al contexto epidemiológico de baja probabilidad pretest, pues nuestra población correspondía principalmente a pacientes con patología neurológica, neuroquirúrgica u oncológica, o una combinación de ellas.

A pesar de la alta especificidad, se obtuvieron 26 falsos negativos en nuestra cohorte, lo cual refuerza el

concepto de que el COVID-19 no puede ser excluido en forma fehaciente mediante estudios de imágenes, en especial en estadios tempranos de la enfermedad²⁴.

Respecto a los hallazgos tomográficos asociados al COVID-19, concordamos con Soriano Aguadero et al.²⁵ en que los dos patrones más prevalentes fueron los de vidrio esmerilado y consolidación; sin embargo, la distribución más frecuente en nuestra cohorte fue la difusa, mientras que en la de estos autores fue la periférica²⁵.

Es importante destacar que nuestra evaluación del reporte estructurado para COVID-19 mostró una excelente concordancia interobservador. Esto podría demostrar que su utilización no resultó compleja para los médicos en formación, que son quienes realizan la primera lectura de estos estudios en nuestra institución, con la consecuente reducción de la variabilidad de los reportes.

Nuestro estudio tiene algunas limitaciones. Primero, el grupo de estudio es relativamente pequeño. Segundo,

el reporte estructurado fue utilizado en forma indiscriminada en pacientes con sospecha clínica o epidemiológica de COVID-19 y en pacientes asintomáticos con necesidad de descartar la enfermedad para evaluación quirúrgica o internación en una unidad cerrada, es decir, en una población con baja probabilidad pretest; esto explicaría que la sensibilidad encontrada es menor que lo reportado en la literatura y sugiere que el VPP podría ser mucho mayor en poblaciones con alta prevalencia. Tercero, el reporte estructurado fue implementado durante la fase inicial de la pandemia, por lo que, al momento de su implementación, los observadores tenían experiencia limitada con la patología.

Conclusiones

Nuestro estudio demuestra que la utilización de un reporte estructurado sintetiza en forma efectiva los hallazgos radiológicos vinculados al COVID-19 en las TC de tórax, con baja variabilidad, mejorando la transmisión de la información a los médicos solicitantes. Basándonos en su sensibilidad moderada y alta especificidad para COVID-19, su aplicación podría ser útil para la exclusión de enfermedades en contextos de emergencia. En una población con baja probabilidad pretest, el uso de umbrales más amplios resulta en un incremento significativo de la sensibilidad.

Agradecimientos

Los autores agradecen a los técnicos radiólogos y licenciados en producción de bioimágenes del servicio de tomografía computada de su institución, cuya dedicación y profesionalismo han sido cruciales en la lucha contra esta enfermedad; así como a los médicos en formación (residentes y *fellows*) y médicos de planta, por su colaboración en la utilización del reporte estructurado.

Financiamiento

Los autores declaran no haber recibido financiamiento para este estudio.

Conflicto de intereses

H. Chaves declara ser *speaker* para Boehringer Ingelheim, *key opinion leader* para iSchemaView, Inc y *scientific advisor* para Entelai, LLC. El resto de los autores declaran no presentar ningún conflicto de intereses.

Consideraciones éticas

Protección de personas y animales. Los autores declaran que los procedimientos seguidos se conformaron a las normas éticas del comité de experimentación humana responsable y de acuerdo con la Asociación Médica Mundial y la Declaración de Helsinki. Los procedimientos fueron autorizados por el Comité de Ética de la institución.

Confidencialidad, consentimiento informado y aprobación ética. Los autores han seguido los protocolos de confidencialidad de su institución, han obtenido el consentimiento informado de los pacientes, y cuentan con la aprobación del Comité de Ética. Se han seguido las recomendaciones de las guías SAGER, según la naturaleza del estudio.

Declaración sobre el uso de inteligencia artificial. Los autores declaran que no utilizaron ningún tipo de inteligencia artificial generativa para la redacción de este manuscrito.

Bibliografía

1. Wang C, Horby PW, Hayden FG, Gao GF. A novel coronavirus outbreak of global health concern. *Lancet*. 2020;395:470-3.
2. WHO COVID-19 Explorer. Geneva: World Health Organization; 2020. (Consultado el 14-02-2023.) Disponible en: <https://worldhealthorg.shinyapps.io/covid/>.
3. Xiao Y, Xu H, Guo W, Zhao Y, Luo Y, Wang M, et al. Update on treatment and preventive interventions against COVID-19: an overview of potential pharmacological agents and vaccines. *Mol Biomed*. 2020;1:16.
4. Li Y, Yao L, Li J, Chen L, Song Y, Cai Z, et al. Stability issues of RT-PCR testing of SARS-CoV-2 for hospitalized patients clinically diagnosed with COVID-19. *J Med Virol*. 2020;92:903-8.
5. Yang Y, Yang M, Yuan J, Wang F, Wang Z, Li J, et al. Laboratory diagnosis and monitoring the viral shedding of SARS-CoV-2 infection. *Innovation*. 2020;1:100061.
6. American College of Radiology. ACR Recommendations for the use of chest radiography and computed tomography (CT) for suspected COVID-19 infection. March 11, 2020. (Consultado el 08-03-2023.) Disponible en: <https://www.acr.org/Advocacy-and-Economics/ACR-Position-Statements/Recommendations-for-Chest-Radiography-and-CT-for-Suspected-COVID19-Infection>
7. Diagnosis and treatment protocol for novel coronavirus pneumonia (trial version 7). *Chin Med J (Engl)*. 2020;133:1087-95.
8. Hope MD, Raptis CA, Shah A, Hammer MM, Henry TS. A role for CT in COVID-19? What data really tell us so far. *Lancet*. 2020;395:1189-90.
9. Zhao W, Zhong Z, Xie X, Yu Q, Liu J. Relation between chest CT findings and clinical conditions of coronavirus disease (COVID-19) pneumonia: a multicenter study. *Am J Roentgenol*. 2020;214:1072-7.
10. Chung M, Bernheim A, Mei X, Zhang N, Huang M, Zeng X, et al. CT imaging features of 2019 novel coronavirus (2019-nCoV). *Radiology*. 2020;295:202-7.
11. Salehi S, Abedi A, Balakrishnan S, Gholamrezaezhad A. Coronavirus disease 2019 (COVID-19): a systematic review of imaging findings in 919 patients. *Am J Roentgenol*. 2020;215:87-93.
12. Schwartz LH, Panicek DM, Berk AR, Li Y, Hricak H. Improving communication of diagnostic radiology findings through structured reporting. *Radiology*. 2011;260:174-81.
13. Weiss DL, Langlotz CP. Structured reporting: patient care enhancement or productivity nightmare? *Radiology*. 2008;249:739-47.
14. Plumb AAO, Grieve FM, Khan SH. Survey of hospital clinicians' preferences regarding the format of radiology reports. *Clin Radiol*. 2009; 64:386-94.
15. British Society of Thoracic Imaging. Thoracic imaging in COVID-19 infection: guidance for the reporting radiologist British Society of Thoracic Imaging (version 2). 16th March 2020. (Consultado el 14-02-2023.) Disponible en: https://www.bsti.org.uk/media/resources/files/BSTI_COVID-19_Radiology_Guidance_version_2_16.03.20.pdf

16. Simpson S, Kay FU, Abbara S, Bhalla S, Chung JH, Chung M, et al. Radiological Society of North America expert consensus document on reporting chest CT findings related to COVID-19: endorsed by the Society of Thoracic Radiology, the American College of Radiology, and RSNA. *Radiol Cardiothorac Imaging*. 2020;2:e200152.
17. Sociedad Española de Radiología Médica. Guía básica de indicaciones de pruebas de imagen en la infección COVID-19 (V1. 21/3/2020). (Consultado el 14-02-2023.) Disponible en: <https://radiologiadetrinchera.files.wordpress.com/2020/04/guc3ada-bc3a1sica-de-indicaciones-de-pruebas-de-imagen-en-la-infeccion-covid-seram.pdf>.
18. Cohen J. A coefficient of agreement for nominal scales. *Educ Psychol Meas*. 1960;20:37-46.
19. Wickham H, Averick M, Bryan J, Chang W, McGowan L, François R, et al. Welcome to the Tidyverse. *J Open Source Softw*. 2019;4:1686.
20. Inui S, Kurokawa R, Nakai Y, Watanabe Y, Kurokawa M, Sakurai K, et al. Comparison of chest CT grading systems in COVID-19 pneumonia. *Radiol Cardiothorac Imaging*. 2020;2:e200492.
21. Prokop M, van Everdingen W, van Rees Vellinga T, Quarles van Ufford H, Stöger L, Beenen L, et al. CO-RADS: a categorical CT assessment scheme for patients suspected of having COVID-19 - definition and evaluation. *Radiology*. 2020;296:E97-104.
22. British Society of Thoracic Imaging. BSTI NHSE COVID-19 radiology decision support tool. (Consultado el 21-04-2020.) Disponible en: <https://www.bsti.org.uk/standards-clinical-guidelines/clinical-guidelines/bsti-nhse-covid-19-radiology-decision-support-tool/>.
23. Kavak S, Duymus R. RSNA and BSTI grading systems of COVID-19 pneumonia: comparison of the diagnostic performance and interobserver agreement. *BMC Med Imaging*. 2021;21:143.
24. Bernheim A, Mei X, Huang M, Yang Y, Fayad ZA, Zhang N, et al. Chest CT findings in coronavirus disease-19 (COVID-19): relationship to duration of infection. *Radiology*. 2020;295:200463.
25. Soriano Aguadero I, Ezponda Casajús A, Mendoza Ferradas F, Igual Rouilleault A, Paternain Nuin A, Pueyo Villoslada J, et al. Chest computed tomography findings in different phases of SARS-CoV-2 infection. *Radiologia (Engl Ed)*. 2021;63:218-27.



Disponible en:

<https://www.redalyc.org/articulo.oa?id=382582792002>

Cómo citar el artículo

Número completo

Más información del artículo

Página de la revista en redalyc.org

Sistema de Información Científica Redalyc
Red de revistas científicas de Acceso Abierto diamante
Infraestructura abierta no comercial propiedad de la
academia

Paulina Cardozo, Luis Burdet, M. Mercedes Serra,
Horacio Martinetto, Hernán Chaves, Claudia Cejas
**Exactitud diagnóstica de un reporte estructurado en
tomografía computada de tórax durante la pandemia por
COVID-19**
**Diagnostic accuracy of a structured report for chest
computed tomography interpretation during COVID-19
pandemic**

*Revista Argentina de Radiología / Argentinian Journal of
Radiology*
vol. 89, núm. 2, p. 59 - 70, 2025
Sociedad Argentina de Radiología (SAR) y Federación
Argentina de Diagnóstico por Imágenes y Terapia Radiante
(FAARDIT),
ISSN: 1852-9992
ISSN-E: 0048-7619

DOI: <https://doi.org/10.24875/RAR.24000006>