RAR
REVISTA ARGENTINA DE RADIOLOGIA
PERMANYER
Check for updates

CARTA CIENTÍFICA

# Schwannoma gigante del glosofaríngeo, una entidad poco frecuente: diferencial de masa cervical

## *Giant glossopharyngeal schwannoma, a rare entity: cervical mass differential*

*Rocio Condori-Bustillos*, Marcelino Mendo-González, Teresa Guerra-Garijo, Marta Álvarez-García, José I. Barragán-Tabarés, Claudia Hurtado-Gómez*

*Servicio de Radiología, Hospital Universitario del Río Hortega, Valladolid, España*

Estimados Editores:

Las neoplasias parafaríngeas representan el 0,5% de todas las neoplasias de cabeza y cuello. Se agrupan por su origen en: parotídeas, neurogénicas (incluye schwannoma), paragangliomas y misceláneo (incluye el quiste branquial)[1,2]. Los schwannomas son neoplasias en su mayoría de presentación intracraneal. Los de localización cervical suelen afectar más comúnmente al nervio vago (X PC), siendo extremadamente rara la afectación del glosofaríngeo (IX PC), con tan solo 47 casos descritos hasta el 2008 en el mundo[3,4], según revisión en PubMed y Medline. Clínicamente a nivel cervical son silentes hasta alcanzar un gran tamaño y generar síntomas por compresión, otitis serosa si crecen cranealmente[2,3], tos paroxística al palpar la tumoración en caso de schwannomas vagales[5]. El objetivo de este caso es describir un schwannoma del glosofaríngeo, por su relevancia como diferencial de masa cervical, haciendo énfasis en los hallazgos de imagen.

Presentamos el caso de una mujer de 56 años de edad que acude a consulta por masa cervical izquierda con dolor constante y dificultad deglutoria de varios meses de evolución.

Se evidenció tumefacción gomosa en región submandibular izquierda, no fluctuante y sin signos de sobreinfección, con exploración intraoral normal y signos vitales dentro la normalidad. Se pautó amoxicilina-clavulánico 875 mg vía oral cada ocho horas durante tres días sin presentar mejoría. Ante la sospecha de submaxilitis aguda y para descartar abscesos se realizó:

- Ecografía cervical. En este estudio se observó una masa sólida sin flujo Doppler, no se evidenciaron adenopatías laterocervicales patológicas o alteraciones en glándulas salivales (Fig. 1).
- Tomografía computada (TC) con contraste intravenoso (CIV). A nivel laterocervical una imagen hipodensa sin captación de contraste (Fig. 2).
- Resonancia magnética (RM). Tumoración laterocervical de bordes bien definidos de 3 x 2,5 x 6,5 cm de tamaño (anteroposterior x transverso x longitudinal) medial al espacio carotídeo, desplazando lateralmente a las estructuras cervicales. Es hipointensa ponderada en T1 y heterogénea de predominio hiperintensa ponderada en T2 (Fig. 3), sin captación en fase arterial de estudio dinámico con CIV (Fig. 4A) y sin restricción en difusión con valor de coeficiente de difusión aparente (ADC) alto, de 1,7 $mm^2/s$ (Fig. 4 B y C).

Los hallazgos sugerían un quiste complicado de la segunda hendidura branquial. Sin embargo, el resultado histopatológico de una biopsia obtenida por aguja gruesa (BAG) guiada por ecografía indicó: proliferación mesenquimal de estirpe neural con inmunohistoquímica positiva para proteína S-100. Teniendo en cuenta el tipo de elemento neoplásico observado y la positividad para marcadores de origen neural, fue compatible con schwannoma parafaríngeo.

***Correspondencia:**
Rocio Condori-Bustillos
E-mail: rocio-CB-go@hotmail.com

Fecha de recepción: 07-07-2023
Fecha de aceptación: 24-04-2024
DOI: 10.24875/RAR.23000038

Disponible en internet: 25-09-2024
Rev Argent Radiol. 2025;89(2):112-115
www.revistarar.com

1852-9992 / © 2024 Sociedad Argentina de Radiología (SAR) y Federación Argentina de Asociaciones de Radiología, Diagnóstico por Imágenes y Terapia Radiante (FAARDIT). Publicado por Permanyer. Este es un artículo *open access* bajo la licencia CC BY-NC-ND (https://creativecommons.org/licenses/by-nc-nd/4.0/).

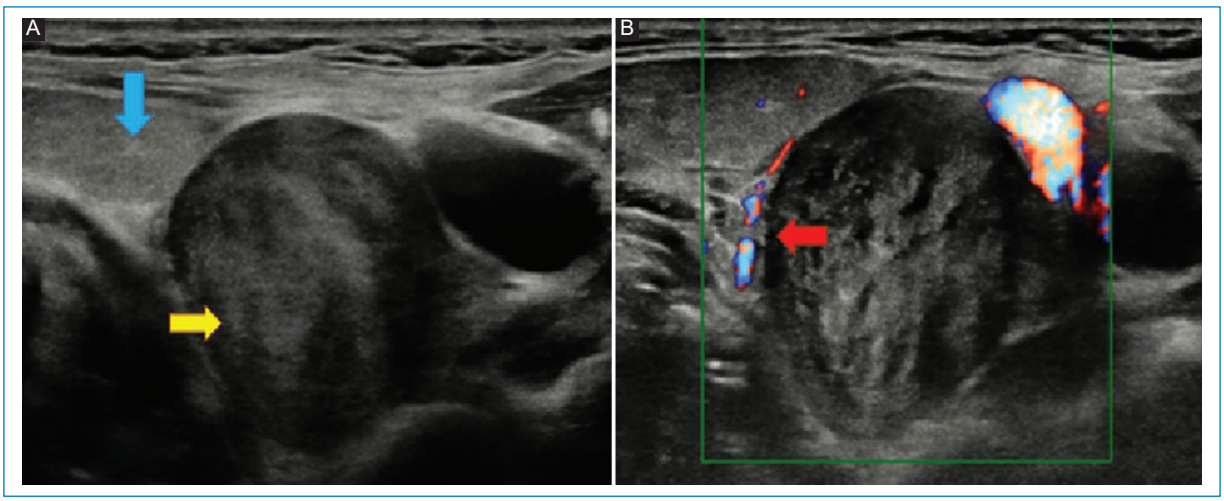


**Figura 1.** Ecografía cervical corte axial: masa sólida (**A**, flecha amarilla) posterior a la glándula submaxilar izquierda (**A**, flecha azul), sin flujo Doppler en su interior (**B**, flecha roja).

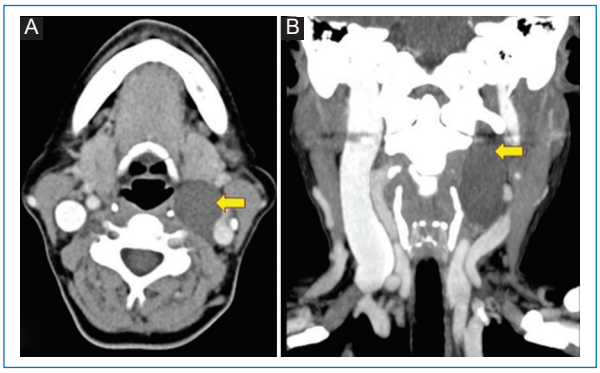


**Figura 2.** TC con CIV de cabeza y cuello en corte axial **(A)** y coronal **(B)**: masa parafaríngea izquierda que se extiende hasta la base de cráneo desplazando estructuras cervicales.

La paciente fue intervenida quirúrgicamente por medio de un abordaje cervical izquierdo, identificándose el origen del tumor proveniente del IX PC. Se envió la pieza quirúrgica a estudio histopatológico cuyo resultado ratificó schwannoma. Se administró amoxicilina/ácido clavulánico 875/125 mg por cuatro días y analgesia con dexketoprofeno. Presentó buena evolución postoperatoria, con mejoría significativa en la deglución, ligera ptosis palpebral izquierda, paresia marginal facial izquierda y ligera paresia marginal del hipogloso izquierdo con limitación para el habla y deglución. Se realizó interconsulta al servicio de otorrinolaringología (ORL), a la unidad voz-deglución. Actualmente, continúa en seguimiento por parte de cirugía maxilofacial y ORL cada dos meses.

En el caso del paciente descrito se realizó diagnóstico diferencial con:

- Adenopatías patológicas o tumor parotídeo, linfangioma quístico[6]: se descartaron por ecografía.
- Quiste del segundo arco branquial: por presentarse como una masa cervical lateral, redonda y dura, que generaba disfagia y por la sospecha de la RM. Se descarta dicha patología, al carecer de antecedente de crecimiento tras una infección de la vía aérea superior o fístula a lo largo de esternocleidomastoideo[6,7] y presentar una BAG con resultado positivo para neoplasia de estirpe neural.
- Tumor del *glomus* carotídeo o paraganglioma: por la topografía cervical cercana a la bifurcación carotídea y movilidad en dirección horizontal. Sin embargo, ante la ausencia de soplo[8], ausencia de captación de contraste en fase arterial de estudio dinámico y presentar presión arterial normal, se descartó dicho cuadro.
- Linfoma: descartado por ecografía y TC al no observar adenopatías de aspecto patológico.

Este caso era poco sospechado por la rareza de los schwannomas del glosofaríngeo, fue la anatomía patológica la que confirmó este diagnóstico. Entre las pruebas de imagen los schwannomas parafaríngeos se caracterizan por ser: masas hipoecoicas, bien delimitadas y con extremos cónicos adyacentes a un nervio en ecografía[3] (un quiste branquial sería redondeado y con refuerzo acústico posterior propio de lesiones quísticas, aunque esto puede estar ausente en un quiste sobreinfectado/hemorrágico) (Fig. 1), con flujo

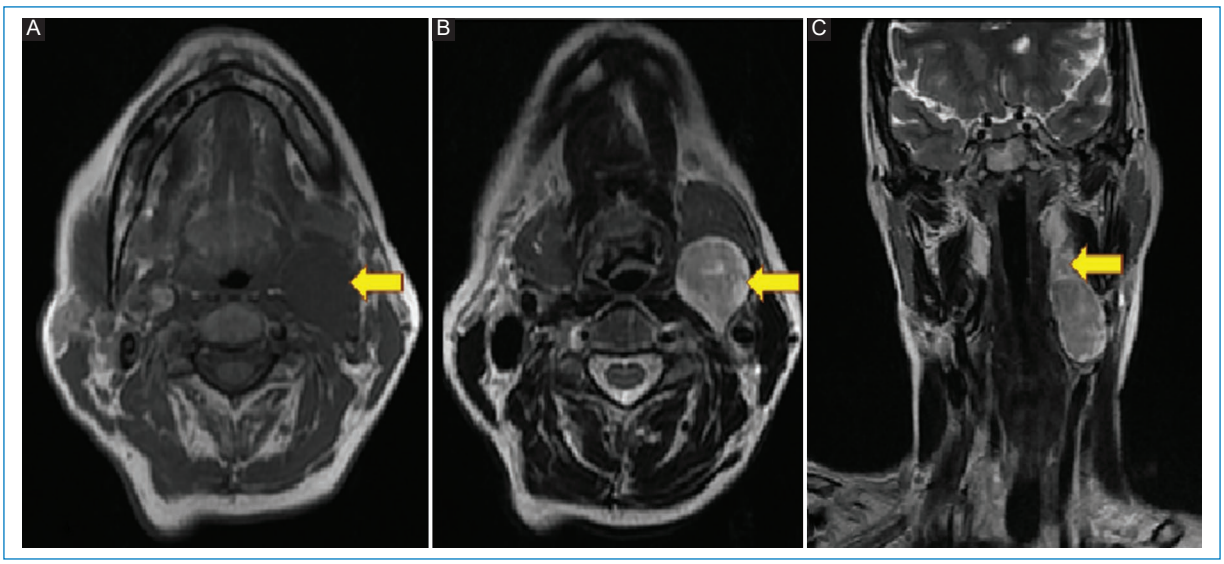


**Figura 3.** RM de cuello en corte axial y coronal. Masa sólida circunscripta medial al espacio carotídeo con efecto masa sobre estructuras vasculares, presenta hiposeñal ponderada en T1 **(A)**, señal heterogénea ponderada en T2 **(B)** y signo de la grasa dividida (**C**, flecha amarilla).

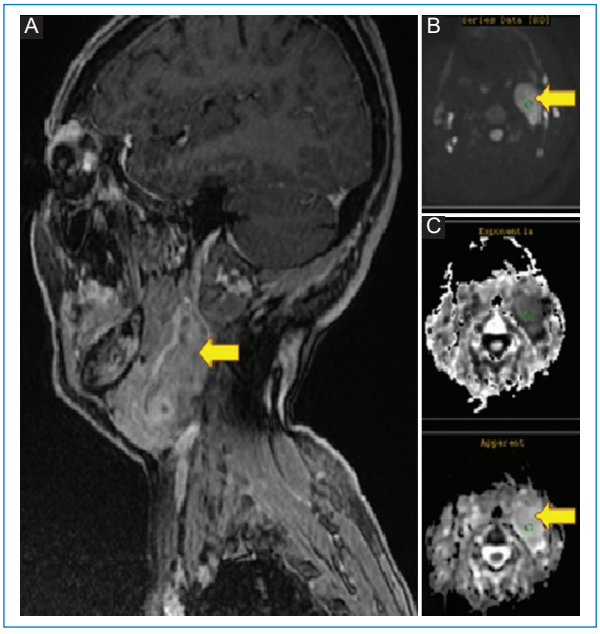


**Figura 4.** Masa sin realce tras la inyección de contraste en fase arterial de estudio dinámico ponderado en T1. Corte sagital **(A)**, presenta una hiperseñal en difusión **(B)** sin restricción y con valor alto (1,7 $mm^2/s$) en el mapa ADC **(C)**.

Doppler ausente; que en este caso ayudó a descartar patología vascular o maligna y proceder a la punción aspiración por aguja fina o por BAG. La TC y la RM son las técnicas de imagen mejor indicadas siendo esta última el método de elección. Los schwannomas se presentan como masas encapsuladas y excéntrica en relación con el nervio de origen, de aspecto hipointenso ponderado en T1 con realce intenso al administrar gadolinio, hiperintensos ponderados en T2 (Figs. 3 y 4). Pueden presentar el signo de la grasa dividida (borde cónico de grasa en los extremos proximal y distal del tumor visto en cortes coronales o sagitales)[3,9] (Fig. 3C). En nuestro caso, la masa presentaba la mayoría de estas características, indicaba que el tumor era sólido por el ADC elevado y principalmente no mostraba captación en fase arterial, lo que ayudó a descartar el origen arterial y la necesidad de una embolización.

El tratamiento es la exéresis quirúrgica por vía transcervical o radioterapia como alternativa[2,10].

## Agradecimientos

Los autores agradecen a los doctores T. Zamora Martínez de Anatomía Patológica, A. Serrat Soto de Cirugía Maxilofacial y J.I. Barragán Tabarés.

## Financiamiento

Los autores declaran no haber recibido financiamiento para este estudio.

## Conflicto de intereses

Los autores declaran no tener conflicto de intereses.

## Consideraciones éticas

**Protección de personas y animales.** Los autores declaran que para esta investigación no se han realizado experimentos en seres humanos ni en animales.

**Confidencialidad , consentimiento informado y aprobación ética.** Los autores han seguido los protocolos de confidencialidad de su institución, han obtenido el consentimiento informado de los pacientes, y cuentan con la aprobación del Comité de Ética. Se han seguido las recomendaciones de las guías SAGER, según la naturaleza del estudio.

**Declaración sobre el uso de inteligencia artificial.** Los autores declaran que no han utilizado ningún tipo de inteligencia artificial generativa en la redacción de este manuscrito.

## Bibliografía


1. Capitán LM, Sicilia MA, Martínez SL, Labrot IL, Sánchez D, Valencia E. Schwannoma parafaríngeo gigante: diagnóstico diferencial y abordaje terapéutico. Rev Esp Cirug Oral Maxilofac. 2005;27:217-24.
2. Montesinos M, Ferro P, Lotti A. Schwannoma de glosofaríngeo: causa infrecuente de tumor parafaríngeo. Rev Argent Cir. 2013;105:47-50.
3. Wein S, Patel M, Yap J, et al. Schwannoma [Internet]. Radiopaedia [consultado el 16 de julio de 2022]. Disponible en: https://radiopaedia.org/articles/schwannoma?lang=us
4. Ordoñez J, Rivera JE, Martinez LA, Castillo C. Schwannoma del glosofaríngeo: reporte de caso clínico. J Neucir. 2020;31:93-7.
5. Gutiérrez M, Vallés M, Barbieri G, Villanueva V, Gonzales M, Veiga P, et al. Schwannoma quístico cervical parafaríngeo retroestiloideo del nervio vago. Rev Mex Neurociencia. 2015;16:31-7.
6. Muñoz F, Sarría P, Epprecht MP, Alba J. Malformaciones congénitas del cuello. Diagnóstico y tratamiento. Semergen. 2016;42:254-9.
7. Izquierdo Cuenca M, Cabrera Morin PR, Cobeta Marco I. Patología disontogénica cervicofacial. Quistes y fístulas congénitos. Libro virtual de formación en ORL [Internet]. SEORL, PCF. Disponible en: https://docplayer.es/23910048-lv-laringe-y-patologia-cervico-facial-capitulo-124-patologia-disontogenica-cervicofacial-quistes-y-fistulas-congenitos.html
8. Yáñez R, Loyola F, Cornejo J. Tumor de cuerpo carotídeo. Rev Chil Cir. 2011;63:513-8.
9. Moyano E, Inostroza M, Sotelo P, Vargas E, La Torre A, González L. Schwanoma parafaríngeo. Rev Fac Med Hum. 2021;21:896-902.
10. Diéguez GRA, Riverón CWJ, Góngora GO, Gómez VYE, Hernández GE. Bases genéticas, clínicas y terapéuticas del Schwannoma vestibular. ECIMED. 2019;58(272):51-7.

redalyc
UAEMEX

**Disponible en:**
https://www.redalyc.org/articulo.oa?id=382582792008

Cómo citar el artículo

Número completo

Más información del artículo

Página de la revista en redalyc.org

Sistema de Información Científica Redalyc
Red de revistas científicas de Acceso Abierto diamante
Infraestructura abierta no comercial propiedad de la academia

Rocio Condori-Bustillos, Marcelino Mendo-González,
Teresa Guerra-Garijo, Marta Álvarez-García,
José I. Barragán-Tabarés, Claudia Hurtado-Gómez

**Schwannoma gigante del glosofaríngeo, una entidad poco frecuente: diferencial de masa cervical**
**Giant glossopharyngeal schwannoma, a rare entity: cervical mass differential**

*Revista Argentina de Radiología / Argentinian Journal of Radiology*
vol. 89, núm. 2, p. 112 - 115, 2025
Sociedad Argentina de Radiología (SAR) y Federación Argentina de Diagnóstico por Imágenes y Terapia Radiante (FAARDIT),
**ISSN:** 1852-9992
**ISSN-E:** 0048-7619

**DOI:** https://doi.org/10.24875/RAR.23000038