

Signo del corazón roto

Broken heart sign

Juan Bolívar-Areiza¹, Rodrigo Gómez², Antony Núñez³, Jairo Hernández-Pinzón^{4*}

¹Facultad de Medicina, Universidad de La Sabana, Chia, Colombia; ²Departamento de Imágenes, FLENI; ³Servicio de Neurorradiología, Centro Rossi. Buenos Aires, Argentina; ⁴Departamento de Imágenes, Centro de Imágenes Diagnósticas (CEDIM), Florencia, Colombia

Introducción

El signo del corazón roto es una manifestación radiológica específica que indica una desarticulación entre la cabeza del martillo (*malleus*) con respecto al cuerpo y el proceso corto del yunque (*incus*)¹. Es un hallazgo nominado de esta manera de forma relativamente reciente en el ámbito de la radiología, pero pese a su escasa literatura, algunos estudios, como el realizado por Meriot et al.² en 1997, han identificado y clasificado las lesiones de la cadena osicular, incluyendo la desarticulación incudomaleolar con tal nombre.

Este signo se ha observado en pacientes que han sufrido trauma craneoencefálico, incluyendo golpes directos en la región temporal, parietal u occipital, así como la inserción de cuerpos extraños dentro del canal auditivo externo; o de forma no tan común, a raíz de malformaciones congénitas del oído medio que afectan directamente las estructuras de sostén de la articulación³.

Características histopatológicas y anatómicas

La cadena osicular, compuesta por el martillo, el yunque y el estribo (*stapes*), desempeña un papel crucial en la conducción del sonido. La articulación incudomaleolar, situada en el receso epitimpánico y caracterizada por su forma de articulación diartrodial similar a una silla, tiene una función esencial en el oído



Figura 1. Esquema de un corazón roto.

medio. El martillo, siendo el huesecillo más firmemente unido mediante diversos ligamentos y el tendón del músculo tensor del tímpano, tiende a permanecer estable incluso después de un trauma; sin embargo, el yunque, que es el huesecillo más pesado y que no cuenta con anclaje muscular, presenta las conexiones de tejido blando más débiles de todos los huesecillos, lo que lo hace más susceptible a desplazamientos ante una fuerza externa. En tal caso, se interrumpirá la transmisión de vibraciones sonoras a través de la cadena osicular desde el tímpano hasta el oído interno,

*Correspondencia:

Jairo Hernández-Pinzón

E-mail: jahernandezpinzon@gmail.com

Fecha de recepción: 15-04-2024

Fecha de aceptación: 05-09-2024

DOI: 10.24875/RAR.24000022

Disponible en internet: 17-03-2025

Rev Argent Radiol. 2025;89(2):116-120

www.revistarar.com

1852-9992 / © 2024 Sociedad Argentina de Radiología (SAR) y Federación Argentina de Asociaciones de Radiología, Diagnóstico por Imágenes y Terapia Radiante (FAARDIT). Publicado por Permanyer. Este es un artículo *open access* bajo la licencia CC BY-NC-ND (<https://creativecommons.org/licenses/by-nc-nd/4.0/>).

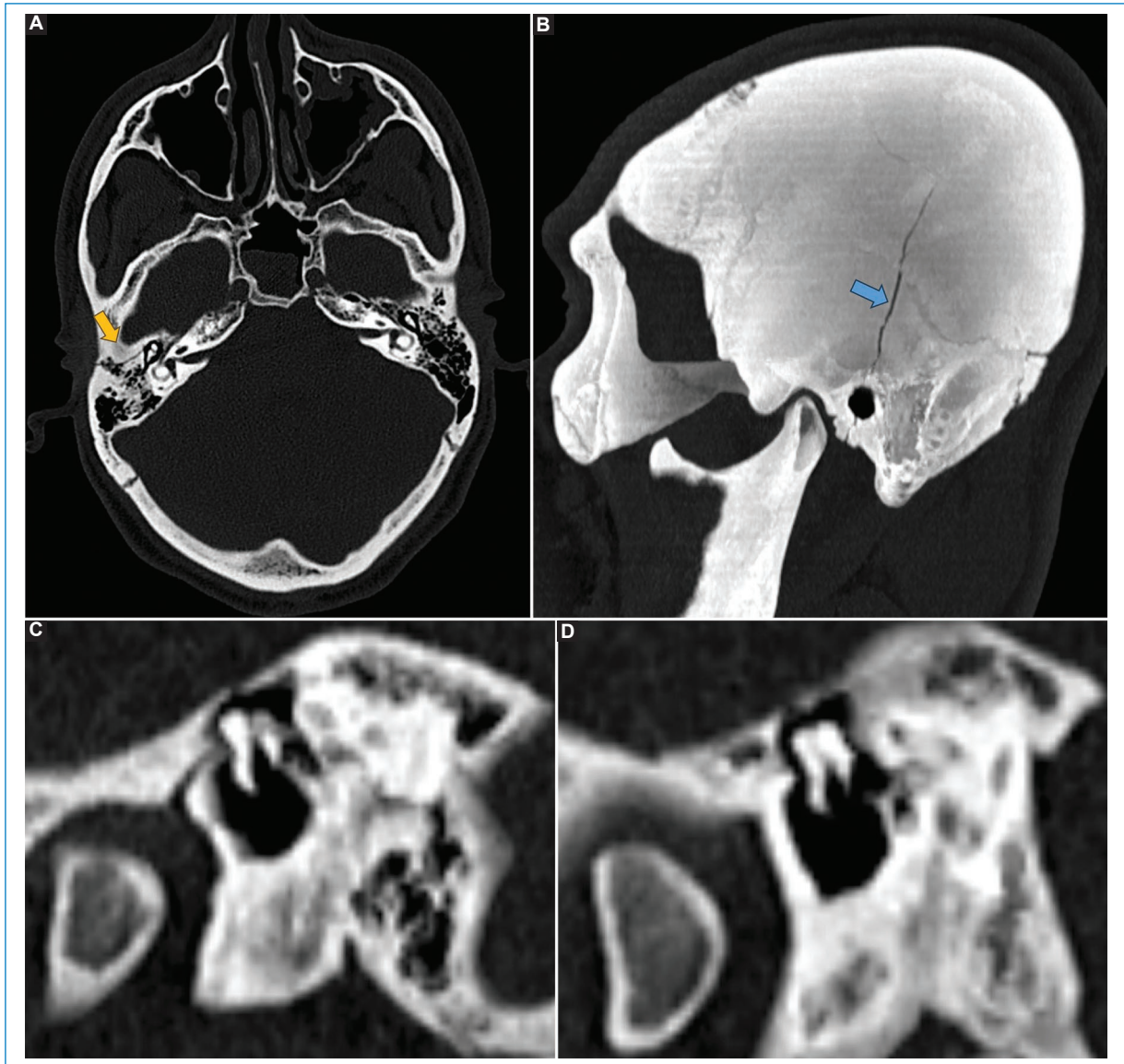


Figura 2. Luxación incudomaleolar en un paciente con trauma craneoencefálico y fractura del hueso temporal. **(A)** TC en el plano axial en la que se observa el trazo de fractura transversa en la porción petrosa del hueso temporal (flecha). **(B)** TC del mismo paciente con reconstrucción de máxima proyección de intensidad (MIP) en el plano sagital que muestra el trazo fractura que se extiende desde el hueso parietal, comprometiendo la porción escamosa del hueso temporal y el conducto auditivo externo (flecha). **(C y D)** TC en planos sagitales oblicuos en la que se observa la luxación entre la cabeza del martillo y el yunque.

resultando en una pérdida de la eficacia de la transmisión del sonido y, por ende, en una pérdida auditiva conductiva debido a la separación anormal y el desplazamiento lateral del yunque respecto al martillo⁴.

Aspectos imagenológicos

El signo del corazón roto se observa claramente en la tomografía computada (TC), ya sea de cráneo o con

mayor claridad de peñasco en el plano coronal, que es particularmente eficaz para detallar las estructuras óseas del oído medio⁵. Este signo radiológico distingue el desplazamiento entre la cabeza del martillo y el cuerpo, así como el proceso corto del yunque¹, dibujando una figura reminiscente de un corazón partido en dos (Fig. 1), donde la separación entre ambos huesecillos simula la ruptura central (Figs. 2 y 3). Este patrón no solo es característico por cómo se ve, sino

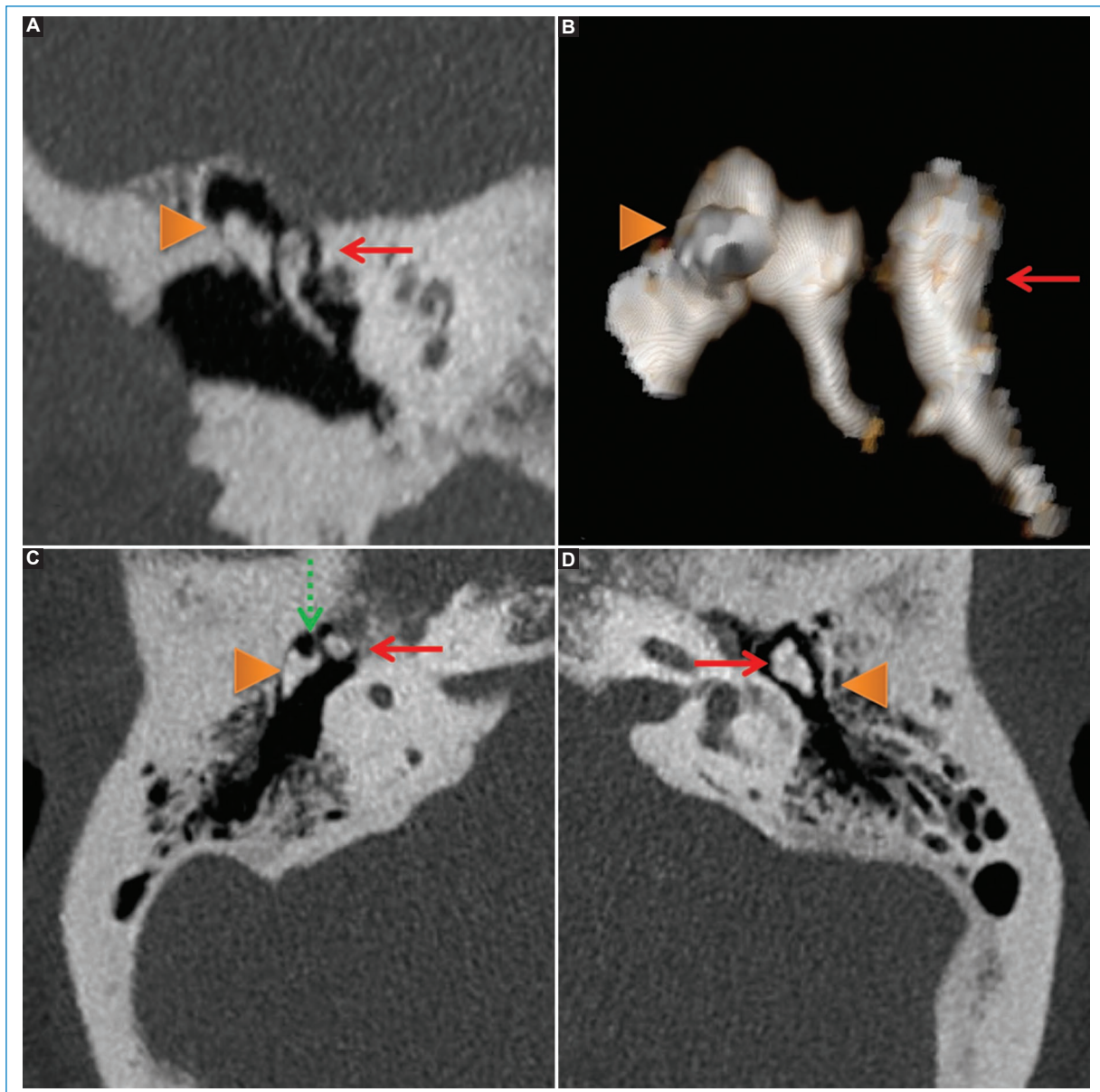


Figura 3. Luxación incudomaleolar en un paciente sin fractura temporal. **(A)** Plano coronal con reconstrucción MIP que demuestra falta de congruencia articular entre la cabeza del martillo (flecha roja) y el yunque (punta de flecha). **(B)** Reconstrucción 3D. **(C)** Imagen axial que demuestra la pérdida de la configuración en cono de helado habitual en relación con la luxación de la articulación incudomaleolar (flecha discontinua verde), observándose integridad ósea del hueso temporal. **(D)** Imagen axial de la configuración normal de la articulación incudomaleolar.

que también simboliza la ruptura de la continuidad funcional de la cadena osicular (Fig. 4).

Frecuencia de presentación e importancia

La desarticulación incudomaleolar es una complicación de un trauma craneal. El signo del corazón roto es un indicador confiable de esta condición, al igual

que el signo del cono y la bola de helado (la bola de helado simularía la cabeza del martillo y el cono sería el proceso corto del yunque y el cuerpo). Su importancia radica en que la identificación de este signo de forma precoz permite realizar un diagnóstico preciso y facilita el manejo etiológico de la condición, incluyendo posibles intervenciones quirúrgicas tempranas para restaurar la audición.

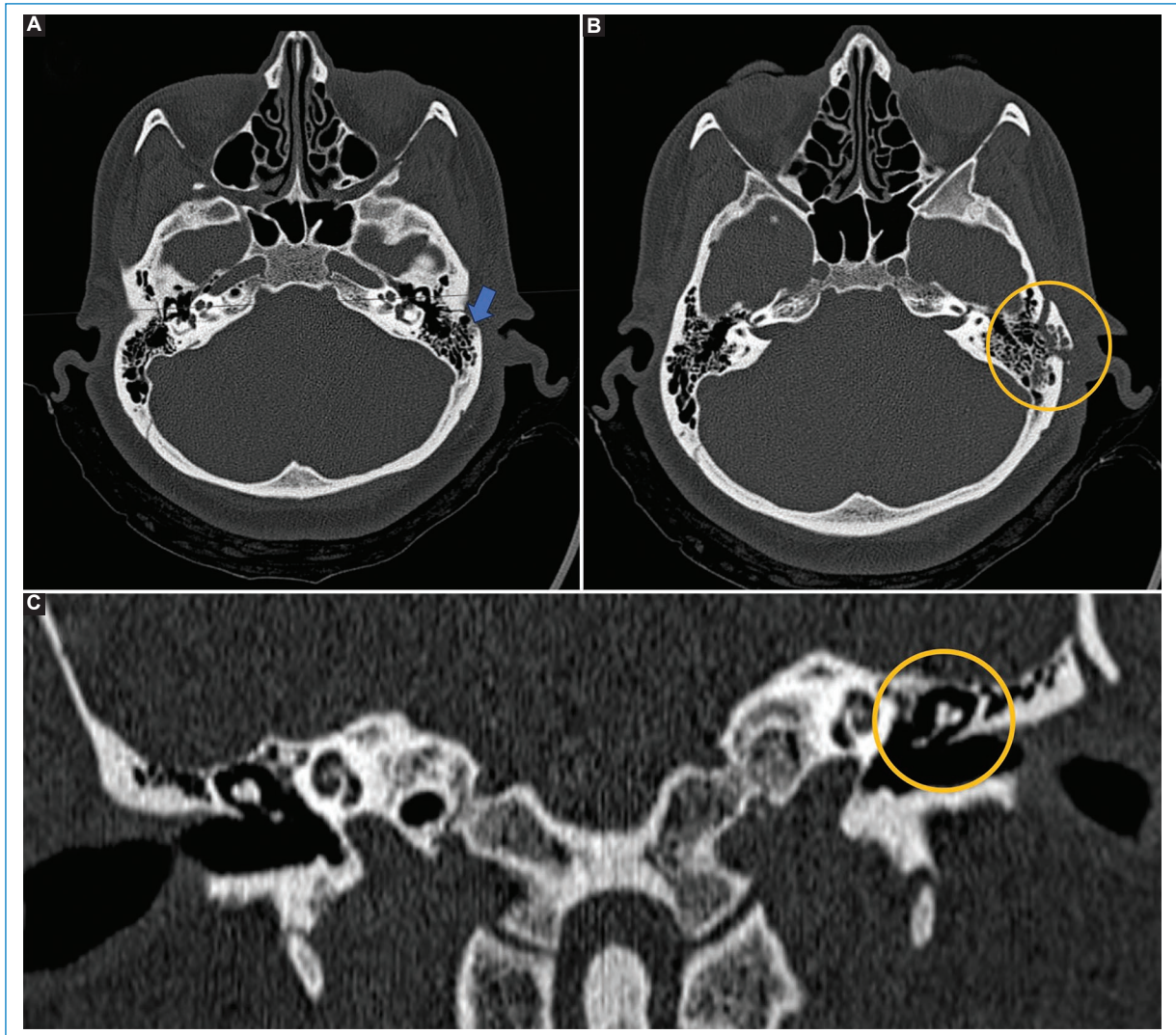


Figura 4. TC de cerebro en un paciente con trauma craneoencefálico de alto impacto **(A)** y planos axiales **(B)** donde se observa un trazo de fractura transversal en el hueso parietal izquierdo que afecta la porción mastoidea y timpánica (flecha), con fragmentos óseos desplazados (círculo). **(C)** Plano coronal en el que se evidencia la separación incudomaleolar izquierda que denota desconexión de la cadena osicular.

Lastimosamente, el rendimiento diagnóstico de este signo no se ha establecido, ya que no se han realizado estudios de exactitud diagnóstica que den información al respecto.

Diagnósticos diferenciales

Es esencial identificar correctamente el signo del corazón roto y diferenciarlo de otras afecciones de los huesecillos del oído y de problemas que puedan causar síntomas auditivos parecidos, tales como fracturas de los osículos o dislocaciones en otras articulaciones de la cadena osicular².

Conclusión

La presencia del signo del corazón roto se destaca como un marcador radiológico útil para la identificación de la desarticulación incudomaleolar, desempeñando un papel fundamental en el diagnóstico preciso y el tratamiento efectivo de las lesiones postraumáticas de la cadena osicular.

Financiamiento

Los autores declaran no haber recibido financiamiento para este estudio.

Conflicto de intereses

J. Hernández-Pinzón es miembro del Comité Editorial de *Revista Argentina de Radiología*. Los demás autores declaran no tener conflicto de intereses.

Consideraciones éticas

Protección de personas y animales. Los autores declaran que para esta investigación no se han realizado experimentos en seres humanos ni en animales.

Confidencialidad, consentimiento informado y aprobación ética. Los autores han seguido los protocolos de confidencialidad de su institución, han obtenido el consentimiento informado de los pacientes, y cuentan con la aprobación del Comité de Ética. Se han

seguido las recomendaciones de las guías SAGER, según la naturaleza del estudio.

Declaración sobre el uso de inteligencia artificial. Los autores declaran que no utilizaron ningún tipo de inteligencia artificial generativa para la redacción de este manuscrito.

Bibliografía

1. Bickle I. Broken heart sign. *Radiopaedia*; 2023. (Consultado el 11-04-2024.) Disponible en: <https://radiopaedia.org/articles/broken-heart-sign>.
2. Meriot P, Veillon F, Garcia JF, Nonent M, Jezequel J, Bourjat P, et al. CT appearances of ossicular injuries. *Radiographics*. 1997;17:1445-54.
3. Costa AMD, Gaiotti JO, Couto CLB, Diniz RLFC, Motta EGPC, Gomes ND. Temporal bone trauma and complications: computed tomography findings. *Radiol Bras*. 2013;46:101-5.
4. Lourenco TC, Yeakley JW, Ghorayeb BY. The "Y" sign of lateral dislocation of the incus. *Otol Neurotol*. 1995;16:387.
5. Campbell E, Tan NC. Ossicular-chain dislocation. *StatPearls*. Treasure Island (FL): StatPearls Publishing; 2024. (Consultado el 11-04-2024.) Disponible en: <http://www.ncbi.nlm.nih.gov/books/NBK560621/>.



Disponible en:

<https://www.redalyc.org/articulo.oa?id=382582792009>

Cómo citar el artículo

Número completo

Más información del artículo

Página de la revista en redalyc.org

Sistema de Información Científica Redalyc
Red de revistas científicas de Acceso Abierto diamante
Infraestructura abierta no comercial propiedad de la
academia

Juan Bolívar-Areiza, Rodrigo Gómez, Antony Núñez,
Jairo Hernández-Pinzón

Signo del corazón roto
Broken heart sign

*Revista Argentina de Radiología / Argentinian Journal of
Radiology*

vol. 89, núm. 2, p. 116 - 120, 2025

Sociedad Argentina de Radiología (SAR) y Federación
Argentina de Diagnóstico por Imágenes y Terapia Radiante
(FAARDIT),

ISSN: 1852-9992

ISSN-E: 0048-7619

DOI: <https://doi.org/10.24875/RAR.24000022>