RAR
REVISTA ARGENTINA DE RADIOLOGIA
PERMANYER

COMENTARIO DE LIBRO

Osborn. Encéfalo. Diagnóstico por imágenes, anatomía y patología. Tercera edición

Osborn. Encephalon. Diagnostic imaging, anatomy and pathology. Third edition

Eduardo González Toledo

Editor en Jefe, Revista Argentina de Radiología; Académico Correspondiente, Academia Nacional de Ciencias de Buenos Aires; Académico, Academia de Ciencias Forenses de la República Argentina; Director, Unidad Académica en Diagnóstico por Imágenes, Hospital Sirio Libanés - SAR - UBA; Exprofesor de Radiología y Neurología, LSU School of Medicine; Exdirector de Neurorradiología, LSUHSC. Buenos Aires, Argentina

Es un privilegio para mí comentar la tercera edición de *Osborn. Encéfalo. Diagnóstico por imágenes, anatomía y patología,* de la Dra. Anne Osborn, que será publicada próximamente por Ediciones Journal. Reconocida pionera en el campo de la neurorradiología y autora prolífica, sus libros son referencia obligada para todos los que trabajamos en el área. Sus conferencias se distinguen siempre por su contenido novedoso, muchas veces inédito, particularmente en lo referido a la clasificación de los tumores del sistema nervioso.

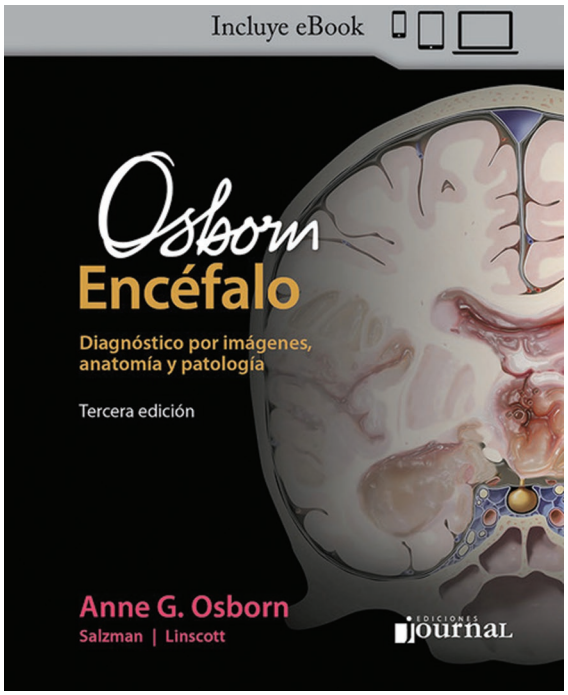

Una de las características sobresalientes de sus obras es la integración del diagnóstico por imágenes con ilustraciones anatómicas y anatomopatológicas de altísima calidad, tanto de piezas de autopsia como de histopatología. Esta combinación permite al lector adquirir un conocimiento profundo de cada patología: su localización, correlato histopatológico y aspecto en las imágenes, en especial en tomografía computada (TC) y resonancia magnética (RM).

El libro se organiza en seis secciones:

1. Traumatismos.
2. Hemorragia no traumática y lesiones vasculares.

Correspondencia:
Eduardo González Toledo
E-mail: ecgtoledo@gmail.com

Fecha de recepción: 16-04-2025
Fecha de aceptación: 17-04-2025
DOI: 10.24875/RAR.M25000052

Disponible en internet: 10-06-2025
Rev Argent Radiol. 2025;89(2):121-122
www.revistarar.com

1852-9992 / © 2025 Sociedad Argentina de Radiología (SAR) y Federación Argentina de Asociaciones de Radiología, Diagnóstico por Imágenes y Terapia Radiante (FAARDIT). Publicado por Permanyer. Este es un artículo *open access* bajo la licencia CC BY-NC-ND (https://creativecommons.org/licenses/by-nc-nd/4.0/).

3. Infección, inflamación y enfermedades desmielinizantes.
4. Neoplasias, quistes y lesiones de tipo tumoral.
5. Trastornos tóxicos, metabólicos, degenerativos y del líquido cefalorraquídeo.
6. Malformaciones congénitas y síndromes tumorales genéticos.

Los diagnósticos se desarrollan a partir de imágenes de TC y de secuencias básicas de RM.

En la sección de traumatismos, la Dra. Osborn los clasifica en primarios y secundarios, prescindiendo de la tradicional escala de Glasgow. Esta decisión resulta razonable, ya que dicha escala evalúa pacientes en coma, con un máximo de 15 puntos. La disminución del puntaje es habitual en caso de lesiones talámicas o del tronco encefálico. Recuerdo el caso de una joven que se disparó seis balazos en el lóbulo frontal y mantenía una puntuación Glasgow de 15. Del mismo modo, en cirugía de la epilepsia, aun resecando porciones importantes del encéfalo, el paciente puede permanecer despierto y con un Glasgow intacto.

La obra de Osborn se enriquece con imágenes de TC, RM, piezas de autopsia y excelentes dibujos anatómicos que facilitan la comprensión de los hallazgos. Es especialmente destacable la tabla que describe la evolución de la densidad de los hematomas en la TC a lo largo de los años, de gran utilidad médico-legal. Asimismo, se incluyen ejemplos de hemorragias intraparenquimatosas no traumáticas y una valiosa tabla que correlaciona las variaciones en TC, T1, T2, T2*, DWI y ADC en función del tiempo transcurrido desde el sangrado.

El capítulo de malformaciones vasculares está ilustrado con angiografías, angio-TC y angio-RM. En la sección dedicada a la anatomía arterial y el ataque cerebrovascular se presentan imágenes angiográficas acompañadas por ilustraciones sumamente claras. La actualización sobre anatomía y patología de las venas cerebrales es excelente. La inclusión del capítulo sobre vasculopatías —tema poco abordado de forma aislada— resulta especialmente valiosa.

En la sección sobre infección, inflamación y enfermedades desmielinizantes, las imágenes de piezas de autopsia aportan un valor adicional. Las infecciones, incluyendo el virus de la inmunodeficiencia humana y sus complicaciones, ocupan varios capítulos, ilustrados con numerosas imágenes de TC, RM y patología.

El enfoque actual de las enfermedades desmielinizantes no se limita a la esclerosis múltiple, sino que incluye condiciones como la enfermedad por anticuerpos anti-MOG, la neuromielitis óptica asociada a AQP4, CLIPPERS *(chronic lymphocytic inflammation with pontine perivascular enhancement responsive to steroids)* y la encefalitis autoinmune.

Los capítulos dedicados a tumores reflejan la erudición de la Dra. Osborn en la clasificación actualizada de las neoplasias del sistema nervioso central. Este apartado constituye un material de consulta indispensable ante cualquier duda diagnóstica, con un análisis exhaustivo acompañado de abundante iconografía (TC, RM, patología y esquemas).

Luego se desarrolla un capítulo sobre trastornos tóxicos, degenerativos y del líquido cefalorraquídeo, que aborda temas como la epilepsia y la demencia.

Las malformaciones congénitas se presentan con gran claridad, incluyendo un capítulo especial —bien documentado e ilustrado— dedicado a los errores en el desarrollo comisural y cortical, así como un análisis profundo de los distintos tipos de malformación, distribuidos a lo largo de varios capítulos.

Este libro ofrece información rigurosa y actualizada, acompañada de una copiosa iconografía de alta calidad. Esta es, sin duda, la mejor manera de aprender diagnóstico por imágenes: viendo imágenes. Frente a un nuevo estudio, inevitablemente recurrimos a imágenes ya vistas, grabadas en nuestra memoria. Como bien expresó Goethe en su *Zur Farbenlehre* (1810): *"Man erblickt nur, was man schon weiß und versteht"* (solo se percibe lo que ya se sabe y se comprende).

redalyc
UAEMEX

Disponible en:
https://www.redalyc.org/articulo.oa?id=382582792010

Cómo citar el artículo

Número completo

Más información del artículo

Página de la revista en redalyc.org

Sistema de Información Científica Redalyc
Red de revistas científicas de Acceso Abierto diamante
Infraestructura abierta no comercial propiedad de la academia

Eduardo González Toledo

Osborn. Encéfalo. Diagnóstico por imágenes, anatomía y patología. Tercera edición
Osborn. Encephalon. Diagnostic imaging, anatomy and pathology. Third edition

Revista Argentina de Radiología / Argentinian Journal of Radiology
vol. 89, núm. 2, p. 121 - 122, 2025
Sociedad Argentina de Radiología (SAR) y Federación Argentina de Diagnóstico por Imágenes y Terapia Radiante (FAARDIT),
ISSN: 1852-9992
ISSN-E: 0048-7619

DOI: https://doi.org/10.24875/RAR.M25000052