

ARTIGOS DE INVESTIGAÇÃO

Cicatrização de feridas crônicas tratadas com oleoresina de copaíba

Chronic wound healing with copaiba oleoresin application

Cicatrización de heridas crónicas tratadas con oleoresina de copaiba

Viviane Vasconcelos Leite a

Universidade Federal de Minas Gerais, Brasil

Hospital Público Regional de Betim Osvaldo Rezende Franco,


Brasil

vivianevasconcelos73@gmail.com

 <https://orcid.org/0000-0002-0884-8976>

Letícia Helena Januário b

Universidade Federal de São João del Rei, Brasil

 <https://orcid.org/0000-0002-8535-8292>

Eline Lima Borges c

Universidade Federal de Minas Gerais, Brasil

 <https://orcid.org/0000-0002-0623-5308>

Cristina Mariano Ruas d

Universidade Federal de Minas Gerais, Brasil

 <https://orcid.org/0000-0003-0275-8416>

Revista de Enfermagem Referência vol.
VI núm. 2 e22045 2023

Escola Superior de Enfermagem de
Coimbra
Portugal

Recepción: 29 Abril 2022
Aprobación: 07 Marzo 2023

Resumo: Enquadramento: As feridas crônicas representam um problema crescente de saúde em diversos países. Estudos etnobotânicos e pré-clínicos sugerem que a oleoresina de copaíba (*Copaifera* sp.) possui propriedades cicatrizantes.

Objetivo: Avaliar a aplicação clínica da oleoresina de copaíba na cicatrização de feridas crônicas.

Metodologia: Estudo retrospectivo de série de casos composta por 6 participantes com feridas crônicas tratadas com: oleoresina de copaíba a 7% com óleo de girassol ou creme de copaíba a 10%. O desfecho primário foi a percentagem de redução da área lesada ao final do seguimento.

Resultados: Idade média dos participantes foi 54,5 ($DP = 11,5$) anos. As causas das feridas foram vasculares ($n = 3$), cirúrgicas ($n = 2$) e traumáticas ($n = 1$). Todos os participantes tiveram redução da área lesada variando entre 15,5% a 100%, durante o seguimento (8 a 15 semanas). Nenhuma complicação foi observada.

Conclusão: O tratamento com a oleoresina de copaíba mostrou-se uma opção efetiva e segura no tratamento de feridas crônicas.

Palavras-chave: série de casos, copaifera, cicatrização.

Abstract: Background: Chronic wounds represent a growing health problem in several countries. Ethnobotanical and preclinical studies suggest that copaiba oleoresin (*Copaifera* sp.) has healing properties.

Objective: To evaluate the clinical application of copaiba oleoresin in chronic wound healing.

Methodology: Retrospective case series study consisting of 6 participants with chronic wounds treated with 7% copaiba oleoresin with sunflower oil or 10%

copaiba ointment. The primary endpoint was the percentage reduction in wound area at the end of follow-up.

Results: Mean age of participants was 54.5 ($SD = 11.5$) years. The causes of wounds were vascular ($n = 3$), surgical ($n = 2$), and traumatic ($n = 1$). All participants had a reduction of the wound area ranging from 15.5% to 100% during the follow-up (8 to 15 weeks). No complications were observed.

Conclusion: Treatment with copaiba oleoresin proved to be an effective and safe option in chronic wound treatment.

Keywords: case series, *copaifera*, wound healing.

Resumen: Marco contextual: Las heridas crónicas representan un problema sanitario creciente en varios países. Estudios etnobotánicos y preclínicos sugieren que la oleoresina de copaiba (*Copaifera* sp.) tiene propiedades cicatrizantes.

Objetivo: Evaluar la aplicación clínica de la oleoresina de copaiba en la cicatrización de heridas crónicas.

Metodología: Estudio retrospectivo de serie de casos compuesta por 6 participantes con heridas crónicas tratadas con oleoresina de copaiba al 7% con aceite de girasol o crema de copaiba al 10%. El criterio de valoración primario fue el porcentaje de reducción de la zona lesionada al final del seguimiento.

Resultados: La edad media de los participantes fue de 54,5 ($DP = 11,5$) años. Las causas de las heridas fueron vasculares ($n = 3$), quirúrgicas ($n = 2$) y traumáticas ($n = 1$). Todos los participantes presentaron una reducción de la zona lesionada que osciló entre el 15,5% y el 100% durante el seguimiento (de 8 a 15 semanas). No se observaron complicaciones.

Conclusión: El tratamiento con oleoresina de copaiba ha demostrado ser una opción eficaz y segura en el tratamiento de heridas crónicas.

Palabras clave: series de casos, *copaifera*, cicatrización de herida.

Introdução

As feridas crónicas representam um problema de saúde crescente em diversos países. Estima-se que até 2% da população terá alguma ferida crónica durante sua vida em países desenvolvidos (Thaarup & Bjarnsholt, 2021). Afetam principalmente pessoas com comorbilidades, dentre as quais se destacam o diabetes mellitus, insuficiência vascular periférica e hipertensão arterial sistémica (Oliveira et al., 2019a). A assistência às pessoas com este tipo de ferida é uma grande preocupação e representa um desafio diário para o doente, cuidadores e profissionais. Além do desconforto e qualidade de vida, o atraso na cicatrização de feridas também afeta na saúde do doente e nos custos (Oliveira et al., 2019a).

Embora existam no mercado várias opções de tratamento para feridas, muitas delas são caras. Deste modo, investigadores e profissionais de saúde tem procurado novas estratégias terapêuticas para acelerar a cicatrização das feridas.

O potencial das plantas utilizadas na medicina tradicional pode basear-se em registos históricos de dados sobre estas plantas, os quais fornecem informações abrangentes para apoiar a sua utilização (Rocha et al., 2021). Dentre elas, a copaíba (*Copaifera* spp.) tem sido utilizada há centenas de anos, amparando seu uso atual, na tradicionalidade. Recentemente sua eficácia no tratamento de feridas vem sendo confirmada por estudos etnobotânicos (Ricardo et al., 2018), estudos in vitro e em animais (Kauer et al., 2020). No entanto, as pesquisas em humanos ainda são escassas na literatura científica atual, o que torna essencial entender o papel da oleorresina de copaíba na cicatrização de feridas crónicas. O objetivo deste estudo foi avaliar a aplicação clínica do oleorresina de copaíba na cicatrização de feridas crónicas.

Enquadramento

A cicatrização de feridas é um processo fisiológico que se baseia em mecanismos moleculares e celulares, e algumas destas feridas tornam-se crónicas (Martinengo et al., 2019). Alguns autores consideram essas feridas como aquelas que não mostram redução de 20-40% da área após 2-4 semanas de tratamento. Porém, não há consenso pré-estabelecido para a cronicidade (Kyaw et al., 2018; Martinengo et al., 2019). Em uma definição simplista, a cronicidade pode ser considerada quando a ferida persiste após 12 semanas ou há uma má resposta ao tratamento (Kyaw et al., 2018). O que estas feridas apresentam em comum é o facto de não progredirem nas fases ordenadas de cicatrização e, assim, pararem em uma fase inflamatória prolongada, apesar do tratamento oferecido (Kyaw et al., 2018; Martinengo et al., 2019).

Várias opções terapêuticas estão disponíveis para tratamento de feridas, inclusive, o uso das plantas medicinais, como a copaíba (*Copaifera* spp.). Estudos pré-clínicos atuais sugerem que a oleorresina de copaíba possui propriedades emolientes, cicatrizante, anti-inflamatórias, além de ações antimicrobianas, antissépticas e antifúngicas (Quemel et al., 2021). Estudos em animais utilizando a copaíba a 10% demonstraram a sua capacidade de promover a regeneração epitelial, estimulando a angiogênese, reepitelização, retração da ferida e mecanismos de remodelação (Gushiken et al., 2017; Kauer et al., 2020).

O creme de copaíba a 10% foi incluído no Formulário de Fitoterápicos da Farmacopeia Brasileira como anti-inflamatório e cicatrizante desde 2011 (Agência Nacional de Vigilância Sanitária [ANVISA], 2011) respaldado somente por estudos etnobotânicos. Em 2021, as *Copaifera* spp. foram removidas deste formulário (ANVISA, 2021) devido à escassa literatura acerca de sua utilização na prática clínica atual. No entanto, este fitoterápico ainda aparece como uma opção no Protocolo de tratamento de feridas disponível no Sistema Único de Saúde (SUS) do Brasil. O resultado deste estudo de série de casos será o início de um processo de busca por evidências clínicas.

Questão de investigação

Qual o efeito da aplicação tópica do oleorresina de copaíba na cicatrização de feridas crônicas?

Metodologia

Trata-se de um estudo observacional retrospectivo descritivo, do tipo série de casos, realizado em município do estado de Minas Gerais/Brasil, que possui 450.024 mil habitantes, de acordo com o último censo de 2010 (IBGE, 2022). Este cenário foi selecionado devido ao longo histórico na utilização de fitoterápicos neste município e por atender grande número de participantes com feridas crônicas.

O Programa de Fitoterapia “Farmácia Viva” iniciou-se em 2006 no referido município, o qual fornece medicamentos fitoterápicos a partir de 27 espécies vegetais. Dentre estes medicamentos estão as preparações com copaíba para uso tópico em feridas: creme de copaíba a 10% (OR10%) e oleorresina de copaíba a 7% com óleo de girassol (OR7% + OG).

Foram incluídos neste estudo registros de indivíduos (critérios de inclusão) com ferida crônica persistente por pelo menos 12 semanas sem sinais de cicatrização; com idade de 18 anos ou mais; e cujo tratamento da ferida tenha sido com oleorresina de copaíba no período de janeiro de 2016 e dezembro de 2019. Os registros deveriam

conter (variáveis do estudo): número de feridas; medições da área lesada no início e final do seguimento; descrição da aparência da ferida (tecido de granulação/necrótico, aparência de bordos, aparência do exsudato); presença de infecção (cultura de microrganismos e antibiograma). Além de informações sociodemográficas e condições clínicas do participante. Foram excluídos participantes: i) com história prévia de alcoolismo ou de doenças psiquiátricas; ii) em uso de medicamentos imunossupressores durante o tratamento da ferida; iii) feridas que envolviam toda a circunferência de membros inferiores (MMII).

No cenário do estudo, o tratamento era diário, feito pelo cuidador ou pelo doente no domicílio. A limpeza da ferida era realizada com solução salina 0,9%, em seguida aplicada a copaíba, e coberta com compressas estéreis e ligadura de crepe. Pelo menos uma vez por semana era realizado atendimento ambulatorial pela equipe de enfermagem e cirurgia cardiovascular. A área da ferida foi o desfecho principal do estudo, obtida por meio da medida linear. Foram registradas as medidas (cm) dos maiores eixos longitudinais (L) e transversais (T) da ferida. Para o cálculo da área lesada foi utilizada a fórmula: $A(\text{cm}^2) = L(\text{cm}) \times T(\text{cm}) \times 0,785$, onde A = área; L = eixo longitudinal e T = eixo transversal (Khoo & Jansen, 2016; Mehl et al., 2020).

A percentagem de redução da área lesada no período foi calculada partindo-se da área inicial menos a área ao final do seguimento: $A\% = 100 (A_0 - A_1) / A_0$, onde A% = taxa de redução; A_0 = área inicial; A_1 = área final.

Os dados foram submetidos a uma análise descritiva por se tratar de estudo de casos, o que impossibilita a aplicação de testes estatísticos. No entanto, para garantir a validade e fiabilidade do estudo, manteve-se a exatidão do processo de recolha de dados. Este estudo foi aprovado pela Comissão de Ética em Pesquisa da Universidade Federal de Minas Gerais, assim como do município do estudo, com os pareceres número 4.446.489 e 4.653.026, respectivamente.

Resultados

A idade dos seis participantes variou de 44 a 65 anos, com média 54,5 ($DP = 9,5$) anos. Entre os homens a média foi 50,7 ($DP = 11,5$) e entre mulheres 58,3 ($DP = 7$) anos. Os participantes apresentaram uma ou duas feridas, sendo sete o total de feridas analisadas. Três feridas em três homens e quatro feridas em três mulheres. Outras características demográficas são apresentadas na Tabela 1. As doenças apresentadas pelos participantes foram a insuficiência vascular periférica, hipertensão arterial sistêmica, diabetes mellitus, cardiopatia, insuficiência renal crônica, artrite reumatoide e dislipidemia (Tabela 1).

Tabela 1:
Perfil sociodemográfico e clínico dos participantes do estudo

Participante	Sexo	Idade (anos)	Cor declarada	Vínculo	Estado civil	IMC (Kg/m ²)	N ferida	Comorbilidade	Medicamentos em uso
1	M	44	preta	D.	solteiro	27,78	1	IVP	N
2	F	65	branca	A.	casada	25,39	1	HAS, DM, IVP, AR	losartana potássica, cloridrato de metformina, prednisona, piroxicam
3	M	44	parda	L. R.	casado	26,23	1	HAS, DM, IVP, cardiopatia,	losartana potássica, insulina, AAS, hidroclorotiazida, sinvastatina e captopril
4	F	59	preta	L. R.	solteira	40,16	2	HAS, DM, IVP	losartana potássica, AAS, sinvastatina;
5	M	64	parda	A.	casado	22,91	1	HAS, DM, IVP, cardiopatia, dislipidemia	sinvastatina, AAS, furosemida, insulina, metformina, espirinolactona, enalapril, carvedilol
6	F	51	N.I.	A.	solteira	31,64	1	HAS, DM, IVP, IRC	insulina, isosorbida, tacrolimo, micofenolato, atenolol e prednisona

Nota. F = Feminino; M = Masculino; N.I. = Não informada; N = Nenhum; IMC = índice de massa corpórea; D = Desempregado; A = Aposentado; L.R. = Licença remunerada; AAS = ácido acetil salicílico; HAS = Hipertensão arterial sistêmica; DM = Diabetes mellitus; IVP = Insuficiência vascular periférica; AR = Artrite reumatoide; IRC = Insuficiência renal crônica.

Os fatores etiológicos das feridas foram diversificados entre traumáticos, cirúrgicos e por insuficiência venosa. Independente da etiologia, todas as feridas se localizavam nos MMII (Tabela 2).

Tabela 2:
Características das feridas crônicas

Ferida	Etiologia	Tempo de existência	Compressão	Localização
1	Venosa	8 meses	Curta tração	Medial inferior da perna direita
2	Traumática	1 ano	Não se aplica	Região posterior do joelho direita
3	Cirúrgica	+ 3 meses	Não se aplica	Pé esquerdo
4 ^a	Venosa	20 anos	Curta tração	Maléolo medial esquerdo
4 ^b	Venosa	20 anos	Curta tração	Maléolo lateral esquerdo
5	Cirúrgica	3 meses	Não se aplica	1° metatarso direito
6	Traumática	4 meses	Não se aplica	Calcâneo direito

Participante 1 – história da insuficiência vascular periférica e úlcera venosa crônica recalcitrante na região medial do terço inferior da perna D. Submeteu-se ao desbridamento cirúrgico quatro semanas antes do início do seguimento. Neste momento recebeu antibioterapia com cloridrato de cefepima devido a cultura com resultado para *Stenotrophomonas maltophilia* e *Enterococcus faecalis*. Fazia uso somente de analgésicos quando necessário. A pele

adjacente encontrava-se descamativa sendo utilizada loção de Rosa Mosqueta 10% (*Rosa aff. Rubiginosa*).

No início do seguimento a ferida tinha área 31,40 cm², mais profunda que o nível da pele, com bordos íntegros bem definidas, tecido de granulação vermelho vivo. Havia pequena parte do tendão exposta (próxima a borda inferior), ausência de tecidos desvitalizados e pouco exsudato sanguinolento (Figura 1*). O tratamento tópico consistia em OR7% + OG e terapia compressiva com ligadura de curta tração em monocamada. O seguimento foi de 13 semanas, quando a ferida era plana, com redução da área lesada em 30,14 cm², correspondendo a 95,99% (Tabela 3), tecido epitelial pigmentado e área cicatrizada plana (Figura 1**).

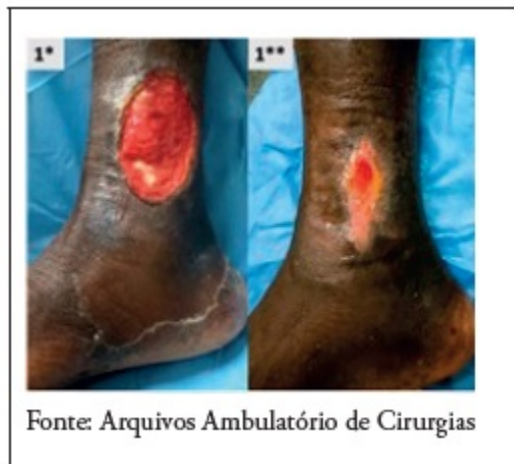

Figura 1:

Ferida do participante 1: no 1º dia (1) e final do seguimento (1**) de 13 semanas*

Participante 2 – apresentava ferida persistente na região posterior do joelho D. Há um ano sofreu trauma por acidente automobilístico. Foi submetido a cirurgia de correção de fratura trocantérica, com perda de tecido conjuntivo e muscular. A ferida operatória apresentou deiscência de sutura levando a um processo arrastado de cicatrização. Realizava tratamento fisioterapêutico, queixava-se de dores generalizadas e uso constante de analgésicos. Previamente a ferida foi tratada com hidrocolóide, óleo de girassol e pomada colagenase sem obter melhora. No início do seguimento a ferida tinha área de 11,30 cm², bordos planos e íntegros. No leito havia tecido de granulação avermelhado, húmido, com pouco exsudato. A pele periférica encontrava-se descamativa, retraída por fibroses restringindo a movimentação do joelho (Figura 2*). O medicamento tópico utilizado foi a OR7% + OG I. Na 8ª semana de seguimento a área total da lesão alcançou uma redução de 5,70cm² (Figura 2**). O seguimento foi 15 semanas, quando houve redução de 100% da área lesada, presença de tecido epitelial róseo com melhora da descamação.

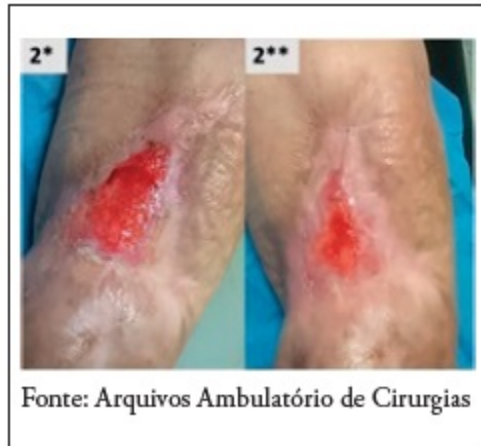

Figura 2:

Ferida do participante 2: no 1º dia (2) e 8ª semana de seguimento (2**)*

Participante 3 – apresentava ferida operatória de amputação tarso-metatarsica E, realizado há mais de 3 meses devido a infecção causada por acidente perfurante. No primeiro dia a ferida tinha 30,14 cm², apresentava leito húmido, coloração vermelho vivo, com tecido granular excessivo que ultrapassava o nível da pele, sem tecido desvitalizado. Havia grande quantidade de exsudato seroso rosado, a borda era regular e aderida. A pele adjacente encontrava-se intacta e discretamente descamativa (Figura 3*). Foi utilizado como medicamento tópico OR7% + OG, e o tratamento era realizado na unidade de saúde ou, ocasionalmente pelo próprio doente, no domicílio. Ao final do seguimento, em 15 semanas, houve redução da área lesada em 25,43 cm² que correspondia a 84,37% da área inicial (Tabela 3). Havia uma pequena área com tecido de granulação róseo, húmido e o tecido epitelial neoforme e pigmentado. Na borda inferior, face plantar, apresentava hiperqueratose e a pele adjacente ressecada (Figura 3**).

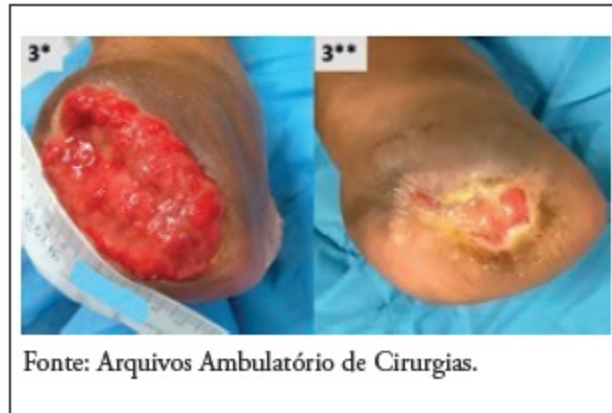

Figura 3:

Ferida do participante 3: no 1º dia (3) e final do seguimento (3**) de 15 semanas*

Participante 4 – apresentava duas feridas no tornozelo esquerdo, sendo uma na região do maléolo lateral (Figura 4) e outra na região medial (Figura 5), com mais de 20 anos de existência. Há 10 anos realizou safenectomia média bilateral e enxerto cutâneo nas úlceras, sem sucesso. Apresentava queixas algícas na região da ferida de difícil melhora com uso de analgésicos. Uso de bota de Unna há dois anos com redução da área lesada. Na quarta e oitava semana de seguimento houve registo de antibioterapia com amoxicilina/clavulanato para tratamento de infeção na ferida. Os MMII encontravam-se edemaciados. Os tratamentos das feridas eram feitos na unidade de saúde, utilizando o creme OR10% nas duas feridas e terapia compressiva com ligadura elástica de monocamada. A pele adjacente era hidratada e íntegra com utilização de loção de cavalinha (*Equisetum* sp.) a 10%.

A ferida do maléolo lateral E (Figura 4a*) apresentava área de 37,68 cm² no início do seguimento (Tabela 3). A borda era plana, irregular com algumas regiões maceradas. O leito da ferida predominava tecido limpo, húmido, pouco granular, de coloração pálida; esfacelos aderidos em pequena área próxima à borda inferior e exsudato serosanguinolento em grande quantidade. Ao final do seguimento a ferida encontrava-se com predomínio de tecido granular rosado, ausência de tecido necrótico. Presença de pequenas reentrâncias de tecido epitelial neoforme próximo às bordas e persistência de regiões maceradas (Figura 4a**). No período de 13 semanas houve a redução de 5,84 cm² da área lesada que correspondeu a 15,5% da área total (Tabela 3). As queixas de dor mantiveram-se, apesar do uso de analgésico.

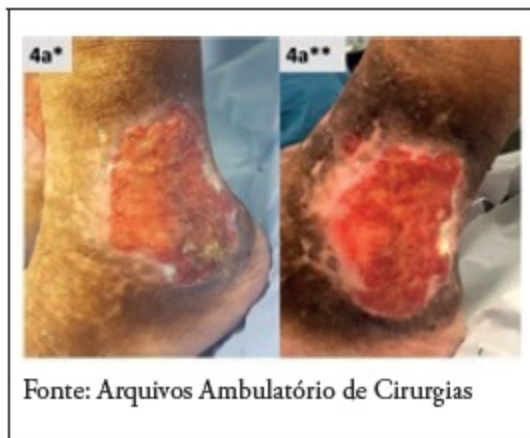

Figura 4:

Ferida do maléolo lateral do participante 4: no 1º dia (4a) e final do seguimento (4a**) de 13 semanas*

A ferida do maléolo medial E (Figura 5) apresentava área de 40,03 cm² no início do seguimento (Tabela 3), bordos planos e irregulares. O tecido de granulação tinha aparência húmida, coloração pálida e ausência de necrose (Figura 5b*). Presença de exsudato serosanguinolento em quantidade moderada. Ao final do seguimento a ferida encontrava-se com tecido granular rosado, ausência de tecido necrótico. Presença de tecido epitelial em quase totalidade dos bordos da lesão (Figura 5b**). No período de 13 semanas houve a redução de 10,51 cm² da área lesada que correspondeu a 26,25% (Tabela 3).

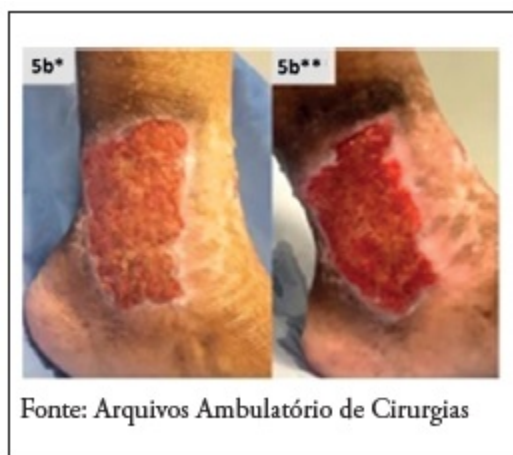

Figura 5:

Ferida do maléolo medial do participante 4: no 1º dia (5b) final do seguimento (5b**) de 13 semanas*

Participante 5 – apresentava de ferida operatória após amputação transmetatársica do hálux com cicatrização arrastada (Figura 6). História de enfarte agudo do miocárdio e amputação da perna E havia

três anos. Foi submetido a amputação fechada do hálux D três meses antes do seguimento. Após sete dias foi realizada ressecção aberta e desbridamento do primeiro 1° metatarso D devido a gangrena húmida. Usou antibióticos clindamicina/ceftriaxona (12 dias) e amoxicilina/clavulanato (7 dias) no período que se estendeu antes e até o pós-operatório do primeiro procedimento. No segundo procedimento iniciou ciprofloxacino/clindamicina por persistirem os sinais de infeção. O resultado da cultura de material da ferida foi *Enterococcus faecalis* (multirresistente) e *Staphylococcus aureus* (multissensível). Foi utilizado como medicamento tópico a OR7% +OG. No início do seguimento (Figura 6*), a área da ferida face medial pé D era 23,12 cm². O leito apresentava tecido de granulação róseo, húmido em toda extensão. Presença de exsudato seropurulento, bordos planos, macerados e descolados na região inferior (pele plantar). Ausência de registo fotográfico nesta fase. Na 4ª semana a área era 9,42 cm² (Figura 6**). Na 8ª semana de seguimento a ferida apresentava redução de 100% da área lesada (Tabela 3). A região de epiderme neoformada apresentava hiperqueratose com pigmentação adequada (Figura 6***).

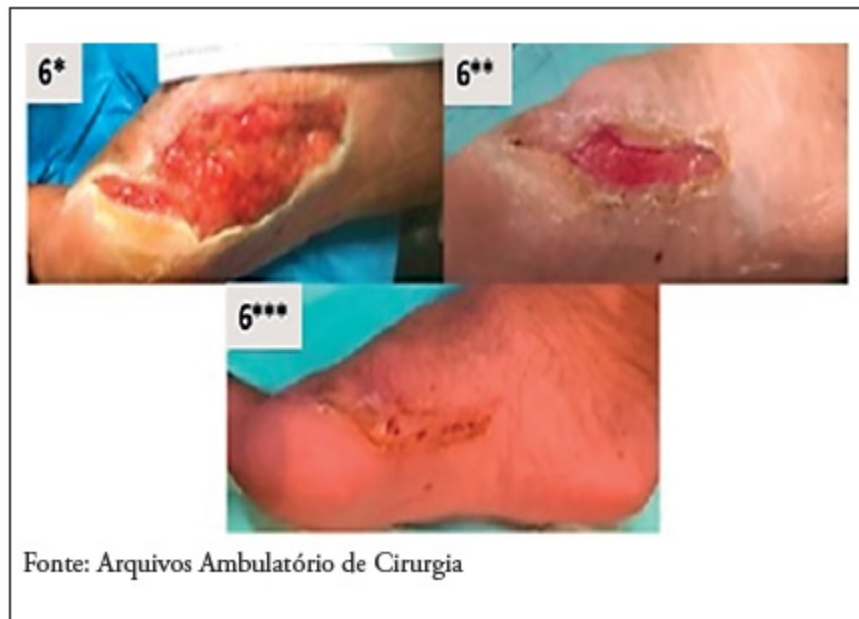

Figura 6:

Ferida do participante 5: sete dias antes do início (6), na 4ª semana (6**) e ao final do seguimento (6***) de 8 semanas*

Participante 6 – apresentava ferida no calcâneo D secundária a traumatismo, com cicatrização arrastada. Realizou hemodiálise até 2016 quando recebeu transplante renal. Foi submetida a revascularização da artéria femoral superficial D em dezembro de 2018. Após oito dias realizou desbridamento da ferida do calcâneo e tinha indicação de enxerto cutâneo. Recebeu antibioterapia com

amoxicilina/clavulanato (14 dias) antes do procedimento cirúrgico devido a gangrena infectada. No período peri e pós-operatório recebeu meropenem (10 dias) devido ao resultado de cultura mostrar *Staphylococcus* spp. coagulase negativo e *Acinetobacter baumannii* multirresistentes. No primeiro dia de seguimento a ferida media 20,02 cm² (Figura 7), apresentava leito húmido, limpo, tecido pouco granular róseo, esfacelo aderido em pequena área na parte inferior e exsudato seroso em quantidade moderada. A borda estava macerada e descolada na região inferior (plantar). A pele adjacente encontrava-se hidratada e íntegra. Queixava dor forte no membro inferior D, sendo necessário o uso de analgésicos. A aplicação dos tratamentos era feita na unidade de saúde e eventualmente no domicílio utilizando creme OR7% + OG.

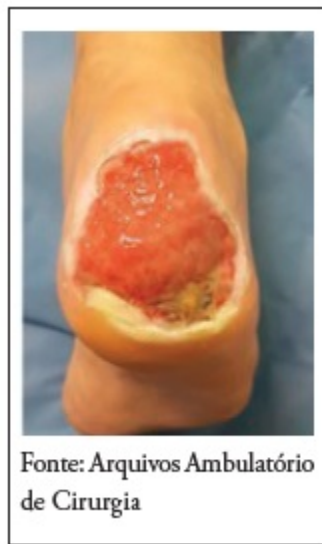

Figura 7:

Ferida do participante 6: no 1º dia do seguimento de 10 semanas

Ao final do seguimento, a ferida apresentava tecido de granulação róseo, húmido e bordos íntegros. Houve redução da área lesada em 19,24 cm² que correspondia a 96,10% da área inicial (Tabela 3). O tecido epitelial neoforme estava hidratado e com coloração uniforme. Ausência de registo fotográfico. O membro encontrava-se aquecido, com boa perfusão e mobilidade. Assim, foi suspensa a cirurgia de enxerto cutâneo.

Tabela 3:
Resultados do tratamento de feridas crónicas com oleorresina de copaíba

Casos	Seguimento				Ferida			
	Forma Farmacêutica	Tempo (semanas)	Infeção	ATB	Área (cm ²)			Redução (%)
					Início A ₀	Final A ₁	A ₀ -A ₁	
1	OR7% + OG	13	Não	Não	31,40	1,26	30,14	95,99
2	OR7% + OG	15	Não	Não	11,30	0	11,30	100,00
3	OR7% + OG	15	Não	Não	30,14	4,71	25,43	84,37
4a	OR10% creme	13	Sim	Sim	37,68	31,84	5,84	15,50
4b	OR10% creme	13	Sim	Sim	40,03	29,52	10,51	26,25
5	OR7% + OG	8	Sim	Sim	23,12	0	23,12	100,00
6	OR10% creme	10	Não	Não	20,02	0,78	19,24	96,10

Nota. Preparações: OR7%+OG= oleorresina de copaíba a 7% com óleo de girassol; OR10% = creme de copaíba a 10%; A₀ = área inicial; A₁ = área final.

A taxa de cicatrização foi diferente entre as feridas dos participantes, correspondendo à redução da área (evolução) nas semanas do seguimento (Figura 8).

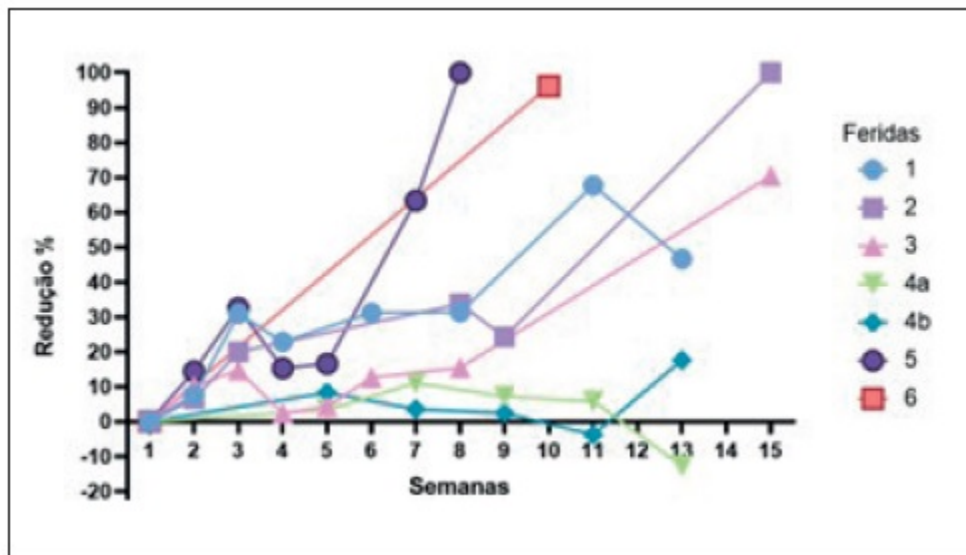


Figura 8:
Percentagem de redução da área das feridas (cicatrização) por semana de seguimento

Discussão

Todos os participantes receberam copaíba em OR7%+OG ou OR10% creme como tratamento e obtiveram redução da área e melhoria da aparência da ferida ao final do seguimento, como a formação de um tecido de granulação saudável e livre de infeção. As causas das feridas foram vasculares ($n = 3$), cirúrgicas ($n = 2$) e traumáticas ($n = 1$). O tempo de seguimento médio foi de 12,14 ($DP = 2,34$). A área das feridas no início do segmento variou de 11,30 a

40,03 cm² e a percentagem de redução da área variou entre 15,5% e 100%.

Vários estudos têm demonstrado uma correlação entre a redução percentagem na área de superfície da ferida e a eficácia do tratamento (Mehl et al., 2020; Khoo & Jansen, 2016). Nesse estudo, a ferida com a menor taxa de redução ao final do seguimento (15,5%) apresentava infecção no início do tratamento e mais de 20 anos de existência. Ressalta-se que a mesma doente apresentava outra ferida, com resultado diferente (26,25%), o que sugere a interferência de outros fatores sobre o processo de cicatrização, possivelmente uma diferença de vascularização na região das feridas. As demais feridas tiveram alta taxa de redução, próximo ou superior a 95%, como verificado nas feridas 1 (95,99%), 2 (100%), 3 (94,2%), 5 (100%) e 6 (96,16%).

As feridas com maiores taxas de redução, acima de 95%, durante o seguimento apresentaram uma redução média maior que 34% por semana. Identificou-se pico na velocidade da redução (percentagem) da área lesada próximo da 3^a semana de tratamento. Este resultado confirma a eficácia da copaíba no tratamento de feridas demonstrados em estudos etnobotânicos (Ricardo et al., 2018) e ensaios pré-clínicos (Quemel et al., 2001). Uma redução na área da ferida de 10% a 15% por semana de tratamento prediz a cicatrização (Mehl et al., 2020). A redução na área da ferida de 20 a 40% no período de duas a quatro semanas de tratamento é utilizada como preditor da cicatrização (Khoo & Jansen 2016), sugerindo eficácia do tratamento.

A indicação terapêutica para o creme de copaíba 10% está descrita na 1^a edição da Farmacopeia Brasileira, no entanto, são raros os registros na literatura sobre utilização em humanos, bem como sobre as doses de tratamento utilizadas. Um estudo mostra a aplicação da *Copaifera officinalis* em creme a 3% para tratar queimaduras por radiação ultravioleta, com resultado satisfatório para melhoria da dor e atividade anti-inflamatória (Becker et al., 2020). Outro ensaio clínico (duplo cego) avaliou efeitos do gel com 1% de óleo essencial de *Copaifera langsdorfii*, em comparação ao placebo, para tratamento de acne. O estudo foi executado em grupo de 10 indivíduos e os autores concluíram que o efeito de redução das pústulas nas áreas tratadas com a copaíba foi significativamente maior do que na área tratada com o placebo (da Silva et al., 2012). Em animais foi utilizada a aplicação tópica da oleorresina a 10% em feridas de cavalos, uma vez ao dia. O grupo tratado com copaíba apresentou melhor qualidade de cicatrização, especificamente após sete dias de tratamento (Kauer et al., 2020). Num outro estudo animal, com grupos de ratos, foram testadas diferentes concentrações de oleorresina de *Copaifera duckey* Dwyer em comparação com as pomadas Nebacetin e Colagenase. O grupo copaíba a 10% apresentou as áreas de feridas significativamente reduzidas, demonstrando efeito cicatrizante para a oleorresina nesta concentração (Dias et al., 2021).

Fatores locais como infecção e presença de tecido necrótico, podem prolongar o processo de cicatrização da ferida (Oliveira et al., 2019b). Na série de casos, no início do seguimento, três feridas (de 2 participantes) apresentavam infecção. Outras duas feridas mostravam pequenas áreas com tecido desvitalizado superficial. Notou-se a formação de um tecido de granulação saudável e livre de infecção em todos os participantes. Entretanto, este facto pode estar relacionado a tratamentos ou desbridamentos anteriores.

Em relação aos fatores que contribuem com a dificuldade para cicatrização das feridas, observa-se características comuns, como a IVP, HAS e DM. A presença de doenças crónicas e características como a idade, são amplamente citadas na literatura como fatores que interferem no processo de cicatrização e prolongam o tempo de tratamento (Oliveira et al., 2019b).

Fatores como o local da realização (no domicílio ou na unidade de saúde) e o responsável pela execução do tratamento (o próprio participante, cuidador ou profissional de saúde) não influenciaram a taxa de redução da área da ferida.

Não houve registos de complicações (eventos adversos) como sangramento, dor, necrose, piora da condição local ou reação alérgica que pudessem ser atribuídas ao uso das preparações com óleo de copaíba.

Limitações deste estudo: a obtenção dos dados a partir de fonte secundária, nem sempre preenchidos adequadamente e a diversidade da etiologia das feridas. Para mitigar eventuais efeitos das limitações apresentadas sobre os resultados, foram utilizados dados de participantes avaliados semanalmente por um único profissional. Por se tratar de um estudo de caso, a efetividade da copaíba na cicatrização das feridas deve ser considerada com cautela até que novos estudos possam corroborar os resultados encontrados.

Conclusão

Os resultados deste estudo espelham os dados de estudos *in vitro* e os registos do uso tradicional da oleorresina de *Copaifera* sp., evidenciando a efetividade desse fitoterápico no tratamento de feridas crónicas.

A copaíba já tem a sua utilização baseada na tradicionalidade, portanto, o achado tem implicações para a prática, considerando uma opção para a formulação de novos produtos para o tratamento de feridas crónicas.

Os resultados adicionam à literatura científica evidências dos benefícios que a oleorresina de *Copaifera* spp. traz como adjuvante no tratamento de feridas crónicas. No entanto, os dados instigam o desenvolvimento de estudos clínicos comparativos e controlados, que permitam uma análise estatística sobre a capacidade de cicatrização de feridas de diversas etiologias, com a oleorresina de copaíba.

Referências bibliográficas

- Agência Nacional de Vigilância Sanitária. (2011). *Formulário de Fitoterápicos da Farmacopeia Brasileira*. Agência Nacional de Vigilância Sanitária.
- Agência Nacional de Vigilância Sanitária. (2021). *Formulário de Fitoterápicos da Farmacopeia Brasileira* (2ª ed.). Agência Nacional de Vigilância Sanitária.
- Becker, G., Brusco, I., Casoti, R., Marchiori, M. C., Cruz, L., Trevisan, G., & Oliveira, S. M. (2020). Copaiba oleoresin has topical antinociceptive activity in a UVB radiation-induced skin-burn model in mice. *Journal of Ethnopharmacology*, 250. <https://doi.org/10.1016/j.jep.2019.112476>
- Dias, F. G., Pereira, L. F., Furtado, R. A., Magalhães, G. M., Miguel, M. P., Dias, L. G., Jorge, A. T., Honsho, C. S., Ambrósio, S. R., Bastos, J. K., Carrijo, M. S., & Tavares, D. C. (2021). Topical formulations containing copaifera duckei dwyer oleoresin improve cutaneous wound healing. *Avicenna Journal of Phytomedicine*, 11(2), 120-133. <https://doi.org/10.22038/AJP.2020.16821>
- Gushiken, L. F., Hussni, C. A., Bastos, J. K., Rozza, A. L., Beserra, F. P., Vieira, A. J., Padovani, C. R., Lemos, M., Polizello Junior, M., Silva, J. J., Nóbrega, R. H., Martinez, E. R., & Pellizzon, C. H. (2017). Skin wound healing potential and mechanisms of the hydroalcoholic extract of leaves and oleoresin of copaifera langsdorffii desf. kuntze in rats. *Evidence-based Complementary and Alternative Medicine*, 2017, 1-17. <https://doi.org/10.1155/2017/6589270>
- Instituto Brasileiro de Geografia e Estatística. (2022). *Instituto Brasileiro de Geografia e Estatística: Cidades*. <https://cidades.ibge.gov.br/>
- Kauer, D. P., Alonso, J. M., Gushiken, L. F., Lemos, M., Padovani, C. R., Rodrigues, C. A., Alves, A. L., Watanabe, M. J., Bastos, J. K., Pellizzon, C. H., & Hussni, C. A. (2020). Experimental skin wound treatment with copaifera langsdorffii desf kuntze (leguminosae) extract and oil-resin in horses. *Brazilian Journal of Veterinary Research and Animal Science*, 57(3). <https://doi.org/10.11606/issn.1678-4456.bjvras.2020.166095>
- Khoo, R., & Jansen, S. (2016). The evolving field of wound measurement techniques: A literature review. *Wounds: A Compendium of Clinical Research and Practice*, 28(6), 175-181. <https://www.researchgate.net/publication/304911038>
- Kyaw, B. M., Järbrink, K., Martinengo, L., Car, J., Harding, K., & Schmidtchen, A. (2018). Need for improved definition of “chronic

wounds” in clinical studies. *Acta Dermato-Venereologica*, 98(1), 157-158. <https://doi.org/10.2340/00015555-2786>

- Martinengo, L., Olsson, M., Bajpai, R., Soljak, M., Upton, Z., Schmidtchen, A., Car, J., & Järbrink, K. (2019). Prevalence of chronic wounds in the general population: Systematic review and meta-analysis of observational studies. *Annals of Epidemiology*, 29, 8-15. <https://doi.org/10.1016/j.annepidem.2018.10.005>
- Mehl, A. A., Schneider, B., Schneider, F. K., & Carvalho, B. H. (2020). Measurement of wound area for early analysis of the scar predictive factor. *Revista Latino-Americana de Enfermagem*, 28, e3299. <https://doi.org/10.1590/1518-8345.3708.3299>
- Oliveira, A. C., Rocha, D. M., Bezerra, S. M., Andrade, E. M., Santos, A. M., & Nogueira, L. T. (2019a). Qualidade de vida de pessoas com feridas crônicas. *Acta Paulista de Enfermagem*, 32(2), 194-201. <https://doi.org/10.1590/1982-0194201900027>
- Oliveira, M. F., Viana, B. J., Matozinhos, F. P., Silva, M. M., Pinto, D. M., Moreira, A. D., Velásquez-Meléndez, G., & Gomes, F. S. (2019b). Lower limb wounds in diabetic and non-diabetic patients: Survival analysis. *Revista gaucha de enfermagem*, 40, e20180016. <https://doi.org/10.1590/1983-1447.2019.20180016>
- Quemel, G. K., Costa, A. B., Teixeira, I. F., Machado, I. N., Machado, T. N., Machado, V. S., & Oliveira, N. C. (2021). Propriedades medicinais do óleo da copaífera langsdorffii: Uma revisão integrativa da literatura. *Brazilian Journal of Health Review*, 4(3), 10490-10508. <https://doi.org/10.34119/bjhrv4n3-072>
- Ricardo, L. M., Dias, B. M., Mügge, F. L., Leite, V., & Brandão, M. G. (2018). Evidence of traditionality of Brazilian medicinal plants: The case studies of stryphnodendron adstringens (mart.) coville (barbatimão) barks and copaífera spp. (copaíba) oleoresin in wound healing. *Journal of Ethnopharmacology*, 219, 319-336. <https://doi.org/10.1016/j.jep.2018.02.042>
- Rocha, L. P., Alves, J. V., Aguiar, I. F., Silva, F. H., Silva, R. L., Arruda, L. G., Nascimento Filho, E. J., Barbosa, B. V., Amorim, L. C., Silva, P. M., & Silva, M. V. (2021). Uso de plantas medicinais: Histórico e relevância. *Research, Society and Development*, 10(10), e44101018282. <https://doi.org/10.33448/rsd-v10i10.18282>
- Silva, A. G., Puziol, P. F., Leitão, R. N., Gomes, T. R., Scherer, R., Martins, M. L., Cavalcanti, A. S., & Cavalcanti, L. C. (2012). Application of the essential oil from copaiba (copaífera langsdorffii desf.) for acne vulgaris: A double-blind, placebo controlled clinical trial. *Alternative Medicine Review*, 17(1), 69-75. https://www.researchgate.net/profile/Ary-Silva-2/publication/224036437_Application_of_the_Essential_Oil_from_Copaiba_Co

paifera_langsdorffii_Desf_for_Acne_Vulgaris_a_Double-Blind_Placebo_Controlled_Clinical_Trial/links/00b495221e91b7f395000000/Application-of-the-Essential-Oil-from-Copaiba-Copaifera-langsdorffii-Desf-for-Acne-Vulgaris-a-Double-Blind-Placebo-Controlled-Clinical-Trial.pdf

Thaarup, I. C., & Bjarnsholt, T. (2021). Current in vitro biofilm-infected chronic wound models for developing new treatment possibilities. *Advances in Wound Care*, 10(2). <https://doi.org/10.1089/wound.2020.1176>

Notas

Como citar este artigo: Leite, V. V., Januário, L. H., Borges, E. L., & Ruas, C. M. (2023). Cicatrização de feridas crônicas tratadas com oleorresina de copaíba. *Revista de Enfermagem Referência*, 6(2), e22045. <https://doi.org/10.12707/RVI22045>

Notas de autor

- a Conceptualização
Tratamento de dados
Análise formal
Metodologia
Redação - rascunho original
Redação - análise e edição
- b Conceptualização
Tratamento de dados
Análise formal
Metodologia
Redação - análise e edição
- c Conceptualização
Tratamento de dados
Metodologia
Redação - rascunho original
Redação - análise e edição
- d Tratamento de dados
Análise formal
Redação - rascunho original
Redação - análise e edição



Disponible en:

<https://www.redalyc.org/articulo.oa?id=388278248044>

Cómo citar el artículo

Número completo

Más información del artículo

Página de la revista en redalyc.org

Sistema de Información Científica Redalyc
Red de revistas científicas de Acceso Abierto diamante
Infraestructura abierta no comercial propiedad de la
academia

Viviane Vasconcelos Leite, Letícia Helena Januário,
Eline Lima Borges, Cristina Mariano Ruas

**Cicatrização de feridas crônicas tratadas com oleoresina
de copaíba**

Chronic wound healing with copaiba oleoresin application
Cicatrización de heridas crónicas tratadas con oleoresina de
copaiba

Revista de Enfermagem Referência

vol. VI, núm. 2, e22045 2023

Escola Superior de Enfermagem de Coimbra, Portugal
referencia@esenfc.pt

ISSN: 0874-0283 / **ISSN-E:** 2182-2883

DOI: <https://doi.org/10.12707/RVI22045>



CC BY 4.0 LEGAL CODE

Licencia Creative Commons Atribución 4.0 Internacional.