



Revista de la Facultad de Medicina Veterinaria y de Zootecnia

ISSN: 0120-2952

ISSN: 2357-3813

Facultad de Medicina Veterinaria y de Zootecnia
Universidad Nacional de Colombia

Calixto, L. C.; Martínez, J. R.

Determinación de *Helicobacter* spp. en mucosa gástrica glandular de muías a través de la prueba de la actividad de la ureasa e histopatología

Revista de la Facultad de Medicina Veterinaria y de Zootecnia, vol. 69, núm. 2, 2022, Mayo-Agosto, pp. 121-128
Facultad de Medicina Veterinaria y de Zootecnia Universidad Nacional de Colombia

DOI: <https://doi.org/10.15446/rfmvz.v69n2.103260>

Disponible en: <https://www.redalyc.org/articulo.oa?id=407672259002>

- ▶ [Cómo citar el artículo](#)
- ▶ [Número completo](#)
- ▶ [Más información del artículo](#)
- ▶ [Página de la revista en redalyc.org](#)



Sistema de Información Científica Redalyc

Red de Revistas Científicas de América Latina y el Caribe, España y Portugal
Proyecto académico sin fines de lucro, desarrollado bajo la iniciativa de acceso abierto

Determinación de *Helicobacter* spp. en mucosa gástrica glandular de mulas a través de la prueba de la actividad de la ureasa e histopatología

L. C. Calixto^{*1,2}, J. R. Martínez¹

Recibido: 22/06/2021. Aprobado: 29/08/2021

RESUMEN

La información sobre la presentación y los factores predisponentes del síndrome de úlcera gástrica en mulas (SUGM) es escasa en comparación con el síndrome de úlcera gástrica en equinos (SUGE) y asnales. Debido a la naturaleza multifactorial de este síndrome, la helicobacteriosis ha sido estudiada en otras especies. El objetivo de este trabajo fue establecer la presencia de *Helicobacter* spp. en mucosa gástrica de mulas a través de la prueba rápida de la ureasa (PRU) y de análisis histopatológico. Menos del 27% de las muestras reaccionaron a la PRU, con tiempos prolongados de reacción, y al Agar Urea (prueba de oro), con menor porcentaje de positividad. La histopatología reveló procesos inflamatorios crónicos, sin presencia de bacterias curvoespiraladas. Las PRU no fueron conclusivas en la determinación de *Helicobacter* spp., comportamiento similar reportado en equinos. Se requieren exámenes diagnósticos más específicos y procedimientos complementarios orientados a explorar por regiones del estómago en la consideración del número de muestras representativas.

Palabras clave: *Helicobacter* spp., mular, úlcera, ureasa, histopatología.

Determination of *Helicobacter* spp. in glandular gastric mucosa of mules through the test of urease activity and histopathology

ABSTRACT

Information on the presentation and predisposing factors of Mule Gastric Ulcer Syndrome (MGUS) is scarce, compared to Equine Gastric Ulcer Syndrome (EGUS) and donkeys. Within the multifactorial nature of this syndrome, helicobacteriosis has been studied in other species. The objective of this work was to establish the presence of *Helicobacter* spp. in gastric mucosa of mules, through the rapid urease test (RUT) and histopathological analysis. Less than 27% of the samples reacted to RUTs, with prolonged reaction times, and Urea Agar (gold test), with a lower percentage of positivity. Histopathology revealed chronic inflammatory processes, without the presence of curved-spiral bacteria. The RUTs were not conclusive in the determination of *Helicobacter* spp., a similar behavior reported

¹ Línea de Investigación en Medicina y Cirugía Equina (Limce), Grupo de investigación Centauro, Escuela de Medicina Veterinaria, Facultad de Ciencias Agrarias, Universidad de Antioquia, Calle 70 # 52-21, AA. 1226, Medellín, Colombia.

² Universidad de la Salle, Facultad de Ciencias Agropecuarias, Programa de Medicina Veterinaria, Bogotá, Colombia.

* Correo electrónico: lcalixto@unisalle.edu.co

in horses. More specific diagnostic tests and complementary procedures are required to explore the regions of the stomach in consideration of the number of representative samples.

Keywords: *Helicobacter* spp., mule, ulcer, ureasa, histopathology.

INTRODUCCIÓN

El síndrome de úlcera gástrica en mulas (SUGM) ha sido poco estudiado, sin embargo, recientemente un estudio describió una frecuencia de presentación de 42,3% (Calixto 2020). Aunque se determinó la presencia de úlceras en ambas mucosas gástricas en las mulas, la presentación y el grado de severidad fue menor a lo reportado en equinos y asnales. Por el contrario, el síndrome de úlcera gástrica en equinos (SUGE) es ampliamente estudiado, con prevalencias que oscilan entre 60% y 100% y con la identificación de factores de riesgo en diferentes razas, grupos de edades y sistemas de manejo (Aranzalet al. 2012; Gómez et al. 2020; Jonsson y Egenvall 2006; Sykes et al. 2015; Vatistas et al. 1999; Zuluaga y Martínez 2018).

Las ulceraciones gástricas se consideran de naturaleza multifactorial, donde factores inherentes al animal, como sexo, raza, edad, temperamento, al igual que factores extrínsecos, como manejo alimentario, estabulación, administración de antiinflamatorios no esteroideos (AINE), tipo e intensidad del ejercicio y entrenamiento y eventos estresantes, se han implicado como factores predisponentes al generar desequilibrio entre los mecanismos de defensa de la mucosa gástrica y los agentes agresores tanto endógenos como exógenos (Banse y Andrews 2019; Martínez y Silveira 2014; Martínez et al. 2015; Murray y Eichorn 1996; Padalino et al. 2020; Pedersen et al. 2018). Adicionalmente, microbiota, bacterias ácido-resistentes, metabolitos bacterianos y parásitos (*Gasterophilus* spp., *Habronema* spp) también son señalados de ocasionar lesiones en la mucosa gástrica

(Al-Mokaddem et al. 2014; Andrews et al. 2006; Cardona et al. 2016).

En seres humanos, el *Helicobacter pylori* es bien descrito como agente causal de úlcera gástrica (Campuzano 2007; Scarano et al. 2005); sin embargo, en equinos es controversial en la etiología de SUGE, una vez que se ha detectado *H. pylori* y *H. equorum* en ambas mucosas, tanto en potros y adultos (Moyaert et al. 2007) como en sanos y enfermos (Zuluaga et al. 2018); si bien se ha descrito histológicamente la respuesta inflamatoria que induce en la mucosa glandular gástrica el *Helicobacter* spp. (Cardona et al. 2009b). Sin embargo, en mulas no existe literatura sobre la presencia o participación de esta familia de microorganismo en la génesis o perpetuación del SUGM. Por tanto, este trabajo tuvo como objetivo establecer la presencia de *Helicobacter* spp. en mucosa gástrica glandular de mulas a través de la prueba rápida de la ureasa (PRU) y el análisis histopatológico.

MATERIALES Y MÉTODOS

Animales

Un total de 97 mulares (65 machos y 32 hembras), con promedio de edad de 8,7 \pm 4,4 años, peso promedio de 290,5 \pm 37,6 kg, condición corporal promedio de 5 \pm 0,8 (Henneke et al. 1983), manejados a pasto y suplementados con subproductos de la caña de azúcar y agua *ad libitum*, destinados a trabajos agropecuarios y clínicamente sanos, fueron incluidos en el estudio. Animales menores de dos años y con historial de tratamientos gástricos, administración de antibióticos y/o AINE

durante los últimos seis meses fueron excluidos.

Comité de ética

Este trabajo se realizó con la aprobación del Comité de Ética para la Experimentación con Animales de la Universidad de Antioquia, Protocolo n°. 1222019.

Toma de biopsias gástricas a través del gastroscopio

Previo periodo de ayuno de sólidos y líquidos de 12 y 4 horas, respectivamente, y sedación con xilacina al 10% (1,3 mg/kg/iv), se procedió a la introducción del gastroscopio (PortaScope®, 1800PVS, Bradenton, FL, EUA) vía nasoesofágica, para luego introducir la pinza de biopsia transendoscópica flexible a través del canal del trabajo del endoscopio (Murray *et al.* 1989). Se tomaron tres (3) muestras de aproximadamente 3x3 mm de la mucosa gástrica glandular, se usaron dos en las pruebas de actividad de la ureasa (PRU) y una fue conservada en solución de formol al 10% para análisis por histopatología (Zuluaga y Martínez 2018).

Prueba rápida de ureasa (PRU)

Las muestras de mucosa gástrica fueron sumergidas inmediatamente en dos medios (caldo y Agar Urea) para la identificación de *Helicobacter* spp. El caldo urea modificado fue preparado con 10 g de úrea al 100% (Merck, Darmstadt, Alemania), diluido en 500 ml de agua destilada, más 0,005 g de rojo fenol y 0,2 ml de HCl al 97%, con pH de 7 y alicuotado en tubos Eppendorf de 1,5 ml (Zuluaga y Martínez 2018). Para la preparación del Agar Urea (prueba de oro), se diluyó 2 g de base Agar Urea (Urea Agar Base Christensen® para microbiología, Merck KGaA, Darmstadt, Alemania) en 100 ml de agua destilada, y alicuotado en tubos Eppendorf de 1,5 ml (Zuluaga y Martínez 2018).

Ambos medios fueron transportados en condiciones de refrigeración y se estableció un periodo de reacción a temperatura ambiente de 48 horas, subdividido en tiempos de 6 a 12 horas (T1), 12 a 24 horas (T2), 24 a 48 horas y no reacción (NR); tiempos utilizados para la observación y el análisis colorimétrico (Zuluaga y Martínez 2018).

Análisis histopatológico

Las muestras tomadas durante las gastroscopias fueron seleccionadas de acuerdo con el grado de ulceración (> 2°) según Andrews *et al.* (1999); se analizaron con técnicas convencionales y de rutina de inclusión en parafina, cortadas a 5 µm y sometidas a las tinciones de H&E y Giemsa, para la descripción de hallazgos anormales del tejido e identificar la presencia de bacterias curvoespiraladas compatibles con *Helicobacter* spp., respectivamente.

Análisis estadístico

La información obtenida fue recolectada y analizada usando los programas SPSS® y Microsoft Office Excel® (Microsoft Office 2013®, Microsoft Corporation, WA, USA), se implementó estadística descriptiva, análisis de frecuencia absoluta y relativa. Estos datos fueron representados en gráficos de distribución de barras.

RESULTADOS

Los resultados de reacción de la PRU se muestran en la figura 1. El caldo urea presentó un mayor porcentaje de reacción de positividad (4,1%) al compararse con el medio Agar Urea. Por otro lado, el 9,27% de las muestras reaccionó en ambos medios.

Las reacciones de las muestras en los tiempos establecidos para ambos medios se presentan en la figura 2. En T1 y T2, el caldo urea mostró mayor reacción, mientras

que el Agar Urea reveló mayor reacción en T3. Adicionalmente, ambos medios presentaron elevados porcentajes de NR.

Se analizó por histopatología 19/97 muestras de mucosa glandular gástrica, correspondientes a las de mayor grado de ulceración (3º y 4º). La tinción H&E reveló mucosa con erosión, hemorragia subepitelial, focos de ulceración y procesos inflamatorios crónicos (figura 3a) que se clasificaron como: gastritis crónica activa hemorrágica (33,4%) (figura 3b), gastritis crónica fibrosante (33,3%), gastritis crónica fibrosante y atrófica (16,5%), gastritis crónica activa (5,6%), gastritis crónica fibrosante y

proliferativa (5,6%) y gastritis crónica activa eosinofílica con parásitos intralesionales (5,6%) (figuras 3c y 3d). Para la tinción Giemsa, ninguna de las muestras fue positiva a la presencia de bacterias curvoespiraladas compatibles con *Helicobacter* spp.

DISCUSIÓN

El diagnóstico de *Helicobacter* spp. ha sido indicado cuando dos pruebas son positivas (Cardona *et al.* 2009b), esto para que haya una menor brecha entre falsos positivos y negativos. No obstante, este principio fue evidente en una proporción menor al 10%

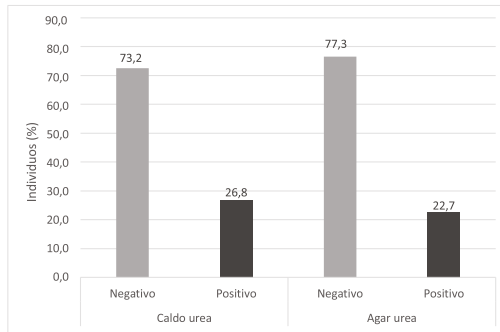


FIGURA 1. Resultados de reacción de la prueba rápida de la ureasa (PRU), utilizada para la determinación de *Helicobacter* spp. en muestras de mucosa gástrica glandular de mulares. Fuente: Elaboración propia.

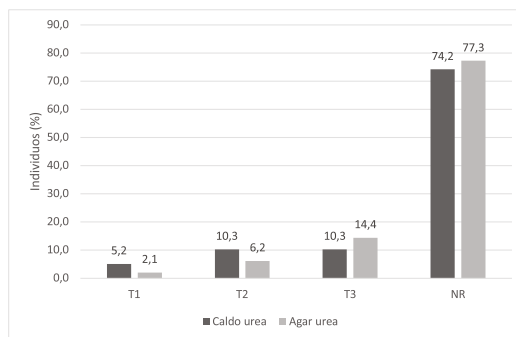


FIGURA 2. Distribución de las reacciones en los periodos de tiempo establecidos para la PRU, utilizada para la determinación de *Helicobacter* spp. en muestras de mucosa gástrica glandular de mulares. Fuente: Elaboración propia.

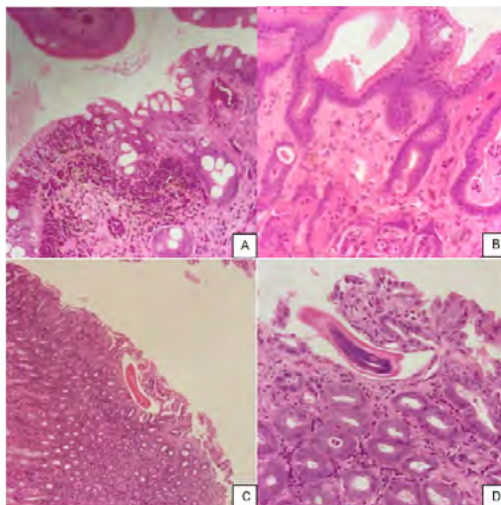


FIGURA 3. Lesiones histopatológicas en la mucosa glandular gástrica de los mulares estudiados. Tinción Hematoxilina-Eosina (H&E). A. Mucosa con erosión, hemorragia subepitelial y focos de ulceración (20x). B. Gastritis crónica hemorrágica con depósitos de colágeno (10x). C. Gastritis crónica activa con parásitos intralesionales (4x). D. Forma parasitaria compatible con nematodo en mucosa gástrica (40x).

Fuente: Elaboración propia.

de las muestras de este estudio, cuando se presentó reactividad para ambas pruebas PRU. Sin embargo, este resultado no es concluyente, una vez que el caldo urea superó la reactividad del Agar Urea, considerada la prueba de oro para estos tipos de test, en los menores tiempos de reacción, mientras que el Agar Urea mostró mayor positividad en el periodo de tiempo más prolongado, hecho que afecta los aspectos de sensibilidad y especificidad de las PRU.

Las especies del género *Helicobacter* spp. exigen condiciones de incubación adecuadas que incluyen un medio microaerófilico y una temperatura entre 35°C y 37°C (López-Brea *et al.* 2004), lo cual no se logró cumplir en el presente trabajo, ya que las muestras se mantuvieron a temperatura ambiente alrededor de los 21°C, lo que explica la amplitud de tiempo que se dio para el cambio de coloración,

situación que pone en duda su validez. Adicionalmente, se debe tener en cuenta que una baja población bacteriana puede inducir falsos negativos en la PRU, al no haber la suficiente producción de ureasa que induzca el cambio de coloración por parte del indicador de pH del medio.

El análisis histopatológico (H&E) de las muestras seleccionadas reportó en su totalidad gastritis crónica de varios tipos (hemorrágica, fibrosante, proliferativa y eosinofílica), en concordancia con los hallazgos gastroscópicos relacionados con SUGM y diferentes a las lesiones ulcerativas. Lo anterior reflejó la aplicación del criterio de inclusión, una vez que se analizaron muestras de mucosas con grados 3 y 4 de severidad, lo que también influyó en la ausencia de gastritis aguda. Sin embargo, la histopatología permitió clasificar los cuadros inflamatorios observados en la endoscopia.

En adición a los hallazgos histopatológicos descritos, se identificaron procesos inflamatorios crónicos, con presencia de parásitos intralesionales, acompañados de infiltrado eosinofílico, similar a lo reportado por Al-Mokaddem *et al.* (2014) en burros de Egipto. En equinos también se ha reportado infiltrados inflamatorios crónicos, pero sin presencia de formas parasitarias (Zuluaga *et al.* 2018), lo que podría indicar diferencias en la aplicación de estrategias antiparasitarias en los protocolos sanitarios de estas especies.

Las PRU (caldo y Agar Urea) no se asociaron con el análisis histopatológico con tinción Giemsa, al no reportar presencia de bacterias curvoespiraladas compatibles con *Helicobacter* spp., aunque algunos individuos mostraron reacciones positivas a las dos PRU. Lo anterior concuerda con estudios realizados en equinos, que las consideraron ambiguas y no encontraron asociación entre el *Helicobacter* spp. y el SUGE (Zuluaga y Martínez 2018). Adicionalmente, los resultados falsos positivos pueden obedecer a la presencia de otras bacterias productoras de ureasa (*Proteus mirabilis*, *Pseudomonas aureginosa*, *Klebsiella* spp., *Yersinia* spp.) sobre las superficies gástricas de equinos descritas previamente (Belli *et al.* 2003; Cardona *et al.* 2009a).

Sin embargo, es pertinente mencionar que, a pesar de la ausencia de bacterias curvoespiraladas por histopatología, se reportó gastritis crónica en la totalidad de muestras de las mulas; este mismo hallazgo se describió en estómagos de equinos de planta de beneficio, positivos a la actividad de la ureasa y con presencia de bacterias compatibles con *Helicobacter* spp. (Cardona *et al.* 2009a; Cardona *et al.* 2009b), varios aspectos hicieron diferencias en los resultados de esos estudios, como el uso de la tinción Whartin Starry reportada como más eficiente, el lugar de toma y el número de muestras,

siendo no representativa una sola muestra de toda la superficie gástrica; y el uso de la PRU en otras investigaciones ha mostrado positividad en ambas mucosas (escamosa y glandular) (Zuluaga y Martínez 2018).

Recientemente, la técnica de cromoendoscopia gástrica simple se implementó en un grupo de caballos, lo que reveló lesiones prematuras que no fueron identificadas con la endoscopia convencional (Mira *et al.* 2020). Al utilizar el rojo fenol como revelador en la cromoendoscopia, se demostró gastritis crónica como hallazgo histopatológico en los sitios de reacción; sin embargo, no se identificaron bacterias curvoespiraladas con tinción Giemsa. Por tanto, la cromoendoscopia es una técnica con potencial para orientar la identificación de bacterias ureasa positivas o de lesiones asociadas en la superficie gástrica de équidos, sin necesidad de obtener un número elevado de muestras para que sea representativo de la superficie gástrica.

Un limitante en este trabajo fue el uso de una sola muestra de mucosa glandular ulcerada, influyendo en el diagnóstico de helicobacteriosis el número de muestras tomadas, al igual que el aislamiento en ambas mucosas y que las úlceras no ofrecen condiciones favorables para la viabilidad del microorganismo (Contreras *et al.* 2007; Cardona *et al.* 2009b; Zuluaga y Martínez 2018; Zuluaga *et al.* 2021).

CONCLUSIONES

En el presente trabajo no se encontró asociación entre la presencia de helicobacteriosis y las lesiones gástricas, sin embargo, el uso de técnicas como la cromoendoscopia convencional y complementada por técnicas moleculares en superficie gástrica de mulas contribuiría a determinar o aclarar la participación o

presencia de *Helicobacter* spp. en el SUGM. Por tanto, en condiciones del presente trabajo y, teniendo en cuenta que solo se realizó histopatología en una muestra, no se puede descartar ni confirmar la participación de esta bacteria en SUGM, debido a las limitaciones de este estudio y por ser controversial aún en los equinos.

CONFLICTO DE INTERESES

Los autores declaran no tener conflicto de intereses.

FUENTES DE FINANCIACIÓN

Este trabajo fue financiado con recursos del CODI de la Vicerrectoría de Investigación, Universidad de Antioquia, Centro de Investigación de la Facultad de Ciencias Agrarias (CIAG) y recursos de sostenibilidad del Grupo Centauro.

REFERENCIAS

- Al-Mokaddem AK, Ahmed KA, Doghaim RE. 2014. Pathology of gastric lesions in donkeys: A preliminary study. *Equine Vet J.* 47(6): 684-688. <https://doi.org/10.1111/evj.12336>
- Andrews FM, Buchanan BR, Smith SH, Elliott SB, Saxton AM. 2006. In vitro effects of hydrochloric acid and various concentrations of acetic, propionic, butyric, or valeric acids on bioelectric properties of equine gastric squamous mucosa. *Am J Vet Res.* 67(11): 1873-1882. <https://doi.org/10.2460/ajvr.67.11.1873>
- Aranzales JRM, Cassou F, Andrade BSC, Alves GES. 2012. Presencia del síndrome de úlcera gástrica en equinos de la policía militar. *Arch Med Vet.* [online]. Vol. 44(2): 185-189. <http://dx.doi.org/10.4067/S0301-732X2012000200013>
- Banse HE, Andrews FM. 2019. Equine glandular gastric disease: prevalence, impact and management strategies. *Vet Med (Auckl).* 10: 69. <https://doi.org/10.2147/VMRR.S174427>
- Belli C, Fernandes W, Silva LCLC. 2003. Teste de urease positivo em equino adulto com úlcera gástrica-*Helicobacter* sp. *Arq. Inst. Biol, São Paulo,* 70: 17-20.
- Calixto LC. 2020. Caracterización del síndrome de úlcera gástrica en mulares (*Equus mulus*) de trabajo, del departamento de Antioquia, Colombia. Trabajo de grado, [Tesis de maestría]. [Medellín, Antioquia] Universidad de Antioquia.
- Campuzano G. 2007. An optimized 13C-urea breath test for the diagnosis of *H. pylori* infection. *World J. Gastroenterol.* 13(41): 5454-64. <https://doi.org/10.3748/wjg.v13.i41.5454>
- Cardona J, Paredes E, Fernández H. 2009a. Caracterización histopatológica de gastritis asociada a la presencia de *Helicobacter* spp. en estómagos de caballos. *Rev. MVZ Córdoba.* 14(2): 1750-1755. <https://doi.org/10.21897/rmvz.359>
- Cardona J, Paredes E, Fernández H. 2009b2. Determinación de *Helicobacter* spp. en úlceras gástricas en caballos. *Rev. MVZ Córdoba.* 14(3): 1831-1839. <https://doi.org/10.21897/rmvz.343>
- Cardona J, Álvarez A, Paredes E. 2016. Ocurrencia de miasis cavitaria equina (*Gasterophilus* spp.) y su relación con las úlceras gástricas secundarias en la mucosa escamosa en Temuco, Chile. *Ces. Med. Vet. Zootec.* 11(1): 78-87. <http://dx.doi.org/10.21615/cesmvz.11.1.8>
- Contreras M, Morales A, García-Amado M, De Vera M, Bermúdez V, Gueneau P. 2007. Detection of *Helicobacter* like DNA in the gastric mucosa of thoroughbred horses. *Lett. Appl. Microbiol.* 45: 553-57. <https://doi.org/10.1111/j.1472-765X.2007.02227.x>
- Gómez FA, Ruiz JD, Balvin DI. 2020. Evaluación de algunos factores de riesgo para la presentación de síndrome de úlceras gástricas (SUGE) en el Caballo Criollo Colombiano en el Valle de Aburrá, Antioquia (Colombia). *Rev. Med. Vet. Zoot.* 67(2): 123-135. <https://doi.org/10.15446/rfmvz.v67n2.90705>
- Henneke DR, Potter GD, Kreider JL, Yeates BF. 1983. Relationship between condition score, physical measurements and body fat percentage in mares. *Equine Vet J.* 15(4): 371-2. <https://doi.org/10.1111/j.2042-3306.1983.tb01826.x>
- Jonsson H, Egenvall A. 2006. Prevalence of gastric ulceration in Swedish Standardbreds in race training. *Equine Vet J.* 38(3): 209-13. <https://doi.org/10.2746/042516406776866390>
- López-Brea M, Alarcón T, Baquero M, Domingo D, Royo G. 2004. Diagnóstico de la infección

- por *Helicobacter pylori*. En: Cercenado E, Cantón R. Procedimientos en Microbiología Clínica. Recomendaciones de la Sociedad Española de Enfermedades Infecciosas y Microbiología Clínica. 17: 1-10.
- Martínez JR, Cándido BS, Silveira GE. 2015. Orally administered phenylbutazone causes oxidative stress in the equine gastric mucosa. J Vet Pharmacol Ther. 38(3): 257-64. <https://doi.org/10.1111/jvp.12168>
- Martínez JR, Silveira GE. 2014. Equine gastric ulcer syndrome: risk factors and therapeutic aspects. Rev Colom Cienc Pecua. 27(3): 157-169.
- Mira MA, Sánchez JL, Martínez JR. 2020. Evaluación por gastroscopia simple y cromoendoscopia convencional de la superficie gastroesofágica y duodenal proximal del equino. Estudio piloto. Rev. Med. Vet. Zoot. 67(2): 136-148. <https://doi.org/10.15446/rfmvz.v67n2.90709>
- Moyaert H, Decostere A, Vandamme P, Debruyne L, Mast J, Baele M, Ceelen L, Ducatelle R, Haesebrouck F. 2007. Int J Syst Evol Microbiol. 57(2): 213-218. <https://doi.org/10.1099/ijs.0.6427>
- Murray MJ, Eichorn ES. 1996. Effects of intermittent feed deprivation, intermittent feed deprivation with ranitidine administration, and stall confinement with ad libitum access to hay on gastric ulceration in horses. Am J Vet Res. 57(11): 1599-603.
- Murray M J, Grodinsky C, Anderson CW, Radue PF, Schmidt GR. 1989. Gastric ulcers in horses: a comparison of endoscopic findings in horses with and without clinical signs. Equine Vet J, 21(S7): 68-72.
- Padalino B, Davis GL, Raidal SL. 2020. Effects of transportation on gastric pH and gastric ulceration in mares. J Vet Intern Med. 34(2): 922-932. <https://doi.org/10.1111/jvim.15698>
- Pedersen SK, Cribb AE, Read EK, French D, Banse HE. 2018. Phenylbutazone induces equine glandular gastric disease without decreasing prostaglandin E2 concentrations. J Vet Pharmacol Ther. 41(2): 239-245. <https://doi.org/10.1111/jvp.12464>
- Scarano GA, Correia-de-Medeiros A, Marques MS, Chimenos E, De Castro R, Perdomo M. 2005. Detección de *Helicobacter pylori* en placa dental y en mucosa gástrica de pacientes sometidos a endoscopia digestiva. Acta odontol. Venez. 43(2): 113-118
- Sykes BW, Hewetson M, Hepburn RJ, Luthersson N, Tamzali Y. 2015. European College of Equine Internal Medicine Consensus Statement-equine gastric ulcer syndrome in adult horses. J Vet Intern Med. 29(5): 1288-99. <https://doi.org/10.1111/jvim.13578>
- Vatistas NJ, Snyder JR, Carlson G, Johnson B, Arthur RM, Thurmond M, Zhou H, Lloyd K. 1999. Cross-sectional study of gastric ulcers of the squamous mucosa in Thoroughbred racehorses. Equine Vet J Suppl. (29): 34-9. <https://doi.org/10.1111/j.2042-3306.1997.tb01666.x>
- Zuluaga AM, Jaramillo MC, Martínez AJR. 2021. Presence of *Helicobacter* spp. in dental tartar and gastric mucosa, and its relationship with EGUS in horses from a public slaughterhouse. Rev. Colomb. Cienc. Pecu. (Manuscript accepted). <https://doi.org/10.17533/udea.rccp.v35n1a06>
- Zuluaga AM, Martínez JR. 2018. Diagnóstico de *Helicobacter* spp. en mucosa gástrica de equinos, mediante pruebas de actividad ureasa. Rev Cient Fac Cien V. 28(1): 19-24.
- Zuluaga AM, Ramírez NF, Martínez JR. 2018. Equine gastric ulcerative syndrome in Antioquia (Colombia): Frequency and risk factors. Rev Colom Cienc Pecua. 31(2): 139-149. <https://doi.org/10.17533/udea.rccp.v31n2a07>

Forma de citación del artículo:

L. C. Calixto, J. R. Martínez. 2022. Determinación de *Helicobacter* spp. en mucosa gástrica glandular de mulas a través de la prueba de la actividad de la ureasa e histopatología. Rev Med Vet Zoot. 69(2): 121-128. <https://doi.org/10.15446/rfmvz.v69n2.103260>