

Reportes de caso

Fibroma bucal traumático de tamaño inusual: reporte de un caso

Traumatic oral fibroma of unusual size: a case report

Fibroma bucal traumático de tamanho incomum: relato de caso


Reynier Ramírez Suarez

Universidad de Ciencias Médicas de Camagüey, Camagüey, Cuba

Hospital Universitario Manuel Ascunce Domenech de Camagüey,

Camagüey, Cuba

reynierramirez93@gmail.com


 <https://orcid.org/0000-0002-3759-0249>

Yanara R. Morales Paz

Universidad de Ciencias Médicas de Camagüey, Camagüey, Cuba

Hospital Universitario Manuel Ascunce Domenech de Camagüey,

Camagüey, Cuba

 <https://orcid.org/0009-0009-5429-4319>

René Morales Basulto

Universidad de Ciencias Médicas de Camagüey, Camagüey, Cuba

Hospital Clínico Quirúrgico Docente Martin Chang Puga, Camagüey,

Cuba

 <https://orcid.org/0000-0002-3525-628X>

Revista Estomatológica Herediana vol.
35 núm. 1 65 70 2025

Universidad Peruana Cayetano Heredia
Perú

Recepción: 02 Mayo 2024
Aprobación: 10 Diciembre 2024

Resumen: Los fibromas traumáticos son crecimientos que se encuentran con frecuencia en la cavidad bucal. Se caracterizan por una proliferación localizada de densas fibras colágenas originadas por un traumatismo regional en lugar de una verdadera neoplasia. El presente reporte de caso muestra una paciente con diagnóstico clínico e histopatológico de fibroma traumático, donde la lesión presentó un crecimiento considerable e inusual que causó asimetría facial. La lesión con varios meses de evolución mostró un tamaño considerable, para la cual la conducta terapéutica consistió en escisión total. Al año de evolución no se registró recidiva de la lesión. Se consideró realizar una exéresis quirúrgica para el tratamiento del fibroma bucal traumático. Se concluye que es importante identificar el factor etiológico y proceder a su eliminación para evitar recidivas.

Palabras clave: neoplasia benigna, fibroma, cavidad oral.

Abstract: Traumatic fibromas are frequently found in the oral cavity. They are characterized by a localized proliferation of dense collagen fibers resulting from regional trauma, rather than representing a true neoplasm. This case report describes a patient with a clinical and histopathological diagnosis of traumatic fibroma, in which the lesion presented a considerable and unusual growth, leading to facial asymmetry. The lesion, with several months of evolution, showed a significant size, for which the therapeutic approach consisted of total excision. After one year of follow-up, there was no recurrence of the lesion. Surgical excision was considered for the treatment of traumatic oral fibroma. It is concluded that it is important to identify the etiologic factor and proceed with its elimination to avoid recurrence.

Keywords: benign neoplasm, fibroma, oral cavity.

Resumo: Os fibromas traumáticos são crescimentos frequentemente encontrados na cavidade oral. Eles são caracterizados por uma proliferação localizada de fibras colágenas densas originadas de trauma regional, em vez de uma neoplasia verdadeira. O presente relato de caso mostra um paciente com diagnóstico clínico e histopatológico de fibroma traumático, no qual a lesão apresentava um crescimento considerável e incomum que causava assimetria facial. Após vários meses de evolução, a lesão apresentou um tamanho considerável, para o qual a abordagem terapêutica consistiu na excisão total. Após um ano de evolução, não houve recidiva da lesão. A excisão cirúrgica foi considerada para o tratamento do fibroma bucal traumático. Conclui-se que é importante identificar o fator etiológico e eliminá-lo para evitar a recidiva.

Palavras-chave: neoplasia benigna, fibroma, cavidade oral.

INTRODUCCIÓN

El fibroma se define como la neoplasia benigna más frecuente en la cavidad oral; si bien existen dudas sobre su origen neoplásico, se apoya el criterio de una hiperplasia reactiva del tejido conectivo fibroso en respuesta a una irritación local o traumática (1). El fibroma traumático también se conoce como hiperplasia fibrosa focal, fibroma irritativo, nódulo fibroepitelial, fibroma oral, nódulo fibroso o pólipo oral, y se le considera una injuria activa no cancerosa que evoluciona secundariamente a un daño regional (2).

Los principales irritantes que dan origen al fibroma traumático incluyen traumatismos oclusales, dientes mal alineados, bordes afilados, restauraciones en mal estado, cálculos dentales o hábitos como morderse los labios (2). Es más común en mujeres durante la cuarta y sexta década de la vida (1). El fibroma, el mixoma, el lipoma y el adenoma pleomórfico son diagnósticos diferenciales del fibroma traumático (3).

La conducta terapéutica debe corresponder a la severidad de la lesión y a la cantidad del tejido afectado; asimismo, a las lesiones pequeñas puede aplicarse un tratamiento conservador, con remoción del agente causal (4). El objetivo del presente trabajo es reportar un caso clínico de una paciente con diagnóstico clínico e histopatológico de fibroma traumático, donde la lesión presentó un crecimiento considerable e inusual que causó asimetría facial.

PRESENTACIÓN DEL CASO

Se recibe en el servicio de cirugía maxilofacial del Hospital Universitario Manuel Ascunce Domenech de Camagüey a una paciente de sexo femenino, de 86 años de edad, de raza negra y procedencia rural, por presentar una lesión intraoral de aproximadamente 2 años de evolución, y crecimiento progresivo en los últimos meses, que causaba dificultad en la masticación e impedía el correcto cierre bucal. Durante la anamnesis la paciente negó antecedentes de enfermedades y alergia a medicamentos.

Al examen físico se observó asimetría facial por aumento de volumen en la región geniana derecha. En la exploración oral se evidenció lesión de aspecto tumoral con dimensiones de 5×5×6 cm, de base pediculada y consistencia dura-elástica. La base del pedículo coincidía con una zona de trauma en la mucosa de carrillo derecho provocado por el contacto durante la oclusión a nivel de premolares, los cuales presentaron restauraciones defectuosas y movilidad de grado III. La lesión causó aplanamiento de la hemilengua correspondiente al sitio de alojamiento de la lesión (figura 1).

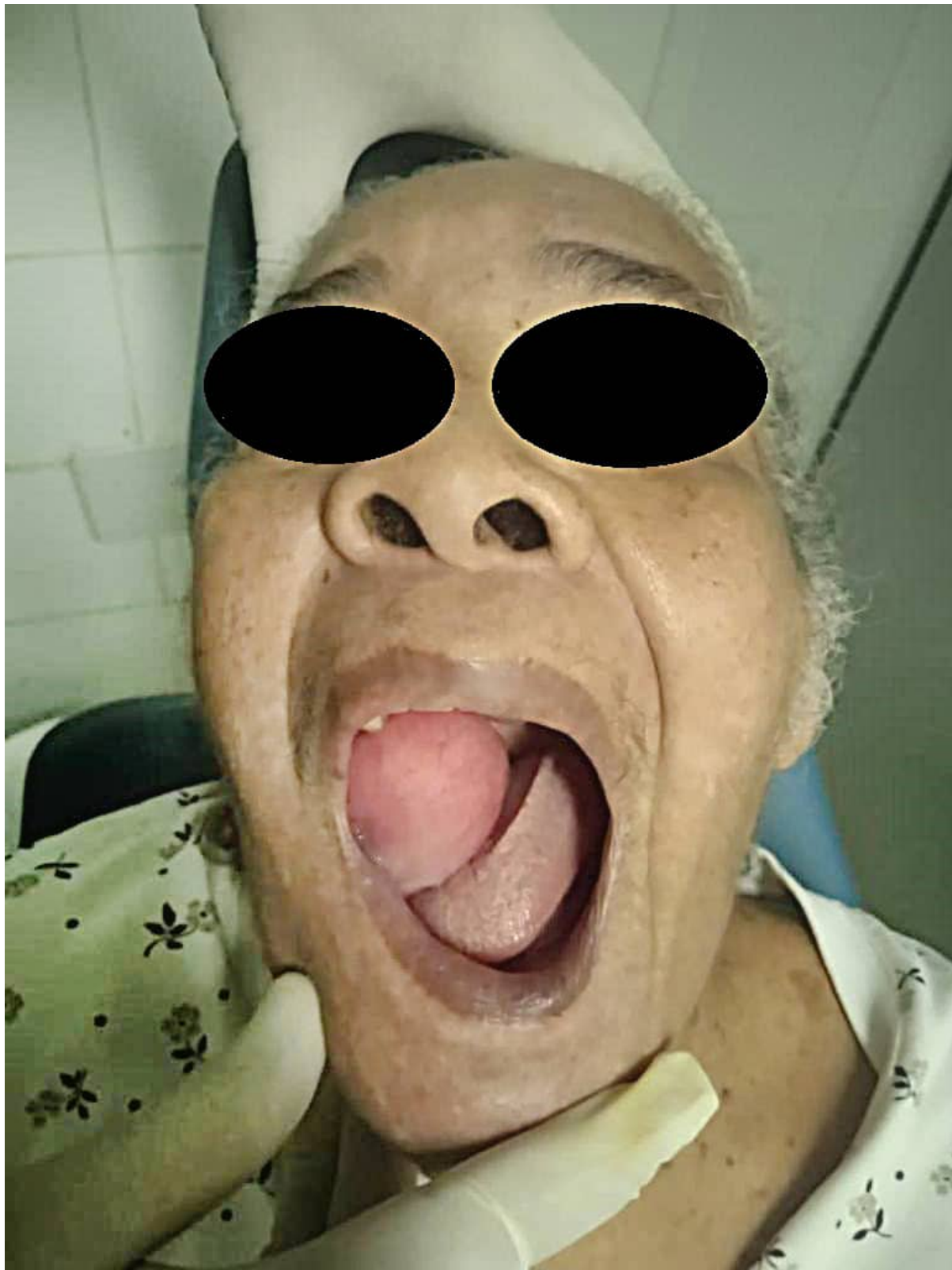


Figura 1. Se observa lesión de aspecto tumoral, de base pediculada y consistencia dura-elástica en mucosa de carrillo derecho, con aplanamiento de la hemilengua ipsilateral.

Una vez realizado el diagnóstico diferencial, se plantea la impresión diagnóstica y se encontró fibroma traumático para la lesión que motivó la consulta y periodontitis en los premolares. Se indicaron los estudios preoperatorios básicos, hemograma y tiempo de sangramiento y coagulación, obteniéndose valores con parámetros normales. Se consigue el consentimiento de la paciente y se programa la actividad quirúrgica para realizar exéresis de la lesión y de los premolares relacionados.

La cirugía fue realizada bajo anestesia local, técnica infiltrativa con lidocaína con epinefrina 2 %. Se realizó incisión elíptica en la base de la lesión, exéresis de la misma y sutura con seda 3.0 (figura 2).

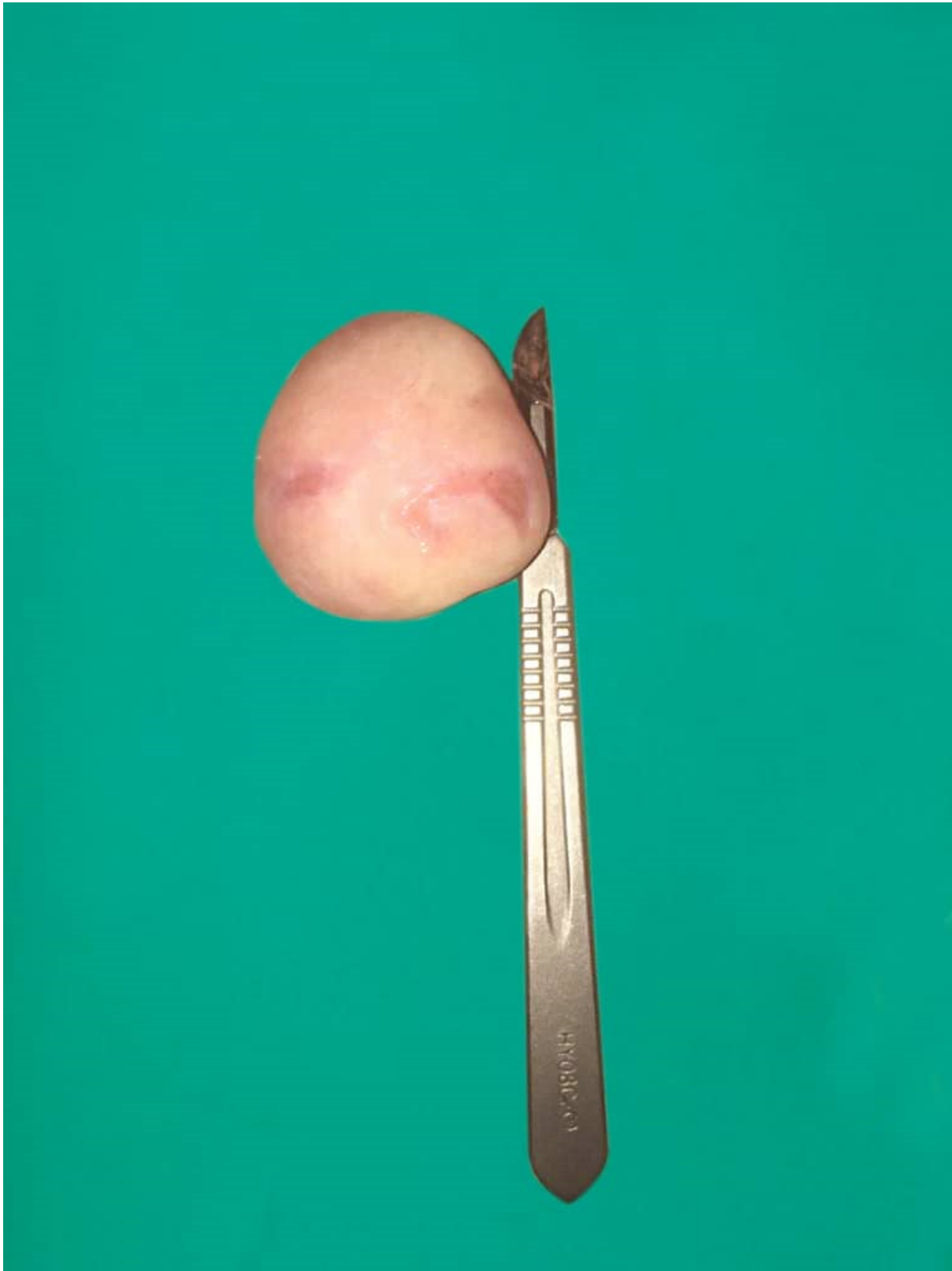

Figura 2. Aspecto macroscópico de la lesión de 5,5 cm de diámetro que muestra bordes definidos y gran tamaño.

Posteriormente, se procedió a la exodoncia de los premolares. Se prescribió paracetamol, 1 tableta (500 mg) cada 8 horas en el postoperatorio inmediato, y medidas generales de alimentación e higiene bucal. La muestra fue enviada al departamento de anatomía patológica para su análisis, cuyo informe confirmó el diagnóstico de fibroma bucal traumático (figura 3).

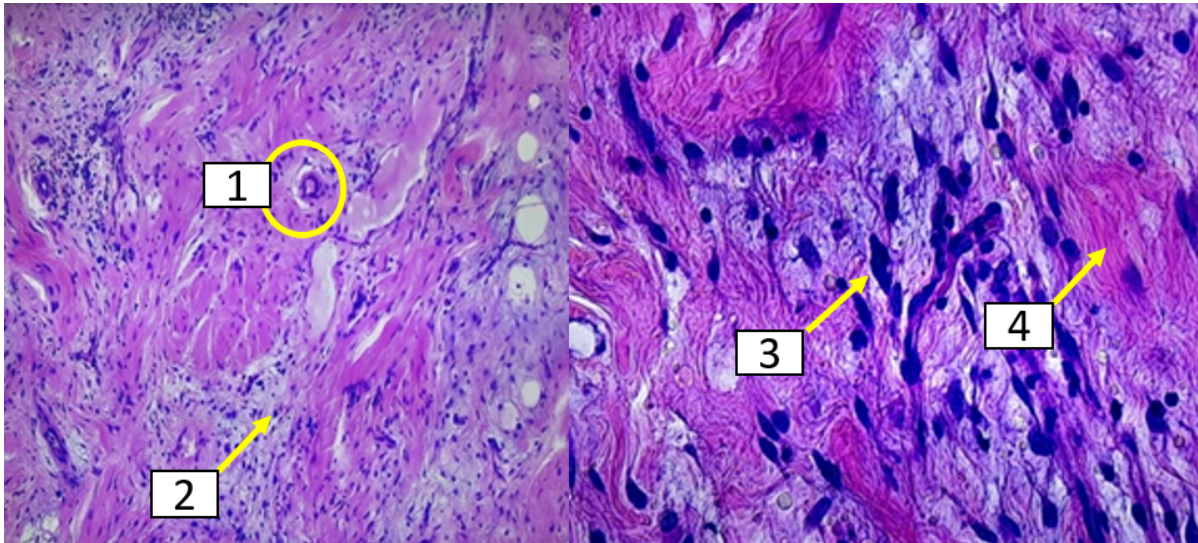


Figura 3. Aspecto histopatológico de la lesión al microscopio óptico que muestra: vasos sanguíneos como representantes de la congestión vascular (A), infiltrado inflamatorio con presencia de linfocitos (B) y tejido conjuntivo fibroso denso con abundante colágeno maduro entremezclado con fibroblastos (C, D). Coloración empleada: hematoxilina/eosina (H/E), resolución 20x y 40x.

La paciente fue evaluada en consulta durante dos años, período en el cual no se evidenció recidiva de la lesión, y el sitio quirúrgico mostró una cicatrización favorable.

DISCUSIÓN

Los fibromas traumáticos son crecimientos que se encuentran con frecuencia en la cavidad bucal y representan el 4,5 % de todas las lesiones de la mucosa bucal (4). Se trata de una proliferación localizada de densas fibras colágenas originadas por un traumatismo (2).

La etiopatogenia del fibroma traumático está asociada a injurias locales (2, 3). Inicialmente, la lesión, cuando se hace crónica, induce procesos inflamatorios reparativos y, si persiste, el agente causal acumula colágeno producido por fibroblastos. Esto provoca la formación de un tejido acelular cicatrizal de mayor consistencia y palidez respecto a la mucosa adyacente (2, 4).

Es más frecuente en aquellas zonas vulnerables al trauma crónico por acciones como la masticación o el cepillado dental, o por el uso de

aparatosología ortodóntica o prótesis totales (5). En el caso presentado, la lesión fue causada por traumatismos directos de los dientes que se encontraban en mal estado. López-Labady et al. (5) presentan un paciente con una lesión diagnosticada como fibroma bucal traumático donde el factor desencadenante fue una mordedura.

Los sitios más afectados por los fibromas traumáticos son la mucosa bucal, la lengua, el labio, el paladar duro o las encías (5). Comúnmente, se presentan como una lesión solitaria, aunque pueden aparecer como lesiones múltiples (6, 7). El aspecto clínico más frecuente es el crecimiento de un tejido bien limitado, de superficie lisa, generalmente de una mucosa de color normal, de base sésil o pediculada, de consistencia dura y menor de 1,5 cm en su diámetro máximo (8). Suele caracterizarse por un crecimiento lento e indoloro acumulado durante un período de meses o años (6).

En el presente reporte, la lesión del paciente rebasó los límites de tamaño común encontrados en la literatura, e incluso supera el fibroma traumático de 4,5 cm publicado por Chacón-Uscamaita et al. (4), así como de los reportados por Labrada y Montaña (9) en su presentación de dos fibromas gigantes de la mucosa bucal, cuyos diámetros fueron de 3×1 cm y 2,5×1 cm.

La característica histopatológica del fibroma por irritación se muestra como una masa nodular compuesta de tejido conectivo fibroso colagenizado. La epidermis suele presentar hiperplasia e hiperqueratosis por irritación crónica. En el tejido conectivo se pueden encontrar fibras densas de colágeno (10-12). Se debe diferenciar de entidades que representen un crecimiento en cavidad bucal, como el papiloma, mucocele, lipoma, distintos tipos de granulomas, neurofibroma, neurilemoma, rabiomiomas, leiomioma, la variante periférica de los tumores odontogénicos, los diferentes procesos hiperplásicos que afectan la mucosa oral (hiperplasia fibrosa inflamatoria, hiperplasia por fármacos, hiperplasia papilar inflamatoria) y el carcinoma espinocelular (4).

En el tratamiento de los fibromas se ha considerado por trascendencia la escisión quirúrgica completa (6). La forma más común es la enucleación quirúrgica con bisturí para garantizar la escisión total de la lesión con márgenes de seguridad; sin embargo, implica desventajas que incluyen el sangrado intraoperatorio, la necesidad de suturar y la posibilidad del edema (2). Farheen et al. (1) reportan el tratamiento del fibroma traumático lingual mediante láser de diodo. La electrocirugía y la criocirugía están consideradas dentro de las modalidades terapéuticas (2). Es rara la recurrencia de fibromas traumáticos, pero no se descarta si no se ha eliminado el factor irritante o agente etiológico (5, 13). En el caso presentado se realizó escisión total de la lesión y no ocurrió recidiva en los dos años de evolución. Como limitación del estudio se plantea que no se cuenta con imágenes del postoperatorio.

CONCLUSIONES

El fibroma traumático es una lesión frecuente en la cavidad oral. Se reportó un caso clínico sobre el diagnóstico y la conducta a seguir en un paciente con esta lesión, que estaba asociada a una injuria local y que alcanzó un tamaño inusual, afectando la función y la estética de la paciente. Se realizó la eliminación de la lesión y del agente causal, en este caso la exodoncia de los dientes que determinaron el trauma. La exéresis quirúrgica es el tratamiento ideal para el fibroma bucal traumático. Es importante identificar el factor etiológico y proceder a su eliminación para evitar recidiva.

REFERENCIAS

1. Farheen, Madan E, Pati RC, Kumar V. Management of lingual traumatic fibroma in an epileptic patient using diode laser. *University J Dent Scie* [Internet]. 2023; 9(1): 64-67. Disponible en: <https://doi.org/10.21276//ujds.2023.9.1.13>
2. Asundaria RR, Tavargeri A. Excision of traumatic fibroma of the tongue in a pediatric patient: a case report. *Int J Clin Pediatr Dent* [Internet]. 2023; 16(1): 166-169. Disponible en: <https://doi.org/10.5005/jp-journals-10005-2492>
3. Diwan B, Shirbhate U, Bajaj P, Reche A, Pahade A. Conventional scalpel and diode laser approach for the management of traumatic fibroma. *Cureus* [Internet]. 2023; 15(10): e47810. Disponible en: <https://doi.org/10.7759/cureus.47810>
4. Chacón-Uscamaita PR, Chávez-Rimache L, Mallma-Medina AS. Fibroma traumático en mucosa labial superior: reporte de caso. *CES Odontol* [Internet]. 2021; 34(1): 136-144. Disponible en: <https://doi.org/10.21615/cesodon.34.1.13>
5. López-Labady J, Villarroel M, Lazarde J, Rivera H. Fibroma traumático: revisión de la literatura y reporte de dos casos. *Acta Odontol Venez* [Internet]. 2000; 38(1): 47-49. Disponible en: https://ve.scielo.org/scielo.php?script=sci_arttext&pid=S0001-63652000000100008
6. Lalchandani CM, Tandon S, Rai TS, Mathur R, Kajal A. Recurrent irritation fibroma-"What lies beneath": a multidisciplinary treatment approach. *Int J Clin Pediatr Dent* [Internet]. 2020; 13(3): 306-309. Disponible en: <https://doi.org/10.5005/jp-journals-10005-1769>
7. Rivera C, Jones-Herrera C, Vargas P, Venegas B, Droguett D. Oral diseases: a 14-year experience of a Chilean institution with a systematic review from eight countries. *Med Oral Patol Oral Cir Bucal* [Internet]. 2017; 22(3): e297-e306. Disponible en: <https://doi.org/10.4317/medoral.21665>
8. Jiang M, Bu W, Chen X, Gu H. A case of irritation fibroma. *Adv Dermatol Allergol* [Internet]. 2019; 36(1): 125-126. Disponible en: <https://doi.org/10.5114/ada.2019.82834>
9. Labrada O, Montaña SM. Fibroma gigante de mucosa bucal: presentación de dos casos. *Rev Cient Hallazgos21* [Internet]. 2019; 4(2): 215-220. Disponible en: <https://doi.org/10.69890/hallazgos21.v4i2.350>
10. Silva-Mancera IC, Triana-Escobar FE, Soto-Llanos L. Excision of a traumatic fibroma with diode laser in a pediatric patient: case report. *Rev Fac Odontol Univ Antioq* [Internet]. 2019; 31(1-2): 162-170. Disponible en: <https://doi.org/10.17533/udea.rfo.v31n1-2a14>

11. Kumar A, Nagpal A, Nagpal B. Irritational fibroma – A case report. Heal Talk [Internet]. 2018; 11(4): 33. Disponible en: https://www.researchgate.net/publication/332859825_Irritational_Fibroma_-_A_Case_Report
12. Prasanna S, Nandhini G, Rajkumar K. Traumatic fibroma in buccal mucosa: a case report and literature review. MJDS [Internet]. 2018; 3(2): 44-46. Disponible en: https://www.researchgate.net/publication/339136534_Prasanna_S_et_al_Traumatic_fibroma_in_buccal_mucosa_A_case_report_and_literature_review_Traumatic_fibroma_in_buccal_mucosa_A_case_report_and_literature_review_S_Prasanna_G_Nandhini_K_Rajkumar
13. Jain G, Arora R, Sharma A, Singh R, Agarwal M. Irritation fibroma. Report of a case. J Curr Res Sci Med [Internet]. 2017; 3(2): 118-121. Disponible en: https://journals.lww.com/jcsm/fulltext/2017/03020/irritation_fibroma__report_of_a_case.11.aspx

Notas

Conflicto de intereses:

Los autores declaran no tener conflictos de intereses.

Financiamiento:

Autofinanciado.

Aprobación de ética:

Artículo aprobado por el Comité de Ética del Servicio de Cirugía Maxilofacial del Hospital Universitario Manuel Ascunce Domenech de Camagüey, el 5 de marzo de 2024. Asimismo, la paciente aprobó mediante consentimiento informado la publicación del caso.

Contribución de autoría:

RRS: conceptualización, curación de datos, análisis formal, investigación, metodología, administración del proyecto, recursos, *software*, supervisión, validación, visualización, redacción de borrador original, redacción (revisión y edición). **YRMP:** conceptualización, curación de datos, investigación, metodología, recursos, validación, redacción de borrador original, redacción (revisión y edición). **RMB:** conceptualización, curación de datos, análisis formal, investigación, *software*, validación, visualización, redacción (revisión y edición).

Notas de autor

Correspondencia: reynier Ramírez Suarez. Contacto: reynieramirez93@gmail.com

Información adicional

redalyc-journal-id: 4215

Enlace alternativo

<https://revistas.upch.edu.pe/index.php/REH/article/view/6378/6085> (pdf)



Disponible en:

<https://www.redalyc.org/articulo.oa?id=421582744009>

Cómo citar el artículo

Número completo

Más información del artículo

Página de la revista en redalyc.org

Sistema de Información Científica Redalyc
Red de revistas científicas de Acceso Abierto diamante
Infraestructura abierta no comercial propiedad de la
academia

Reynier Ramírez Suarez, Yanara R. Morales Paz,
René Morales Basulto

Fibroma bucal traumático de tamaño inusual: reporte de un caso
Traumatic oral fibroma of unusual size: a case report
Fibroma bucal traumático de tamanho incomum: relato de caso

Revista Estomatológica Herediana

vol. 35, núm. 1, p. 65 - 70, 2025

Universidad Peruana Cayetano Heredia, Perú

faest.revista@oficinas-upch.pe

ISSN: 1019-4355

ISSN-E: 2225-7616

DOI: <https://doi.org/10.20453/reh.v35i1.6378>



CC BY 4.0 LEGAL CODE

Licencia Creative Commons Atribución 4.0 Internacional.