

# Premolares con tres conductos radiculares

## Premolars with three root canals

## Pré-molares com três canais radiculares

Rosario Araujo<sup>1, a, b</sup> , Margarita Vega<sup>1, a, c, d, e</sup> 

### Citar como:

Araujo R, Vega M. Premolares con tres conductos radiculares. Rev Estomatol Herediana]. 2024; 34(1): 55-62. DOI: 10.20453/reh.v34i1.5330

**Recibido:** 27-04-2023

**Aceptado:** 31-07-2023

**En línea:** 31-03-2024

**Conflicto de intereses:** Las autoras declaran no tener conflicto de intereses.

**Financiamiento:** Autofinanciado.

**Aprobación de ética:** No requiere.

**Contribución de autoría:** Todas las autoras contribuyeron con la elaboración de este manuscrito.

**Agradecimientos:** Ninguno.

### Correspondencia:

Rosario Sherly Araujo Reyes  
Dirección postal: Av. Honorio Delgado 430, San Martín de Porres, 15102, Lima Perú  
Contacto: rosario.araujo@upch.pe



Artículo de acceso abierto, distribuido bajo los términos de la Licencia Creative Commons Atribución 4.0 Internacional.

© Las autoras

© Revista Estomatológica Herediana

### RESUMEN

El sistema de conductos radiculares es complejo. En él podemos encontrar piezas dentales como los premolares, cuya anatomía interna es variable. Así pues, en las piezas premolares superiores predominan tres conductos, mientras que en las piezas premolares inferiores se observa un menor porcentaje de incidencia. Hoy en día, el uso de las tomografías computarizadas es indispensable ya que estas nos brindan imágenes tridimensionales que nos ayudan a generar un correcto diagnóstico, garantizar un adecuado procedimiento y lograr el mejor pronóstico favorable para una endodoncia. El propósito del presente artículo de revisión es compendiar información en una búsqueda manual de artículos diferentes de investigación científica de PubMed y Google Académico, donde se describirán las variaciones anatómicas, el diagnóstico y el tratamiento de los dientes premolares con tres conductos.

**Palabras clave:** tres conductos, premolares, tomografía computarizada.

### ABSTRACT

The root canal system is complex. In it we can find dental pieces such as premolars, whose internal anatomy is variable. Thus, in the upper premolars three canals predominate, while in the lower premolars there is a lower percentage of incidence. Nowadays, the use of CT scans is indispensable since they provide us with three-dimensional images that help us to generate a correct diagnosis, guarantee an adequate procedure and achieve the best favorable prognosis for endodontics. The purpose of this review article is to summarize information in a manual search

<sup>1</sup> Universidad Peruana Cayetano Heredia, Facultad de Estomatología. Lima, Perú.

<sup>a</sup> Cirujano dentista.

<sup>b</sup> Estudiante de la especialidad de Endodoncia.

<sup>c</sup> Magíster en Estomatología.

<sup>d</sup> Especialista en endodoncia.

<sup>e</sup> Docente.

of different scientific research articles from PubMed and Google Scholar, where the anatomical variations, diagnosis, and treatment of premolar teeth with three canals will be described.

**Key words:** three canals, premolars, computed tomography.

## RESUMO

O sistema de canais radiculares é complexo. Inclui dentes como os pré-molares, cuja anatomia interna é variável. Assim, nos pré-molares superiores predominam os três canais, enquanto nos inferiores observa-se uma menor percentagem de incidência. Hoje em dia, a utilização da tomografia computadorizada é indispensável, uma vez que nos fornece imagens tridimensionais que nos ajudam a gerar um diagnóstico correto, a garantir um procedimento adequado e a obter o melhor prognóstico favorável em endodontia. O objetivo deste artigo de revisão é compilar informação proveniente de uma pesquisa manual de diferentes artigos de investigação científica da PubMed e do Google Scholar, descrevendo as variações anatómicas, o diagnóstico e o tratamento de dentes pré-molares com três canais.

**Palavras-chave:** três canais, pré-molares, tomografia computadorizada.

## INTRODUCCIÓN

Durante el tratamiento de conductos de los premolares, siempre se debe tener en cuenta las diferentes variaciones en la morfología del conducto radicular, que pueden atribuirse a una serie de factores que incluyen el origen racial, el sexo y la edad. Una variación anatómica de los premolares consiste en la presencia de tres raíces con tres conductos, que es más común en los primeros premolares superiores y en los varones (1).

Cuando los premolares tienen coronas más anchas en sentido mesio-distal pueden presentar raíces múltiples. La apertura de los premolares con tres conductos tendrá la forma triangular para un mejor acceso y visualización de los conductos. Se estima que el primer premolar superior presenta tres conductos en un 6 %, mientras que el segundo premolar superior en 1 %, seguido de los premolares inferiores en un 0,5 % (2).

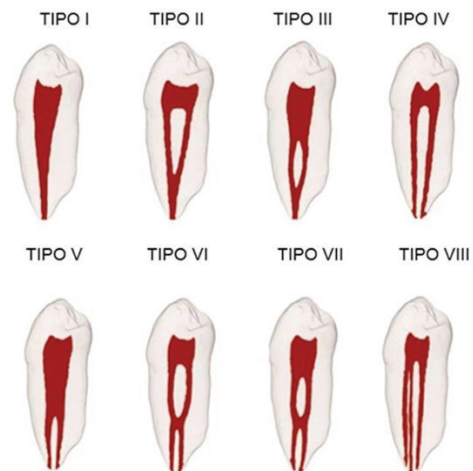
El uso de las radiografías es indispensable, pero no son precisas, ya que nos brindan una imagen bidimensional. Actualmente, se recomienda usar las tomografías computarizadas de campo reducido por ser más precisas y brindar imágenes

tridimensionales (3D), lo cual ayuda al diagnóstico y al plan de tratamiento (3, 4).

En la presente revisión de literatura, abordaremos conceptos bases y actuales de los premolares con tres conductos radiculares, diagnóstico y tratamiento, con la finalidad de dar un alcance clínico para su correcto abordaje, y así favorecer el pronóstico del tratamiento.

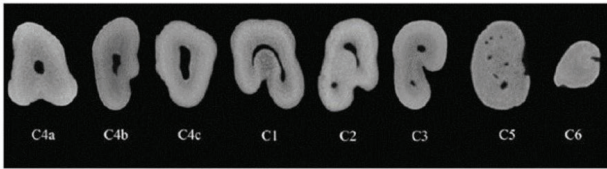
## PREMOLARES CON TRES CONDUCTOS

Las piezas premolares con tres conductos generalmente tienen una morfología variable, encontrándose con mayor frecuencia tres conductos en los primeros premolares superiores. Estos tienen una anatomía similar a las del primer molar superior, ya que pueden presentar un conducto palatino y dos conductos vestibulares, clasificándose según Vertucci como tipo VIII (5) (figura 1).



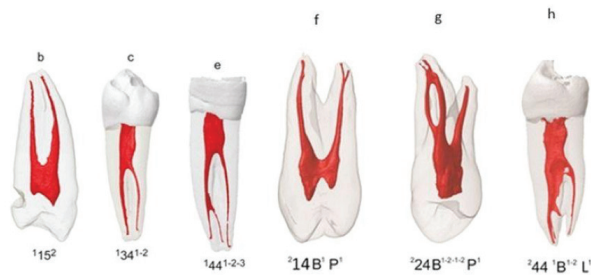
**Figura 1.** Configuración de la anatomía según Vertucci. Imagen obtenida de Jain et al. (5). Tipo I: conducto único. Tipo II: empiezan dos conductos y se unen en el tercio apical. Tipo III: un conducto que se divide en dos conductos en el tercio medio y se une en el tercio apical. Tipo IV: dos conductos separados. Tipo V: empieza un conducto y termina en dos. Tipo VI: empiezan dos conductos separados, se bifurcan en el tercio medio y se separan en dos conductos a nivel del tercio apical. Tipo VII: empieza un conducto, se separa en dos, se une en el tercio medio y se separa nuevamente en dos conductos. Tipo VIII: tres conductos separados.

Existen otras clasificaciones de los conductos, como, por ejemplo, la de los conductos en forma de C. Una de ellas es la de Fan et al. (6), quienes utilizan cinco categorías, donde I y III son las de mayor frecuencia (figura 2). Moreno et al. (7) mencionan que también se pueden presentar conductos en C en los primeros premolares inferiores en un 1,8 %.



**Figura 2.** Corte axial de un conducto en forma de C. Imagen obtenida de Fan et al. (6). C1: conducto continuo en forma de C. C2: conducto en forma de punto y coma. C3: dos o tres conductos separados. C4a: un solo conducto redondo. C4b: un conducto único ovalado. C4c: un solo conducto aplanado. C5: presencia de más de tres conductos. C6: ausencia de lumen.

Otra clasificación es la de Ahmed et al. (8), quienes utilizan superíndices de la siguiente forma: el superíndice del lado derecho representa el número de raíces; el superíndice del lado izquierdo, el número de conductos; el número entero, el número de la pieza dentaria; la letra B, el conducto bucal; la letra L, el conducto lingual; y la letra P, el conducto palatino (8) (figura 3).



**Figura 3.** Configuración de la anatomía según Ahmed et al. (8). 15 (Número base): pieza dentaria. Superíndice izquierdo: número de raíces. Superíndice derecho: número de conductos. B: raíz bucal. P: raíz palatina. L: raíz lingual.

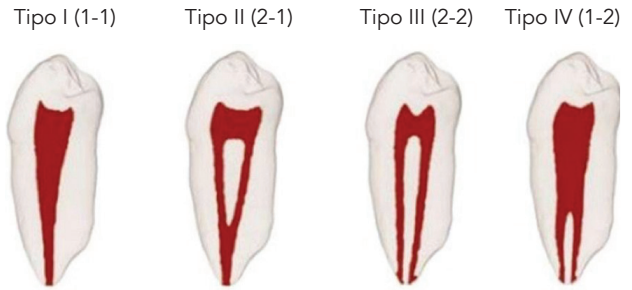
A continuación, se describirán las características principales de los premolares.

### Primer premolar superior

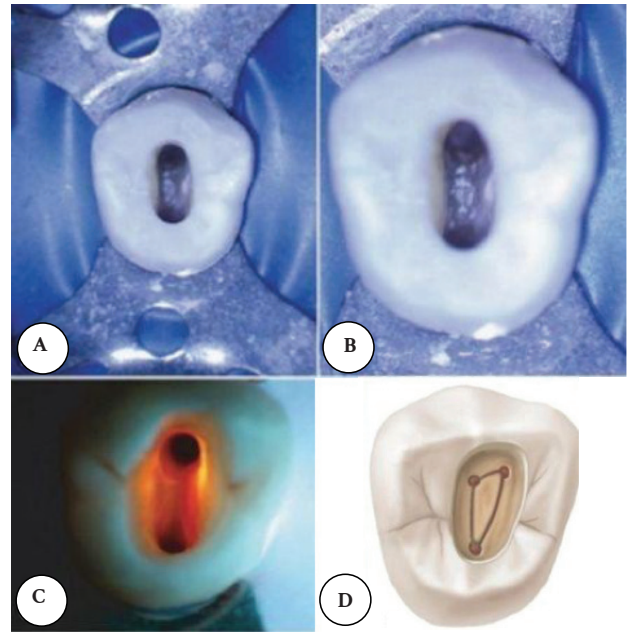
Los primeros premolares superiores generalmente presentan dos conductos, con dos forámenes apicales en un 72 %, considerándose según la clasificación de Weine como tipo III (figura 4), y según la clasificación de Vertucci como tipo IV (figura 1); y en menor porcentaje encontramos tres raíces con tres conductos, clasificándose según Vertucci como tipo VIII (8, 9) (figura 1).

Cuando el primer premolar superior tiene un solo conducto, la apertura cameral tendrá forma ovalada (aplanada en sentido mesio-distal); en caso de que tenga dos conductos, tendrá forma de ocho; y en caso

de que sean tres conductos, la apertura tendrá forma triangular, similar a la del primer molar superior (9) (figura 5).



**Figura 4.** Configuración de la anatomía según Weine. Imagen obtenida de Ahmed et al. (8). Tipo I: conducto único. Tipo II: dos conductos que comienzan en la cámara y se unen en apical. Tipo III: dos conductos separados. Tipo IV: un conducto que comienza en la cámara y termina en dos conductos.



**Figura 5.** Acceso cameral de piezas premolares en diferentes aumentos. Imagen obtenida de Cohen y Hargreaves (9). A:  $\times 3,4$ . B:  $\times 5,1$ . C:  $\times 8,4$ . D: acceso cameral de tres conductos.

El primer premolar superior puede presentar: un conducto con un foramen apical en un 9 %; dos conductos con un foramen a nivel apical en un 13 %; dos conductos con dos forámenes a nivel del tercio apical en 72 %; y tres conductos en un 6 % (10).

### Segundo premolar superior

En cuanto a la anatomía del segundo premolar superior, podemos encontrar que un mayor porcentaje (75 %) presenta un conducto con un solo foramen apical; el

24 % tiene dos conductos con dos forámenes a nivel apicales; y un porcentaje muy bajo del 1 % presenta tres conductos. Cuando existan tres conductos, la forma de la apertura cameral debe ser triangular, igual que el primer premolar superior (10) (figura 5).

Cuando se encuentra una raíz, es más amplia en sentido vestíbulo-palatina que en sentido mesio-distal. El conducto o los conductos siguen siendo ovales desde el piso de la cámara pulpar y disminuye a nivel del ápice. Las raíces frecuentemente se asemejan a una forma de bayoneta, sobre todo cuando tienen proximidad al seno maxilar (9).

### **Primer premolar inferior**

Los primeros premolares inferiores suelen ser más complicados de tratar ya que presentan una tasa alta de agravamiento y fracasos. La posible explicación puede ser la amplia variación que tiene el conducto radicular; además, el acceso y la ubicación del conducto o conductos no son fácilmente localizables (9).

Los premolares inferiores generalmente presentan en mayor porcentaje un conducto con un foramen apical en un 75,3 %, dos conductos con un foramen a nivel apical en un 6,5 %, dos conductos con dos forámenes a nivel apical en un 19,5 %, y un menor porcentaje de 0,5 % presentan tres conductos. La apertura de un conducto tendrá forma ovalada, a diferencia de la apertura de tres conductos que tendrá forma triangular; considerando la clasificación de Vertucci, los tipos III y IV son las más frecuentes (9) (figura 3).

Asimismo, la inclinación lingual de la corona tiende a desviar las limas en dirección vestibular, la inclinación de la corona dificultará aún más la localización del conducto lingual. Para encontrar y tener un mejor acceso a este conducto, se debe ampliar la pared lingual (9).

El diagnóstico y el tratamiento de los conductos adicionales en los premolares inferiores son un reto para el clínico. No poder localizar y obturar algún conducto llevará al fracaso del tratamiento. Balakasireddy et al. (11) encontraron una incidencia del 42 % de fracasos en piezas que tenían raíces o conductos adicionales; asimismo, encontraron una incidencia del primer premolar inferior con tres raíces de apenas un 0,2 %, aumentando esta incidencia a 18,1 %.

### **Segundo premolar inferior**

El segundo premolar inferior puede presentar en mayor porcentaje un conducto con un foramen a nivel apical en un 85,5 %, dos conductos con un foramen a nivel apical en un 1,5 %, dos conductos con dos forámenes a nivel apical en un 11,5 %, y tres conductos en un 0,5 % (10).

Si bien el segundo premolar inferior es similar al primero, destacan algunas diferencias en el espacio interior de la corona, como, por ejemplo, que este es ocupado por un cuerno pulpar de la cara lingual que suele tener un mayor tamaño en sentido longitudinal; así también, la raíz y el conducto radicular presentan con mayor frecuencia una forma ovalada; la cámara pulpar es más extensa en sentido vestíbulo-lingual; y, habitualmente, se pueden distinguir el distanciamiento de la cámara pulpar y el conducto radicular, esto a diferencia del primer premolar inferior (9).

### **DIAGNÓSTICO**

Conocer sobre la anatomía del sistema de conductos es importante para hacer un buen diagnóstico de los premolares con tres conductos; además, es necesario realizar exámenes complementarios como radiografías y tomografías computarizadas de haz cónico. Actualmente, estas últimas son las más asertivas por tener una imagen tridimensional que nos ayuda a localizar y diferenciar los conductos (12).

En la toma de radiografías convencionales se puede utilizar diferente angulación en sentido horizontal del haz de Rx, a fin de observar con mayor claridad la separación de los conductos que suelen estar superpuestos, ya que presentan diferentes morfologías de sus raíces externas, para lo cual se utiliza con mayor frecuencia la técnica de Clark y la técnica triangular de rastreamiento radiológico por Bramante (13).

**1. Técnica de Clark.** Para realizar la técnica radiográfica se requiere de dos tomas diferentes de radiografía periapical de la pieza a tratar. La primera es una radiografía orto-radial, la cual se realiza con una angulación horizontal y vertical, donde solo facilita la evaluación de la pieza dental en dos dimensiones (alto y ancho); para realizar una evaluación a profundidad, se realiza la segunda radiografía angulando el colimador del Rx en sentido mesio-radial; si el colimador se coloca hacia mesial o disto-radial, el colimador se encuentra hacia distal (14).

**2. Técnica triangular de rastreamiento radiológico de Bramante.** Es utilizada para diagnosticar con más precisión casos como curvaturas radiculares, escalones, perforaciones, la presencia de instrumentos fracturados/separados o conductos calcificados (14).

La tomografía computarizada de haz cónico nos brinda una imagen tridimensional que nos ayudará a ubicar los conductos, como en el caso de los premolares con anatomía compleja, y así tener un diagnóstico más exacto para ayudar en el tratamiento de estas piezas, a fin de mejorar el resultado y reducir la posibilidad de hacer una falsa vía o perforaciones (11).

### MANEJO CLÍNICO

El manejo clínico de los premolares con tres conductos es complejo por sus diferentes variaciones anatómicas. Actualmente, para el tratamiento de conductos se utiliza y es de gran ayuda la magnificación (lupas, microscopio), preparaciones biomecánicas con instrumentos mecanizados (rotatorios, reciprocantes) e irrigación ultrasónica (15).

Cuando se trata de una anatomía dental compleja, la irrigación ultrasónica pasiva (PUI) es una técnica complementaria que se utiliza de manera eficaz porque ayuda a eliminar las bacterias, los detritus y el barrillo dentinario del sistema de conductos, de manera eficiente y superior a la irrigación convencional con jeringa (15).

Los estudios han demostrado que los sistemas de conductos radiculares anatómicamente complejos, como los premolares de tres conductos, no pueden limpiarse fácilmente ni obturarse eficazmente. Cho et al. (16) introdujeron una nueva técnica de obturación, conocida como vibración ultrasónica y obturación termohidrodinámica (VibraTHO). Esta técnica incorpora la compactación vertical a alta temperatura y de corto tiempo donde se utiliza un cono único de gutapercha; asimismo, está diseñada para usar presión hidráulica con el fin de inducir el movimiento hidrodinámico del sellador dentro del conducto radicular utilizando energía ultrasónica, donde será compactado el componente principal (cono único de gutapercha).

El objetivo de la obturación del conducto es lograr un buen sellado tridimensional. Para ello, es importante la selección de un material sellador adecuado y de la técnica de obturación ideal. La compactación lateral en frío

es la técnica de obturación más utilizada por el clínico que realiza tratamiento de conductos; así también, es considerada el gold standard en el área de endodoncia. A pesar de ser predecible y relativamente simple de ejecutar, la obturación del conducto radicular mediante una técnica de compactación lateral puede carecer de homogeneidad y, por lo tanto, generar una gran cantidad de espacios. Se han desarrollado técnicas termoplásticas, como la onda continua de condensación (CWC) y la técnica híbrida de Tagger (THT), basadas en portadores (sistema Thermafill), para incorporar el uso de calor térmico o friccional para obtener moldes termoplásticos de gutapercha que permiten resultados ventajosos para el manejo de conductos radiculares de forma irregular, que permiten, a su vez, conseguir una mejor adaptación a las paredes del conducto, con un relleno más homogéneo (17).

La técnica de cono único (SC) es actualmente muy utilizada debido a su facilidad en la ejecución. Es menos sensible a las variaciones del operador, tiene un bajo costo y un tiempo de operación corto. Esta técnica utiliza un cono de gutapercha con un diámetro similar al último instrumento utilizado para dar forma al conducto radicular; sin embargo, demanda una mayor cantidad de sellador, por lo que la fluidez y otras propiedades fisicoquímicas del sellador juegan un papel fundamental en el éxito del tratamiento de conductos (16).

En la actualidad, existen los selladores endodónticos biocerámicos, como el MTA/Biocerámica, Bio-C Sealer (Angelus, Brasil). Estos selladores contienen silicato de calcio, aluminato de calcio y óxido de calcio, que los hace biocompatibles y bioactivos debido a la liberación de iones calcio. También contienen óxido de zirconio, óxido de hierro, dióxido de silicio y propilenglicol como agentes de dispersión, sin sufrir contracción después del fraguado. Las propiedades mecánicas y físicas brindan facilidad en el manejo y sellado hermético de la obturación de los conductos. Los cementos selladores biocerámicos se pueden utilizar con la técnica de compactación lateral, cono único y obturación termoplástica (según las indicaciones del fabricante) (17).

En cuanto a la obturación de premolares con anatomía compleja, como los que presentan tres conductos, se conoce que es difícil llegar a obturarlos por completo; por ello, es indispensable considerar una obturación homogénea que mejore el pronóstico de tratamiento. La técnica de cono único de gutapercha podría considerarse ventajosa por el uso del sellador

biocerámico, que al fraguar se expande y deja menos espacios en el conducto radicular (17).

### Fracasos en el tratamiento de tres conductos

El fracaso en los tratamientos de conductos radiculares se puede atribuir a muchos factores, como el desconocimiento de la anatomía de los conductos, conductos no obturados o desbridados de forma incompleta, persistencia de bacterias, errores de procedimientos iatrogénicos, como una mala conformación de la cavidad al momento de realizar la apertura cameral, así como complicaciones al momento de realizar la preparación biomecánica (perforaciones o instrumentos separados) (18).

Un estudio realizado por Tabassum y Khan (19) presentó 236 casos de fracasos de tratamientos de conductos de premolares de tres conductos, todos relacionados con la presencia de infecciones bacterianas y la rarefacción perirradicular. Las bacterias presentes en el área perirradicular serán inaccesibles a los procedimientos de desinfección. Un mal sellado apical también es un factor que contribuye al fracaso endodóntico debido a la persistencia de microorganismos, que pueden producir una filtración apical.

En lo que refiere al fracaso de tratamiento de premolares con tres conductos, este se puede deber a la omisión de la búsqueda del conducto adicional, ello debido a su baja frecuencia de aparición. Por esto es importante el correcto diagnóstico clínico y radiográfico previo al inicio de la apertura cameral. Sin un diagnóstico adecuado, el hecho de ignorar la presencia de un tercer conducto podría dirigirnos a mantener un tejido pulpar remanente dentro del conducto no hallado, generando así el fracaso inminente del tratamiento de conductos. El conocimiento de la ley de simetría durante la apertura determinará una posible existencia de un conducto adicional (19).

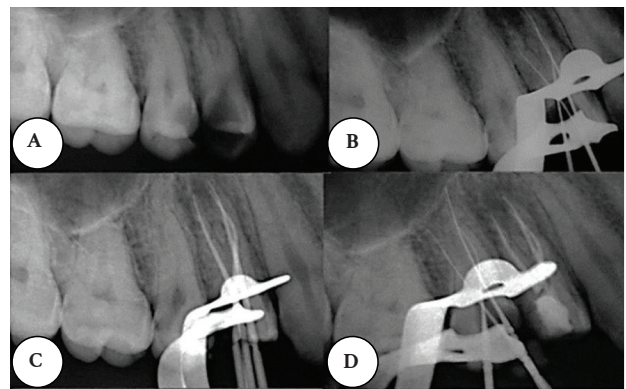
### DISCUSIÓN

Los sistemas de conductos radiculares son complicados y variables, razón por la cual muchas veces es un desafío realizar un diagnóstico y tratamiento. La morfología del conducto radicular con mayor incidencia en los premolares está conformada por la presencia de un conducto; sin embargo, existe la posibilidad de que presente dos o tres conductos en un porcentaje menor (10).

La limpieza de los conductos radiculares es de suma importancia para conseguir el éxito de una

endodoncia. Las radiografías periapicales se pueden usar de diferentes ángulos, así como durante los procedimientos del tratamiento para detectar variaciones anatómicas. No obstante, es posible que no proporcionen información completa sobre los conductos, ya que las imágenes resultantes son bidimensionales. Con el apoyo diagnóstico de la tomografía computarizada de haz cónico para el tratamiento de conductos, es posible identificar conductos que no se pueden observar en radiografías periapicales obtenidas desde diferentes ángulos. Además, la preparación de un correcto acceso cameral y la clara identificación del piso cameral también son recursos eficaces para la detección de conductos adicionales (20).

Beyraghshamshir et al. (2), en su estudio realizado el 2020, identificaron los conductos mediante el uso de magnificación por microscopio dental; asimismo, utilizaron el explorador endodóntico DG16 para encontrar los conductos; y obturaron con la técnica de cono único utilizando un cono con taper 0,04 y sellador biocerámico Sure Seal Root. Con esto demostraron la necesidad del uso de la magnificación (figura 6).



**Figura 6.** Secuencia de tratamiento de conductos de un premolar superior. Imagen obtenida de Beyraghshamshir et al. (2). A: Rx de diagnóstico; B: conductometría; C: conometría; D: obturación de los tres conductos.

### CONCLUSIONES

Antes de iniciar el tratamiento de conducto, siempre se deben considerar las variaciones de la anatomía y morfología radicular de la pulpa. Los exámenes clínicos y radiográficos son esenciales para el éxito del tratamiento; y en la actualidad tenemos una gran ayuda con la tomografía, ya que nos ayuda a identificar conductos adicionales, morfologías atípicas, entre otros, al proporcionar una imagen tridimensional.

## REFERENCIAS

1. Ugur Z, Akpınar KE, Altunbas D. Maxillary first premolars with three root canals: two case reports. *J Istanbul Univ Fac Dent* [Internet]. 2017; 51(3): 50-54. Disponible en: <https://doi.org/10.17096/jiufd.03732>
2. Beyraghshamshir R, Karimian E, Sekandari S. Maxillary premolars with three root canals: a case report. *Iran Endod J* [Internet]. 2020; 15(4): 259-262. Disponible en: <https://doi.org/10.22037/iej.v15i4.30636>
3. Huang W, Yang J, Li Y. Cone-beam computed tomography three-dimensional reconstruction aids treatment of three root canals with severe curvature in maxillary first premolar: a case report. *J Int Med Res* [Internet]. 2022; 50(6): 03000605221105361. Disponible en: <https://doi.org/10.1177/03000605221105361>
4. Tapia G, Sinchiguano J, Rodrigues A, Burgos J, Duarte F. Manejo endodóntico de un primer premolar superior con 3 conductos, utilizando tomografía computarizada de cone-beam. *RO* [Internet]. 2022; 24(2): 46-50. Disponible en: <https://doi.org/10.29166/odontologia.vol24.n2.2022-e3940>
5. Jain R, Mala K, Shetty N, Bhimani N, Kamath PM. Endodontic management of mandibular anterior teeth and premolars with Vertucci's type VIII canal morphology: a rare case. *J Conserv Dent* [Internet]. 2022; 25(2): 197-201. Disponible en: [https://doi.org/10.4103/jcd.jcd\\_518\\_21](https://doi.org/10.4103/jcd.jcd_518_21)
6. Fan B, Chen WX, Fan MW. Configuration of C-shaped canals in mandibular molars in Chinese population. *J Dent Res*. 2001; 80: 704.
7. Moreno JO, Duarte ML, Marceliano-Alves MF. Micro-computed tomographic evaluation of root canal morphology in mandibular first premolars from a Colombian population. *Acta Odontol Latinoam* [Internet]. 2021; 34(1): 50-55. Disponible en: <https://doi.org/10.54589/aol.34/1/050>
8. Ahmed HMA, Versiani MA, De-Deus G, Dummer PMH. A new system for classifying root and root canal morphology. *Int Endod J* [Internet]. 2017; 50(8): 761-770. Disponible en: <https://doi.org/10.1111/iej.12685>
9. Cohen S, Hargreaves KM. *Vías de la pulpa*. 9.ª ed. Madrid: Elsevier Mosby; 2008.
10. Ingle JJ, Barkland LK. *Endodoncia*. 5.ª ed. Ciudad de México: McGraw Hill Interamericana; 2002.
11. Balakasireddy K, Kumar KP, John G, Gagan C. Cone beam computed tomography assisted endodontic management of a rare case of mandibular first premolar with three roots. *J Int Oral Health* [Internet]. 2015; 7(6): 107-109. Disponible en: <https://www.ncbi.nlm.nih.gov/pmc/articles/PMC4479762/>
12. Karobari MI, Parveen A, Mirza MB, Makandar SD, Nik Abdul NR, Noorani TY, et al. Root and root canal morphology classification systems. *Int J Dent* [Internet]. 2021; 2021: 6682189. Disponible en: <https://doi.org/10.1155/2021/6682189>
13. Jung YH, Cho BH, Hwang JJ. Analysis of the root position and angulation of maxillary premolars in alveolar bone using cone-beam computed tomography. *Imaging Sci Dent* [Internet]. 2022; 52(4): 365-373. Disponible en: <https://doi.org/10.5624/isd.20220710>
14. Basrani B. *Endodontic Radiology*. 2.ª ed. Iowa: John Wiley & Sons, Inc.; 2012.
15. Crozeta BM, Chaves de Souza L, Correa Silva-Sousa YT, Sousa-Neto MD, Jaramillo DE, Silva RM. Evaluation of passive ultrasonic irrigation and gentlewave system as adjuvants in endodontic retreatment. *J Endod* [Internet]. 2020; 46(9): 1279-1285. Disponible en: <https://doi.org/10.1016/j.joen.2020.06.001>
16. Cho YS, Kwak Y, Shin SJ. Comparison of root filling quality of two types of single cone-based canal filling methods in complex root canal anatomies: the ultrasonic vibration and thermohydrodynamic obturation versus single-cone technique. *Materials* [Internet]. 2021; 14(20): 6036. Disponible en: <https://doi.org/10.3390/ma14206036>
17. Girelli CF, Lacerda MF, Lemos CA, Amaral MR, Lima CO, Silveira FF, et al. The thermoplastic techniques or single-cone technique on the quality of root canal filling with tricalcium silicate-based sealer: an integrative review. *J Clin Exp Dent* [Internet]. 2022; 14(7): 566-572. Disponible en: <https://doi.org/10.4317/jced.59387>
18. Vera MM. *Valoración de éxitos y fracasos en endodoncia* [Trabajo de grado en Internet]. Guayaquil: Universidad de Guayaquil; 2020.

- Disponibile en: <http://repositorio.ug.edu.ec/handle/redug/48351>
19. Tabassum S, Khan FR. Failure of endodontic treatment: the usual suspects. *Eur J Dent* [Internet]. 2016; 10(1): 144-147. Disponible en: <https://doi.org/10.4103/1305-7456.175682>
20. Karnasuta P, Vajrabhaya LO, Chongkonsatit W, Chavanaves C, Panrenu N. An efficacious horizontal angulation separated radiographically superimposed canals in upper premolars with different root morphologies. *Heliyon* [Internet]. 2020; 6(6): e04294. Disponible en: <https://doi.org/10.1016/j.heliyon.2020.e04294>



**Disponible en:**

<https://www.redalyc.org/articulo.oa?id=421582841007>

Cómo citar el artículo

Número completo

Más información del artículo

Página de la revista en redalyc.org

Sistema de Información Científica Redalyc  
Red de revistas científicas de Acceso Abierto diamante  
Infraestructura abierta no comercial propiedad de la  
academia

Rosario Araujo, Margarita Vega

**Premolares con tres conductos radiculares**

**Premolars with three root canals**

**Pré-molares com três canais radiculares**

*Revista Estomatológica Herediana*

vol. 34, núm. 1, p. 55 - 62, 2024

Universidad Peruana Cayetano Heredia. Facultad de  
Estomatología,

**ISSN:** 1019-4355

**ISSN-E:** 2225-7616

**DOI:** <https://doi.org/10.20453/reh.v34i1.5330>