

Citar como:

Gaete R, Ahumada R, Cortés C, Ahumada K, Aitken-Saavedra J. Utilidad diagnóstica del CD117 en un inusual carcinoma adenoide quístico del labio superior. Rev Estomatol Herediana. 2024; 34(1): 97-102. DOI: 10.20453/reh.v34i1.5321

Recibido: 17-08-2023
Aceptado: 22-11-2023
En línea: 31-03-2024

Conflicto de intereses: Los autores declaran no tener conflicto de intereses.

Financiamiento: Autofinanciado.

Aprobación de ética: Consentimiento firmado por la paciente y visado por el Comité de Ética del Servicio de Salud Aconcagua.

Contribución de autoría: RG, RA y JAS: conceptualización, curación de datos, análisis formal, investigación, metodología, administración del proyecto, visualización, redacción de borrador original, redacción (revisión y edición).
CC y KA: curación de datos, investigación, metodología, visualización, redacción de borrador original, redacción (revisión y edición).

Correspondencia:

Juan Aitken-Saavedra
Dirección: Olivos 943, Independencia, Santiago de Chile, Chile
Teléfono: +56995344872
Contacto: jaitken@odontologia.uchile.cl



Artículo de acceso abierto, distribuido bajo los términos de la Licencia Creative Commons Atribución 4.0 Internacional.

© Los autores
© Revista Estomatológica Herediana

Utilidad diagnóstica del CD117 en un inusual carcinoma adenoide quístico del labio superior

Diagnostic utility of CD117 in an unusual adenoid cystic carcinoma of the upper lip

Utilidade diagnóstica do CD117 num carcinoma adenoide cístico invulgar do lábio superior

Rodrigo Gaete^{1, 2, a, b} , Richard Ahumada^{3, c, d} , Claudia Cortés^{4, e} , Karina Ahumada^{1, 2, a, b} , Juan Aitken-Saavedra^{5, 6, d, f}

RESUMEN

El carcinoma adenoide quístico (CAQ) es una neoplasia maligna de glándula salival, de evolución lenta pero de agresivo comportamiento, que se presenta frecuentemente en el paladar; sin embargo, en el labio superior, donde suelen encontrarse más neoplasias benignas, su presencia es escasamente relatada. Se expone un relato de una mujer de 63 años, derivada por presentar un nódulo en el labio superior derecho, de aspecto benigno, consistencia firme, circunscrito, móvil, doloroso a la palpación, sin tiempo de evolución determinado y cuyo estudio histopatológico exhibió una proliferación de células anguladas e hiper cromáticas de escaso citoplasma, organizadas en patrón cribiforme y predominantemente tubular. Se realiza un estudio inmunohistoquímico, el cual mostró positividad para SMA, p63 y CD117 con un Ki-67 del 10 % aproximadamente. Estos resultados confirman diagnóstico de CAQ con patrón tubular, destacando el rol del CD117 para el diagnóstico diferencial con adenocarcinoma polimorfo. Se deriva a la

¹ Servicio Dental Hospital San Juan de Dios de Los Andes. Los Andes, Chile.

² Universidad Andrés Bello, Facultad de Odontología. Santiago de Chile, Chile.

³ Universidad de Valparaíso, Facultad de Odontología. Valparaíso, Chile.

⁴ Hospital San Camilo. San Felipe, Chile.

⁵ Universidad de Chile, Facultad de Odontología. Santiago de Chile, Chile.

⁶ Servicio Dental Hospital San Camilo. San Felipe, Chile.

^a Cirujano maxilofacial.

^b Profesor asistente de Cirugía y Traumatología Maxilofacial.

^c Profesor auxiliar de la Cátedra de Patología y Diagnóstico Oral.

^d Patólogo bucomaxilofacial.

^e Jefa de la Unidad de Anatomía Patológica.

^f Profesor asociado del Departamento de Patología y Medicina Oral.

paciente para tratamiento quirúrgico y radioterapia, y luego de un año de seguimiento mantiene un buen comportamiento clínico.

Palabras clave: carcinoma adenoide quístico, CD117, neoplasia glándula salival.

ABSTRACT

Adenoid cystic carcinoma (ACCC) is a malignant neoplasm of the salivary gland, of slow evolution but aggressive behavior, which frequently occurs in the palate; however, in the upper lip, where more benign neoplasms are usually found, its presence is scarcely reported. We report the case of a 63-year-old woman, referred for presenting a nodule in the right upper lip, with benign appearance, firm consistency, circumscribed, mobile, painful to palpation, with no determined time of evolution and whose histopathological study showed a proliferation of angular and hyperchromatic cells with scarce cytoplasm, organized in a cribriform pattern and predominantly tubular. An immunohistochemical study was performed, which showed positivity for SMA, p63 and CD117 with a Ki-67 of approximately 10%. These results confirm the diagnosis of CAC with tubular pattern, highlighting the role of CD117 for the differential diagnosis with polymorphous adenocarcinoma. The patient was referred for surgical treatment and radiotherapy, and after one year of follow-up she maintained a good clinical behavior.

Keywords: adenoid cystic carcinoma, CD117, salivary gland neoplasm.

RESUMO

O carcinoma adenoide cístico (CACC) é uma neoplasia maligna da glândula salivar, de evolução lenta, mas de comportamento agressivo, que ocorre frequentemente no palato; no entanto, a sua presença é raramente relatada no lábio superior, onde normalmente se encontram neoplasias mais benignas. Relatamos o caso de uma mulher de 63 anos que foi encaminhada por apresentar um nódulo benigno no lábio superior direito, de aspeto firme, circunscrito, móvel, doloroso à palpação, sem tempo de evolução definido. O exame histopatológico revelou uma proliferação de células angulosas e hiper cromáticas com citoplasma escasso, organizadas em padrão cribriforme e predominantemente tubulares. Foi efetuado um estudo imuno-histoquímico que mostrou positividade para SMA, p63 e CD117 com um Ki-67 de aproximadamente 10 %. Estes resultados confirmam o diagnóstico de CAC com padrão tubular,

realçando o papel do CD117 no diagnóstico diferencial com adenocarcinoma polimorfo. A paciente foi encaminhada para tratamento cirúrgico e radioterapia e, após um ano de seguimento, manteve bom comportamento clínico.

Palavras-chave: carcinoma adenoide cístico, CD117, neoplasia das glândulas salivares.

INTRODUCCIÓN

Con una incidencia anual notificada de 3 a 4,5 casos por millón de habitantes, el carcinoma adenoide quístico (CAQ) es una neoplasia maligna de glándulas salivales, poco frecuente, que representa aproximadamente el 1 % de todos los tumores malignos de cabeza y cuello y alrededor del 10 % de todas las neoplasias de glándulas salivales (1). Este tumor se localiza con frecuencia en las glándulas salivales menores (45-68 % de los casos), especialmente en el paladar (66 %), mientras que en el labio superior se observa con menor frecuencia (5-20 %) (2).

Clínicamente, el CAQ se presenta con ulceración y dolor, aunque con lento crecimiento, donde casi la mitad de los pacientes afectados desarrollan metástasis a distancia dentro de los primeros 5 años a partir del diagnóstico, mientras que las recurrencias locales tienden a desarrollarse aún más tarde, incluso luego de 8 años postratamiento (1, 2), característica que revela su comportamiento agresivo y su descripción como tumor maligno de alto grado (3). Histopatológicamente, se describen tres patrones histológicos en el CAQ: cribriforme, tubular y sólido, los cuales se pueden presentar de forma simultánea en un mismo tumor; así pues, es relevante determinar el patrón predominante para su posterior gradación (3, 4).

Se reporta un caso clínico de un paciente con CAQ localizado en el labio superior, lo cual es extremadamente infrecuente, haciendo especial énfasis en la presentación clínica, la cual sugería al momento de la cirugía el diagnóstico de una neoplasia benigna. Además, se describe la importancia de la utilización del inmunomarcador c-kit o CD117 en la confirmación del diagnóstico que permiten descartar diagnósticos diferenciales frecuentes de esta patología.

PRESENTACIÓN DEL CASO

Se expone el caso de una mujer de 63 años, con hipotiroidismo controlado de base, derivada al Servicio Dental Maxilofacial del Hospital de Los Andes, Chile, por presentar un aumento de volumen nodular de consistencia firme, circunscrito, móvil,

doloroso a la palpación, localizado en el espesor de la mucosa labial superior del lado derecho, de aparente larga data y de crecimiento lento, ubicado en el espesor de la mucosa labial de lado derecho (figura 1A). Al momento de la biopsia, se observó una lesión de color amarillento, lobulada en su porción más profunda, y aparentemente adherida a los planos adyacentes (figuras 1B y 1C).

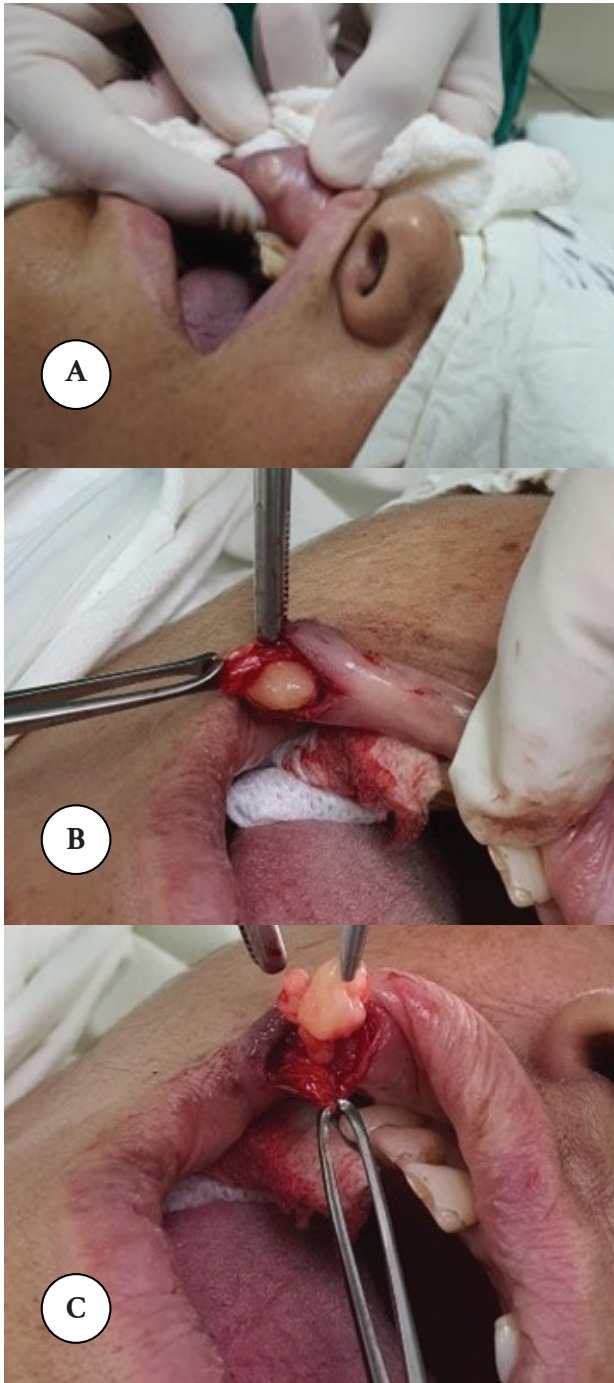


Figura 1. Aspecto clínico y quirúrgico de la lesión. A: Aspecto de la lesión antes de la cirugía. B y C: Imagen de la biopsia excisional de la lesión.

El análisis microscópico, realizado en la Unidad de Anatomía Patológica del Hospital San Camilo, reveló un tumor parcialmente delimitado, en el que destaca una proliferación de células hiper cromáticas y anguladas con escaso citoplasma, formando múltiples espacios microquísticos con contenido eosinófilo de aspecto mucinoso, organizadas en un patrón cribiforme y predominantemente tubular con áreas focales de islas sólidas (figuras 2A y 2B). El estroma se observa fibroso y de escasas células inflamatorias. No se advierte infiltración vascular ni perineural. No se identifican mitosis atípicas o áreas de necrosis. La proliferación neoplásica afectaba todos los márgenes quirúrgicos. Se realiza tinción inmunohistoquímica de CD117, o también llamado c-kit, observándose marcación positiva citoplasmática, principalmente en las células internas (figura 2E). También se observa marcación positiva en células abluminales para p-63 (nuclear) y SMA (citoplasmática) con mayor intensidad (figuras 2C y 2D). La tinción inmunohistoquímica GFAP fue negativa y el Ki-67 (o índice de proliferación celular) mostró positividad para alrededor de un 10 % de la muestra (figura 2F).

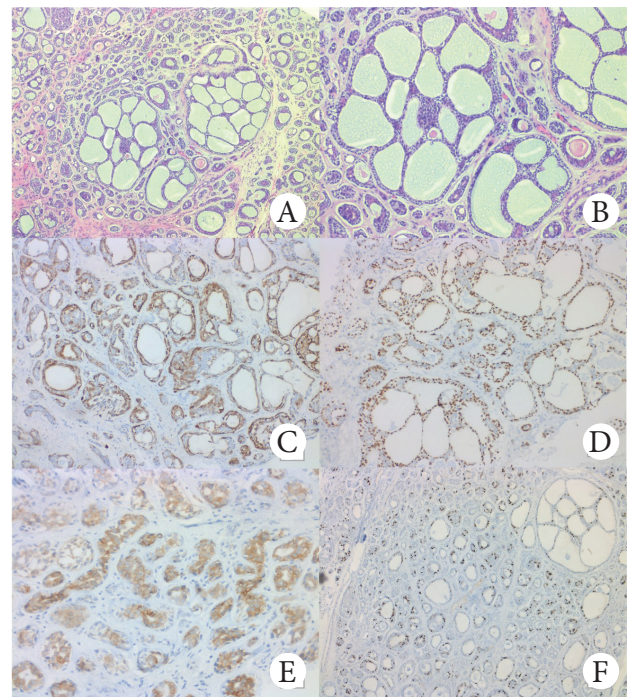


Figura 2. Características histopatológicas de la neoplasia. A: Proliferación de células tumorales en un patrón cribiforme y tubular. B: Islotes cribiformes formados por células de escaso citoplasma y núcleo hiper cromático con microquistes de contenido mucinoso. C: Células mioepiteliales positivas citoplasmáticas para SMA. D: Células mioepiteliales positivas nucleares para p63. E: Células internas positivas citoplasmáticas para CD117. F: Ki-67 con índice del 10 %.

Finalmente, se diagnosticó una proliferación epitelial maligna compatible con CAQ de predominio tubular. La paciente fue derivada a tratamiento en servicio hospitalario y sometida a nuevo tratamiento quirúrgico, combinado con radioterapia postoperatoria, evidenciando hasta el momento un buen comportamiento clínico.

DISCUSIÓN

El valor del presente caso recae en la importancia de establecer diagnósticos diferenciales, especialmente por su aparente aspecto clínico benigno, lo que podría sugerir diagnósticos como lipoma (5) o alguna neoplasia de glándula salival más frecuente en esa localización, como el adenoma pleomorfo (AP) y el adenoma canalicular (AC), cuya localización más común (en caso del AC) es precisamente el labio superior (6). Respecto al CAQ, aproximadamente solo un 5 % de los casos se presentarían en el labio superior (7), mientras que, dentro de los tumores malignos que afectan al labio superior, el CAQ representa el 1,7 % de los casos (8).

Si bien el aspecto histológico es altamente sugerente de un CAQ, el complemento de un apropiado análisis inmunohistoquímico resulta relevante, especialmente para establecer el pronóstico y diferenciar de otras entidades neoplásicas de glándula salival. Se ha reportado que la inmunotinción con CD117 puede ser de utilidad para diferenciar dos entidades neoplásicas, como son el CAQ y el adenocarcinoma polimorfo (ACP), en las que sus patrones cribiformes y tubulares pueden verse confundidos. El CD117 muestra una fuerte reactividad citoplasmática difusa en más del 80 % de las células tumorales del CAQ, mientras que menos del 20 % de las células muestran una positividad negativa a débil en el ACP (8). En nuestro reporte, la inmunomarcación positiva para esta proteína fue de aproximadamente el 90 %, lo que concuerda con lo descrito por Mino et al. (9), quienes observaron marcación positiva en el 89 % de las células tumorales. Respecto de otras tinciones inmunohistoquímicas de utilidad en el diagnóstico de CAQ, se encuentra el p40 y la GFAP especialmente cuando su análisis se encuentra combinado con la inmunomarcación de p63 (10). En el caso presentado, se realizó inmunomarcación para p63, la cual fue positiva; mientras que para GFAP no hubo inmunomarcación, lo que se condice con lo descrito en la literatura. En ese sentido, la positividad para p63 en células abuminales y la negatividad para GFAP son de utilidad para diferenciar el CAQ, especialmente,

del AP; y en el caso de la inmunomarcación positiva del CD117, esta permitirá diferenciar el CAQ del ACP (9, 10).

En el labio superior, el CAQ se presentó como un nódulo de crecimiento lento que comúnmente no presenta síntomas tempranos significativos. Esto no solo condice con lo descrito en la literatura, sino que, además, refuerza la necesidad de un diagnóstico temprano. Debido a su lenta evolución y su comportamiento aparentemente benigno, el diagnóstico del paciente suele ser tardío (11, 12).

Respecto del pronóstico, las características histológicas se han correlacionado con el pronóstico con resultados inconsistentes (13). Se ha sugerido que el patrón sólido parece ser más agresivo, y que puede asociarse con un curso clínico adverso y de mal pronóstico (14). Por otro lado, otros estudios no han identificado ninguna correlación entre subtipo histológico y comportamiento clínico (15).

El crecimiento infiltrativo y la invasión perineural presentes en el CAQ son otras características asociadas al pronóstico, considerándose en este caso de peor pronóstico cuando están presentes (16). Esto explicaría el alto riesgo de recurrencia de esta neoplasia, lo que podría interpretarse como una extirpación quirúrgica incompleta o invasión de estructuras que favorecen procesos metastásicos. Ahora bien, otros autores no han identificado ninguna correlación entre la invasión perineural y el pronóstico (14), lo que marca una controversia en relación con el pronóstico de esta patología. A su vez, un margen quirúrgico microscópico positivo se asocia con un peor pronóstico (17). Actualmente, la resección quirúrgica del tumor en combinación con radioterapia adyuvante es prácticamente el método de elección más efectivo (1, 18), tratamiento que coincide con lo realizado en el presente caso, en donde hasta el momento se ha observado un buen comportamiento.

Es extremadamente importante realizar el seguimiento permanente de los pacientes que han padecido de esta neoplasia, ya que el CAQ es un cáncer de crecimiento lento pero implacable e impredecible, que favorece procesos evolutivos metastásicos (1). Debido a su rareza y a la falta de comprensión de su etiología molecular, actualmente no existe una quimioterapia estándar para esta neoplasia y muchos pacientes sufren de enfermedad recurrente y/o metastásica. Como tal, el desarrollo de terapias seguras y efectivas

es imperativo. Además de las quimioterapias convencionales y los inhibidores de la angiogénesis, se espera que la aparición de nuevas terapias, como la inmunoterapia y aquellas dirigidas a la troncalidad del cáncer, aporten beneficios clínicos a los pacientes en el futuro (19). Por otro lado, en cuanto al diagnóstico, es posible usar inmunomarcadores como el CD117 cuando la morfología normal es similar a otras patologías (como AP o ACP) a fin de conseguir la confirmación del diagnóstico de CAQ.

CONCLUSIONES

La utilidad diagnóstica de la inmunohistoquímica del CD117 para el diagnóstico diferencial del CAQ con ACP e incluso con AP es buena y de gran ayuda, especialmente en ubicaciones poco usuales como en glándulas salivales menores del labio superior, donde los tumores glandulares benignos son más frecuentes, permitiendo establecer protocolos terapéuticos adecuados que favorezcan el pronóstico de los pacientes y su adecuado seguimiento.

REFERENCIAS

1. Coca-Pelaz A, Rodrigo JP, Bradley PJ, Vander Poorten V, Triantafyllou A, Hunt JL, et al. Adenoid cystic carcinoma of the head and neck – An update. *Oral Oncol* [Internet]. 2015; 51(7): 652-661. Disponible en: <https://doi.org/10.1016/j.oraloncology.2015.04.005>
2. Dogra BB, Batra G, Wahegaonkar C, Patil B. Adenoid cystic carcinoma of the upper lip: a case report and review of literature. *Int J Oral Health Sci* [Internet]. 2016; 6(1): 40-43. Disponible en: https://journals.lww.com/ijoh/fulltext/2016/06010/adenoid_cystic_carcinoma_of_the_upper_lip__a_case.10.aspx
3. Van Weert S, Bloemena E, Van der Waal I, De Bree R, Rietveld DH, Kuik JD, et al. Adenoid cystic carcinoma of the head and neck: a single-center analysis of 105 consecutive cases over a 30-year period. *Oral Oncol* [Internet]. 2013; 49(8): 824-829. Disponible en: <https://doi.org/10.1016/j.oraloncology.2013.05.004>
4. Morita N, Murase T, Ueda K, Nagao T, Kusafuka K, Nakaguro M, et al. Pathological evaluation of tumor grade for salivary adenoid cystic carcinoma: a proposal of an objective grading system. *Cancer Sci* [Internet]. 2021; 112(3): 1184-1195. Disponible en: <https://doi.org/10.1111%2Fcas.14790>
5. Aita TG, Bonardi JP, Stabile GAV, Pereira-Stabile CL, Faverani LP, Hochuli-Vieira E. Lipoma on the lower lip. *J Craniofac Surg* [Internet]. 2017; 28(8): e750-e751. Disponible en: <https://doi.org/10.1097/scs.0000000000003908>
6. Peraza AJ, Wright J, Gómez R. Canalicular adenoma: a systematic review. *J Craniomaxillofac Surg* [Internet]. 2017; 45(10): 1754-1758. Disponible en: <https://doi.org/10.1016/j.jcms.2017.07.020>
7. Waldron CA, El-Mofty SK, Gnepp DR. Tumors of the intraoral minor salivary glands: a demographic and histologic study of 426 cases. *Oral Surg Oral Med Oral Pathol* [Internet]. 1988; 66(3): 323-333. Disponible en: [https://doi.org/10.1016/0030-4220\(88\)90240-x](https://doi.org/10.1016/0030-4220(88)90240-x)
8. Tariq H, Anjum S, Din HU, Akhtar F. Diagnostic utility of C-kit protein (CD117) expression in differentiating adenoid cystic carcinoma and polymorphous low grade adenocarcinoma. *Pak J Med Sci* [Internet]. 2017; 33(6): 1376-1380. Disponible en: <https://doi.org/10.12669%2Fpjms.336.13373>
9. Mino M, Pilch BZ, Faquin WC. Expression of KIT (CD117) in neoplasms of the head and neck: an ancillary marker for adenoid cystic carcinoma. *Mod Pathol* [Internet]. 2003; 16(12): 1224-1231. Disponible en: <https://doi.org/10.1097/01.mp.0000096046.42833.c7>
10. Atiq A, Mushtaq S, Hassan U, Loya A, Hussain M, Akhter N. Utility of p63 and p40 in distinguishing polymorphous adenocarcinoma and adenoid cystic carcinoma. *Asian Pac J Cancer Prev* [Internet]. 2019; 20(10): 2917-2921. Disponible en: <https://doi.org/10.31557%2FAPJCP.2019.20.10.2917>
11. Huang M, Ma D, Sun K, Yu G, Guo C, Gao F. Factors influencing survival rate in adenoid cystic carcinoma of the salivary glands. *Int J Oral Maxillofac Surg* [Internet]. 1997; 26(6): 435-439. Disponible en: [https://doi.org/10.1016/s0901-5027\(97\)80008-2](https://doi.org/10.1016/s0901-5027(97)80008-2)
12. Sanchez-Sanchez M, Infante-Cossio P, Lozano-Rosado R, Gonzalez-Perez LM, Japon-Rodriguez MA, Gonzalez-Padilla JD, et al. Resection of upper lip adenoid cystic carcinoma and reconstruction with reverse Yu flap: report of three cases and a literature review molecular and clinical oncology. *Mol Clin Oncol* [Internet]. 2017; 6(3): 444-450. Disponible en: <https://doi.org/10.3892/mco.2017.1150>

13. Nascimento AG, Amaral AL, Prado LA, Kligerman J, Silveira TR. Adenoid cystic carcinoma of salivary glands. A study of 61 cases with clinicopathologic correlation. *Cancer* [Internet]. 1986; 57(2): 312-319. Disponible en: [https://doi.org/10.1002/1097-0142\(19860115\)57:2<312::AID-CNCR2820570220>3.0.CO;2-A](https://doi.org/10.1002/1097-0142(19860115)57:2<312::AID-CNCR2820570220>3.0.CO;2-A)
14. Spiro RH, Huvos AG, Strong EW. Adenoid cystic carcinoma: factors influencing survival. *Am J Surg* [Internet]. 1979; 138(4): 579-583. Disponible en: [https://doi.org/10.1016/0002-9610\(79\)90423-9](https://doi.org/10.1016/0002-9610(79)90423-9)
15. Hemprich A, Schmidseder R. The adenoid cystic carcinoma: special aspects of its growth and therapy. *J Craniomaxillofac Surg* [Internet]. 1988; 16: 136-139. Disponible en: [https://doi.org/10.1016/S1010-5182\(88\)80034-9](https://doi.org/10.1016/S1010-5182(88)80034-9)
16. Brown JS. Prognostic factors in oral, oropharyngeal and salivary gland cancer. En: Booth PW, Schendel SA, Hausamen JE, editores. *Maxillofacial Surgery*. Vol 1. New York: Churchill Livingstone; 1999. pp. 291-308.
17. Šteiner P, Pavelka J, Vaneček T, Miesbauerová M, Skálová A. Molecular methods for detection of prognostic and predictive markers in diagnosis of adenoid cystic carcinoma of the salivary gland origin. *Cesk Patol* [Internet]. 2018; 54(3): 132-136. Disponible en: <https://pubmed.ncbi.nlm.nih.gov/30445817/>
18. Sahara S, Herzog AE, Nör JE. Systemic therapies for salivary gland adenoid cystic carcinoma. *Am J Cancer Res* [Internet]. 2021; 11(9): 4092-4110. Disponible en: <https://pubmed.ncbi.nlm.nih.gov/34659878>
19. Luna-Ortiz K, Güemes-Meza A, Villavicencio-Valencia V, Mosqueda-Taylor A. Upper lip malignant neoplasms. A study of 59 cases. *Med Oral Patol Oral Cir Bucal* [Internet]. 2012; 17(3): e371-e376. Disponible en: <https://doi.org/10.4317%2Fmedoral.17501>



Disponible en:

<https://www.redalyc.org/articulo.oa?id=421582841013>

Cómo citar el artículo

Número completo

Más información del artículo

Página de la revista en redalyc.org

Sistema de Información Científica Redalyc
Red de revistas científicas de Acceso Abierto diamante
Infraestructura abierta no comercial propiedad de la
academia

Rodrigo Gaete, Richard Ahumada, Claudia Cortés,
Karina Ahumada, Juan Aitken-Saavedra

**Utilidad diagnóstica del CD117 en un inusual carcinoma
adenoide quístico del labio superior**

**Diagnostic utility of CD117 in an unusual adenoid cystic
carcinoma of the upper lip**

**Utilidade diagnóstica do CD117 num carcinoma adenoide
cístico invulgar do lábio superior**

Revista Estomatológica Herediana

vol. 34, núm. 1, p. 97 - 102, 2024

Universidad Peruana Cayetano Heredia. Facultad de
Estomatología,

ISSN: 1019-4355

ISSN-E: 2225-7616

DOI: <https://doi.org/10.20453/reh.v34i1.5324>