

Dens invaginatus: diagnóstico y manejo clínico. Revisión de literatura

Dens invaginatus: diagnosis and clinical management. Literature review

Dens invaginatus: diagnóstico e tratamento clínico. Revisão da literatura

Grecia Vásquez Vereau^{1, a, b} , Margarita Vega Yslachin^{1, a, c, d, e} 

RESUMEN

El *dens invaginatus* (DI) es una alteración dentaria que se produce antes de la mineralización y es consecuencia del plegamiento del órgano del esmalte dentro de la papila dental. Sus características permiten el inicio y avance rápido de la lesión cariosa y, en consecuencia, de la enfermedad pulpar y periapical. En el presente artículo se compendia datos pertenecientes a artículos originales y revisiones de literatura a partir de las bases de datos Scopus y PubMed. En ese sentido, el objetivo de la presente revisión de literatura es exponer las pautas para el manejo clínico del DI según su etiología, clasificación y diagnóstico, a fin de mejorar la efectividad del tratamiento y pronóstico de esta alteración muy compleja.

Palabras clave: *dens in dente*; diagnóstico clínico; manejo de la enfermedad; revisión de literatura.

ABSTRACT

Dens invaginatus (DI) is a dental alteration that occurs before mineralization and is a consequence of the folding of the enamel organ within the dental papilla. Its characteristics allow the rapid onset and progression of carious lesions and,

¹ Universidad Peruana Cayetano Heredia, Facultad de Estomatología. Lima, Perú.

^a Cirujana dentista.

^b Estudiante de la especialidad de Endodoncia.

^c Especialista en Endodoncia.

^d Magíster en Estomatología.

^e Docente de Endodoncia.

Citar como:

Vásquez G, Vega M. *Dens invaginatus*: diagnóstico y manejo clínico. Revisión de literatura. Rev Estomatol Herediana. 2024; 34(2): 167-176. DOI: 10.20453/reh.v34i2.5535

Recibido: 15-01-2024

Aceptado: 15-05-2024

En línea: 29-06-2024

Conflicto de intereses: Las autoras declaran no tener conflicto de intereses.

Financiamiento: Autofinanciado.

Contribución de autoría: Ambas autoras contribuyeron con la elaboración de este manuscrito.

Correspondencia:

Grecia Paola Vásquez Vereau
Dirección postal: Morales Alpaca 248, Pueblo Libre, Lima, Perú
Teléfono: 922535977
Contacto: grecia.vasquez@upch.pe



Artículo de acceso abierto, distribuido bajo los términos de la Licencia Creative Commons Atribución 4.0 Internacional.

© Las autoras

© Revista Estomatológica Herediana

consequently, pulp and periapical disease. This article summarizes data from original articles and literature reviews from the Scopus and PubMed databases. In this sense, the aim of this literature review is to present guidelines for the clinical management of DI according to its etiology, classification and diagnosis, in order to improve the effectiveness of the treatment and prognosis of this very complex alteration.

Keywords: *dens in dente*; clinical diagnosis; disease management; literature review.

RESUMO

O *dens invaginatus* (DI) é uma alteração dentária que ocorre antes da mineralização e é consequência do dobramento do órgão do esmalte dentro da papila dentária. Suas características permitem o rápido início e a progressão de lesões cáries e, conseqüentemente, de doenças pulpares e periapicais. Este artigo resume dados de artigos originais e revisões de literatura dos bancos de dados Scopus e PubMed. Nesse sentido, o objetivo desta revisão de literatura é apresentar diretrizes para o manejo clínico do DI de acordo com sua etiologia, classificação e diagnóstico, a fim de melhorar a eficácia do tratamento e o prognóstico desta alteração tão complexa.

Palavras-chave: *dens in dente*; diagnóstico clínico; manejo da doença; revisão da literatura.

INTRODUCCIÓN

El *dens invaginatus* (DI) es una anomalía dentaria estructural producto del plegamiento de los tejidos dentales externos hacia la pulpa antes del proceso de calcificación. De etiología aún desconocida y con una prevalencia que va de 0,3 a 26 %, las características clínicas de esta anomalía representan una puerta de entrada para la contaminación bacteriana y sus productos, provocando patología pulpar y periapical (1-6). La clasificación de Oehlers es la más utilizada actualmente, la cual indica que las invaginaciones pueden agruparse en tres tipos distintos según su presentación radiográfica, desde la corona hasta la raíz (1, 4, 6, 7).

El diagnóstico de DI se realiza en función de la morfología de la corona y de los hallazgos que proporcionan los exámenes complementarios. El examen radiográfico bidimensional es fiable para diagnosticarlo. Actualmente, se introduce la tomografía computarizada helicoidal (SCT), la tomografía computarizada de haz cónico (CBCT), el microscopio quirúrgico dental (DOM) y los sistemas de tomografía microcomputarizada de rayos X (micro-

CT) para mejorar la precisión en el diagnóstico de DI (1, 5).

Los enfoques clínicos para el tratamiento varían según el tipo de DI (1) y pueden ir desde sellado coronal preventivo de la invaginación, tratamiento endodóntico no quirúrgico, cirugía apical, reimplantación intencional e incluso exodoncia de la pieza. La tecnología actual nos permite tratar una amplia gama de casos de DI con pronóstico favorable (5).

La presente revisión analiza el concepto, la clasificación, la epidemiología, la etiopatogenia, los exámenes complementarios, el diagnóstico, el tratamiento y el pronóstico del DI, con la finalidad de ayudar a los clínicos a elegir su correcto abordaje, favoreciendo a la preservación del diente con dicha anomalía.

CONCEPTO

DI, conocido también con el nombre de *dens in dente*, odontoma compuesto dilatado, *dents telescopes* o anomalía gestante, es una malformación del desarrollo del diente que es resultado del plegamiento de los tejidos dentales externos hacia la papila dental. Esta alteración puede ocurrir tanto en la corona como en la superficie radicular antes de que se produzca la mineralización (1, 2, 6, 8).

CLASIFICACIÓN

El término «*dens invaginatus*» fue introducido por Hallett en 1953, quien también introdujo la primera clasificación, sugiriendo la existencia de cuatro tipos de invaginación. En 1972, Schulze y Brand sugirieron doce variaciones del aspecto clínico y radiográfico de la invaginación (9, 10). Posteriormente, esta clasificación fue reordenada por Oehlers en 1957 y es la más usada en la actualidad debido a su sencilla nomenclatura. Según Oehlers (7), existen dos tipos de DI: *dens invaginatus* coronal (DIC) y *dens invaginatus* radicular (DIR). El DIC es el más común y se caracteriza por el plegamiento del órgano del esmalte hacia la papila dental antes de que ocurra la mineralización. De acuerdo con su presentación radiográfica, el DIC fue clasificado según Oehlers de la siguiente manera:

- **Tipo I:** La invaginación es mínima y revestida de esmalte, se limita únicamente a la corona dental y no sobrepasa la unión amelocementaria (1, 7).
- **Tipo II:** La invaginación está recubierta de esmalte y sobrepasa la unión amelocementaria hasta la cámara pulpar permaneciendo dentro del conducto radicular, pero sin comunicación con la pulpa

dental ni con el ligamento periodontal (1, 7). Se ha reportado un caso de DIC tipo II con comunicación lateral con ligamento periodontal (8), por lo que se ha propuesto una subcategorización adicional de Oehlers DIC tipo II en tres subtipos que representan la extensión de la invaginación en el tercio coronal, medio y apical (9).

- **Tipo IIIA:** La invaginación se prolonga a lo largo de la raíz y llega a comunicarse lateralmente con el ligamento periodontal a través de un pseudoforamen sin tener comunicación pulpar (1, 7).
- **Tipo IIIB:** La invaginación se prolonga a lo largo de la raíz y llega a comunicarse apicalmente con el ligamento periodontal sin tener comunicación pulpar (1, 7, 8, 10).

Se ha descrito un caso de DI tipo IV en un incisivo lateral superior, debido a la presencia de una invaginación lateral y apical como en la de tipo III, que a la vez tiene comunicación con la pulpa dental (8).

El DIR, conocido también como surco palato-gingival, anomalía radicular del desarrollo o surco radicular, es menos común y se caracteriza por la invaginación de la vaina radicular de Hertwig dentro de la raíz luego de la formación de la corona. Existen dos subtipos: en el primero, la invaginación está revestida de cemento y relacionada con un surco radicular axial; en el segundo, la invaginación está revestida de esmalte dentro de la raíz. Su etiología probablemente se deba a la diferenciación en ameloblastos de las células epiteliales que forman parte de la vaina epitelial de Hertwig. El DIR puede confundirse radiográficamente con el DIC tipo III debido al gran tamaño de la raíz; sin embargo, en el DIC tipo III, tanto la corona como la raíz están involucradas en la invaginación, mientras que en el DIR solo está involucrada la raíz (1).

EPIDEMIOLOGÍA

Hace poco se creía que la prevalencia de DI era del 0,04-10 % (2). Actualmente, este valor varía entre 0,3-26 % (11, 12, 13). La prevalencia de DI es significativamente mayor cuando se utiliza CBCT para su diagnóstico (9-10,7 %) en comparación con la que se obtiene cuando se hace uso de imágenes bidimensionales (0,25-7,7 %) (4).

Es unilateral en la mayoría de casos (1, 2, 11) y tiene predominancia en la dentición permanente (2, 4). Los incisivos laterales maxilares son los más afectados (2, 11), seguido de los incisivos centrales maxilares y dientes supernumerarios (8). Su frecuencia en caninos,

premolares y molares es rara (14). Su aparición es concomitante con otras anomalías, como hipodoncia, hiperdoncia, macrodoncia y supernumerarios (1, 2, 4). Se le atribuye un componente genético (2, 4). No está relacionado con el sexo, la edad o enfermedades sistémicas (2). Más del 50 % de casos de DI son del tipo I según Oehlers, seguido de los de tipo II y III (2, 11). Aproximadamente, el 20 % de casos de DI presentan patología apical. Respecto a su apariencia clínica, más del 40 % de casos presentan morfología de corona normal, mientras que el resto son amorfos, en forma de barril y cónicos, respectivamente (2).

ETIOLOGÍA

Su etiología aún no es clara, pero parece implicar tanto factores genéticos como ambientales (1, 2). Algunas de las teorías que explican la etiología del DI son las siguientes:

- Resultado de una alteración en los procesos de señalización e interacción de un grupo particular de células que están rodeadas de células que continúan proliferando normalmente.
- Debido a la estimulación y proliferación de las células del órgano del esmalte dentro de la papila durante la formación dental.
- Debido a fuerzas mecánicas externas que tienen un efecto sobre el germen del diente durante el desarrollo.
- Traumatismos e infecciones (4).

DIAGNÓSTICO

El diagnóstico precoz de DI es importante para el pronóstico (1). En ausencia de signos clínicos, el DI puede pasar desapercibido fácilmente. Su presencia aumenta el riesgo de caries, patología pulpar y periapical, reabsorción interna, a la vez que complica la terapia endodóntica (2). Incluso antes de que se desarrolle la caries, las interrupciones en la superficie del esmalte invaginado pueden permitir la penetración de microorganismos en el sistema de conductos. La aparición de periodontitis apical crece con el aumento de la gravedad de la invaginación (8).

Presentación clínica

A menudo, el diagnóstico inicial se realiza de acuerdo a la morfología de la corona. Varía desde una presentación normal a una en forma cónica o de barril. Un agujero ciego profundo en la superficie palatina u oclusal del diente es la entrada de la invaginación (1).

Las presentaciones clínicas de DI pueden ser (1):

- Presencia de una fosa o surco palatino, resultado de una bifurcación del cingulo (figuras 1 y 2).
- Dientes en forma de barril o cono (figura 3).
- Corona dilatada con un mayor diámetro mesiodistal y/o vestibulo-palatino.
- Dientes microdónticos.
- Presencia de cúspide en garra o *dens evaginatus*, especialmente en los casos de DIC tipo II.
- Presencia de un surco labial asociado a muescas incisivas, sobre todo en los incisivos centrales superiores.

Exámenes complementarios

Imágenes radiográficas bidimensionales

Es el método más utilizado para diagnosticar DI (1, 8). Sin embargo, presenta limitaciones, como ruido anatómico, distorsión geométrica y superposición de imágenes de otros dientes y estructuras adyacentes (4).

Las presentaciones radiográficas informadas de DI son las siguientes (1, 7):

- Presentación radiográfica de DIC tipo I: Imagen lineal radiolúcida de la fisura limitada a la corona (figuras 1 y 3).
- Presentación radiográfica de DIC tipo II: Una bolsa radiolúcida con un borde radiopaco que se extiende hacia la raíz como un saco ciego sin llegar al área apical y sin conexión con el ligamento periodontal (figura 2).
- Presentación radiográfica de DIC tipo IIIA: La invaginación se localiza lateralmente al conducto principal, que se extiende desde la corona hasta el tercio apical de la raíz y se comunica con el ligamento periodontal a través de un pseudoforamen.
- Presentación radiográfica de DIC tipo IIIB: La invaginación está ubicada centralmente dentro del conducto principal. Las líneas radiolúcidas están presentes tanto mesial como distalmente alrededor de la invaginación.

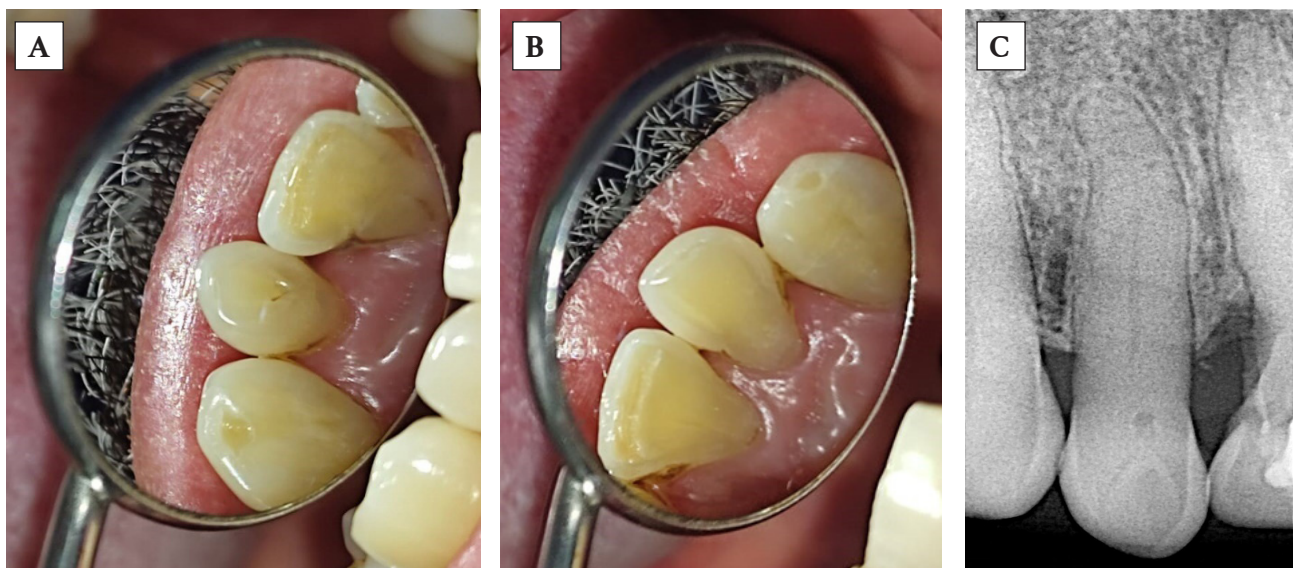


Figura 1. Pieza 2.2 (A) con *dens invaginatus* en forma de surco palatino y su contralateral, pieza 1.2 (B), la cual presenta anatomía normal (presentación unilateral). Radiografía periapical (C) de la pieza 2.2, en la que observamos *dens invaginatus* tipo I según Oehlers.

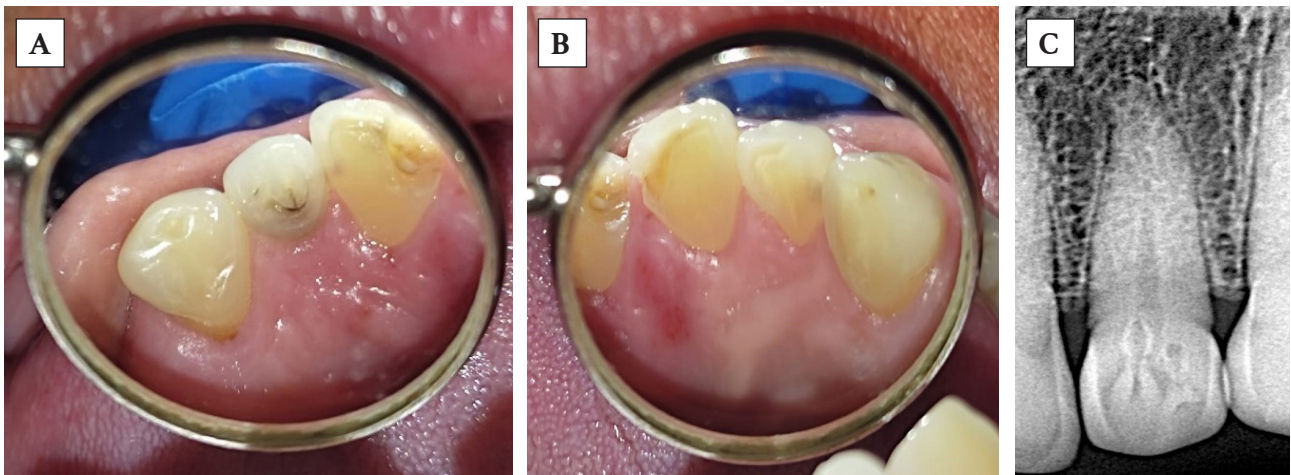


Figura 2. Pieza 2.2 (A) con *dens invaginatus* en forma de fosa palatina y su contralateral, pieza 1.2 (B), la cual presenta anatomía normal (presentación unilateral). Radiografía periapical (C) de la pieza 2.2, en la que observamos dos invaginaciones y *dens invaginatus* tipo II según Oehlers.

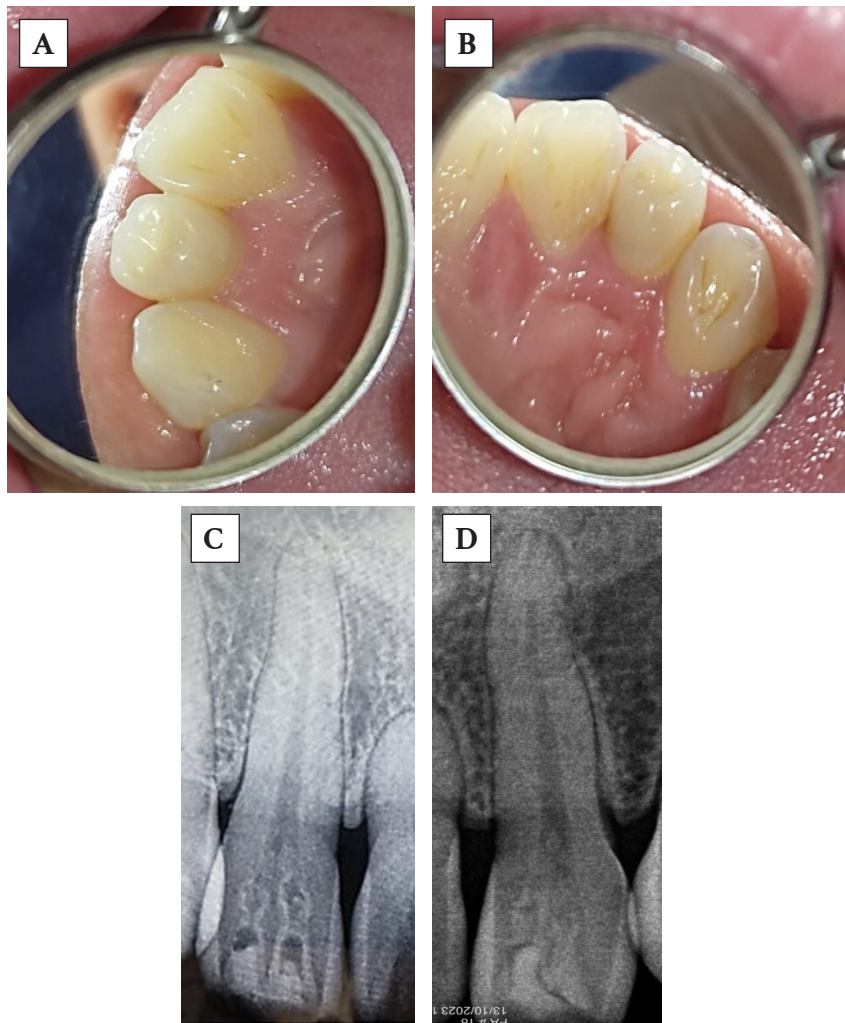


Figura 3. Piezas 1.2 (A) y 2.2 (B) con *dens invaginatus* en forma de barril (presentación bilateral). Radiografías periapicales de las piezas 1.2 (C) y 2.2 (D), en las que observamos, respectivamente, dos invaginaciones y *dens invaginatus* tipo I según Oehlers.

Imágenes tridimensionales

Las imágenes tridimensionales han superado por mucho a las radiografías bidimensionales en cuanto a su precisión y detalle. Hoy en día, se han introducido la SCT, la CBCT y la micro-CT para el diagnóstico y tratamiento del DI. La principal diferencia entre estas técnicas es el grosor del corte, factor de gran importancia al evaluar la precisión de imágenes del sistema de conductos radiculares. Los espesores de corte de SCT, CBCT y micro-CT son 650-1000, 80-200 y 5-50 μm , respectivamente (1). Las posibles representaciones de tomografía computarizada de DI en sección transversal son las siguientes:

- a. La invaginación se encuentra en la parte central del conducto principal y este aparece como un área hiperdensa que rodea a la invaginación.
- b. La invaginación se localiza en la parte lateral del conducto principal y este se muestra como un área hiperdensa en forma de C, a un lado de la invaginación.
- c. La invaginación se encuentra en la parte central del conducto principal y este se observa como dos áreas hiperdensas opuestas en forma de medialuna.
- d. La invaginación se ubica en la parte lateral de la raíz y el conducto principal se muestra como un área hiperdensa sin conexión con la invaginación.
- e. El conducto principal aparece como un área hiperdensa y puede ser redondeado o tener forma de C.
- f. Solo aparece la zona hiperdensa del conducto principal (1).

Las técnicas de imágenes tridimensionales para el tratamiento y diagnóstico de DI son las siguientes:

- **Tomografía computarizada espiral (SCT):** Tiene menor precisión en comparación con la CBCT. Es útil para ubicar conductos radiculares adicionales, identificar la estructura interna de un conducto en forma de C y confirmar las variaciones anatómicas del sistema de conductos radiculares (1).
- **Tomografía computarizada de haz cónico (CBCT):** Tiene baja dosis de radiación, alta resolución, precisión y requiere menos tiempo para la evaluación de sistemas de conductos radiculares anatómicamente complejos. Sin embargo, las imágenes pierden calidad en presencia de objetos altamente radiopacos (4). Suele usarse para

diagnosticar casos complejos de DIC (tipos II y III) y DIR (1).

- **Tomografía microcomputarizada (micro-CT):** Solo se puede utilizar para la investigación de muestras pequeñas. Se emplea para el análisis de la anatomía interna de la raíz de dientes extraídos, de diferentes instrumentos para la preparación del conducto radicular y para analizar las características del hueso (1).

TRATAMIENTO

El DI complica tanto el diagnóstico como el tratamiento en cualquier pieza dental (1), debido a la anatomía, el sistema de conductos y la invaginación incorporada (10, 15). En la dentición decidua, se sugiere la extracción cuando la pieza dental está impactada, apiñada, es supernumeraria o si presenta lesión periapical que afecta al germen del diente permanente. De lo contrario, se debe seleccionar resina compuesta en función de la condición de la pulpa (1, 3). En la dentición permanente, el tratamiento varía según el tipo y la forma de la malformación. Las opciones de tratamiento van desde el sellado preventivo hasta la terapia endodóntica regenerativa (10). En todos los casos se busca mantener la vitalidad de la pulpa y preservar la estructura dental mediante un método mínimamente invasivo (2).

Tratamiento de DIC tipo I

Pueden utilizarse diferentes métodos de sellado, dependiendo de la profundidad inicial de la invaginación (3). Cuando esta es mínima y se limita a la corona, se opta por el relleno profiláctico con resina compuesta o sellador de fosas y fisuras. En pulpitis limitada y en dientes inmaduros, se debe considerar la pulpotomía. Si la pulpa está extensamente infectada o existe lesión periapical, se necesita tratamiento de conductos. En caso tengan raíz inmadura, se opta por terapia endodóntica regenerativa. Cuando falla el tratamiento de conductos, se puede complementar con la terapia quirúrgica (1). En casos excepcionales, puede presentar bolsa periodontal profunda con pulpa vital, la cual se trata con cirugía y tratamiento preventivo con agregado de trióxido mineral (MTA) (3).

Tratamiento de DIC tipo II

Si los dientes afectados presentan fosas o surcos sin caries, el sellado preventivo es la primera opción. Si la invaginación tiene caries y la pulpa está intacta, se puede optar por el sellado con resina compuesta, amalgama o ionómero de vidrio, previa desinfección

con clorhexidina o hipoclorito de sodio al 1 % (3). La mayoría de caries en DIC tipo II están asociadas a pulpitis irreversible o necrosis pulpar, lo que hace inevitable el tratamiento del conducto radicular (3). En estos casos, el conducto principal y el invaginado se tratan por separado. Sin embargo, los desechos residuales del conducto invaginado afectan la limpieza y la obturación del conducto principal. Si la invaginación está cerca de la unión amelocementaria, debe eliminarse durante el ensanchamiento coronal. Si, por el contrario, se prolonga al tercio medio o apical radicular, se elimina con ayuda de técnicas microscópicas, lupas de magnificación, irrigación ultrasónica pasiva (IUP) e instrumentos manuales. En una raíz inmadura, se puede recurrir a la apexificación como principal elección (16), aunque últimamente se han reportado casos tratados con éxito con revascularización pulpar (RP), manteniendo las paredes del conducto y disminuyendo el área radiolúcida periapical (1).

Tratamiento de DIC tipo III

Depende del estado de vitalidad de la pulpa y se opta por dos opciones: el tratamiento por separado del conducto invaginado mientras se mantiene la vitalidad del conducto principal o el tratamiento de ambos conductos en caso de necrosis pulpar (3, 17).

Cuando el conducto principal es inmaduro con ápice abierto, se sugiere la apexificación o revascularización pulpar. En tales casos, el MTA, Biodentine y las membranas de colágeno han resultado apropiados como barrera apical. En el tipo IIIA, la apexificación no logra formar una barrera de tejido duro debido a la baja capacidad regenerativa de las células alrededor del pseudoagujero lateral; en cambio, en el tipo IIIB, se obtiene mejores resultados porque los conductos principal e invaginado se comunican con el ligamento periodontal (3).

En la instrumentación de la pieza dental se puede usar fresas Gates Glidden de baja velocidad o limas K y H, que permiten un buen control por parte del operador (1). Los instrumentos mecanizados deben usarse con precaución en el conducto invaginado debido a su forma irregular y al revestimiento de esmalte en esta área que podría debilitar aún más el diente. La instrumentación ultrasónica pasiva también ha demostrado eficacia en estos casos (5).

Es fundamental la irrigación con hipoclorito de sodio al 2,5 %, ya que logra limpiar y acceder a zonas a las que los instrumentos manuales o rotatorios no logran alcanzar, sin alterar la estructura dentinaria ni las características del conducto radicular. Se sugiere

también una irrigación continua de 5 mL de EDTA al 17 % durante 3 min dentro del conducto radicular para eliminar el barrillo dentinario y exponer los túbulos dentinarios (6).

Como medicamento intraconducto, se sugiere el uso del hidróxido de calcio durante al menos 21 días, especialmente en casos de dientes necróticos con lesión periapical (6).

Para la obturación se emplea la técnica de compactación lateral o la obturación termoplástica, ya que permiten el ingreso de la gutapercha reblandecida a zonas inaccesibles. También se propone asociar la técnica de compactación lateral a un sellador biocerámico para rellenar las irregularidades del conducto; sin embargo, existe riesgo de extrusión del sellador cuando el ápice está abierto (6).

La asociación de terapia endodóntica no quirúrgica y quirúrgica (CBCT, microscopio quirúrgico, lupas de magnificación, instrumental mecanizado y selladores biocerámicos) son importantes para garantizar un resultado predecible en CDI tipo III (6, 18). La extracción es el último recurso cuando falla lo mencionado previamente (19).

Tratamiento del DIR

Se pueden considerar opciones de tratamiento, como la intervención endodóntica, la cirugía periapical, la reimplantación o la extracción (3). Debido a la comprensión insuficiente de la estructura interna de la raíz en los casos informados de DIR se elige generalmente la extracción, en lugar de hacer algún esfuerzo por salvar los dientes; sin embargo, si los dientes afectados son indispensables para la estética o la función masticatoria, se debe considerar la extracción con mucha precaución (1).

PRONÓSTICO

Aún no se ha estudiado una muestra suficientemente grande que permita obtener conclusiones definitivas sobre el pronóstico de esta anomalía; sin embargo, los casos reportados hasta el momento con períodos de seguimiento de 6 meses a 27 años indican un buen pronóstico (17). Es evidente también que, conforme el desarrollo y uso de nuevas tecnologías, el pronóstico de esta anomalía mejorará considerablemente.

DISCUSIÓN

DI es una anomalía dental que supone una especial consideración en endodoncia debido a sus complejas presentaciones clínicas y radiográficas, las cuales

conlleven un rápido avance de la lesión cariosa, enfermedad pulpar y periapical. Sumado a su alta prevalencia en piezas dentarias anterosuperiores permanentes, la convierten en una situación que repercute en la calidad de vida del individuo, tanto estética como funcionalmente. Por lo tanto, es de suma importancia conocer su etiología, prevalencia, clasificación y características clínicas y radiográficas para un diagnóstico temprano y tratamiento oportuno.

Existe un consenso respecto a la etiología desconocida de esta anomalía y las teorías que suponen su formación son muchas (1, 2, 4). Gran parte de ellas responden a factores genéticos e intrínsecos de los cuales no hay control; sin embargo, también existen causas extrínsecas producto de traumas e infecciones que ameritan especial precaución sobre todo en edades tempranas.

A pesar de haber pasado muchos años, la clasificación propuesta por Oehlers en 1957 sigue vigente y es la preferida por la comunidad odontológica debido a su sencilla nomenclatura y fácil aplicación. Esta clasificación divide el DI en tres tipos: tipo I, tipo II, tipo IIIA y IIIB (1, 7). Sin embargo, Kritika et al. (8) propusieron ampliar esta clasificación en tres subtipos adicionales para el DI tipo II. Asimismo, Gul et al. (9) propusieron un DI tipo IV en un incisivo superior. Ambas propuestas en los últimos años responden a la necesidad de desarrollar protocolos de tratamiento más específicos según el tipo de caso.

En lo que respecta a la prevalencia de DI, son diferentes los resultados obtenidos en las investigaciones de los últimos años. Kfir et al. (11) determinaron una prevalencia de DIC del 26 % en una población israelí, con una tasa de prevalencia similar entre hombres y mujeres. Alexoudi et al. (12) informaron que la prevalencia de DI oscilaba entre 0,3 y 26 % (12). Yalcin et al. (2) determinaron una prevalencia de DIC de 5,11 %, con mayor frecuencia en pacientes femeninos. Mientras que Hegde et al. (13) reportaron una prevalencia de DI del 1,1 % en una población de la India, con mayor frecuencia en mujeres que en varones. Por último, González-Mancilla et al. (4) indican una prevalencia de DI de 0,090 (IC 95 %: 0,072-0,108; $p < 0,001$), sin diferencias significativas por sexo, en estudios que hicieron uso de CBCT como ayuda diagnóstica. Probablemente, la diferencia de estos resultados esté determinada por las características étnicas de cada población en estudio y por los diferentes criterios y métodos de ayuda diagnóstica empleados. Respecto a lo último, la CBCT ha demostrado una prevalencia

estadísticamente mayor para la detección de DI que la obtenida utilizando imagenología bidimensional (4). Esto puede deberse a la mayor precisión que tiene la CBCT para identificar la anatomía compleja del sistema de conductos, representando así una herramienta eficaz y esencial para el diagnóstico de esta anomalía.

Si bien la mayoría de estudios reportan una mayor prevalencia de DIC tipo I respecto a los otros dos tipos (II y III) (2, 4, 11), Hegde et al. (13) reportaron una mayor prevalencia de DIC tipo II en una población de la India, con los siguientes resultados: tipo I (22,1 %), tipo II (61,03 %), tipo IIIA (10,4 %) y tipo IIIB (6,5 %). Nuevamente, esto puede deberse a las características étnicas particulares de la población estudiada.

El tratamiento varía según las características clínicas y radiográficas que presentan cada uno de los tipos de DI (10) y sus consecuentes condiciones de tejido duro, pulpar y periapical. Volodymyr (3) reportó, en una revisión de literatura, que las opciones de tratamiento de DIC tipo I generalmente varían desde un sellado preventivo, tratamiento de conductos hasta apexificación. Sin embargo, existen excepciones como la señalada en la revisión de Zhu et al. (1), en donde tres casos de DIC tipo I con raíz inmadura fueron tratados con apexificación, a la vez que fue necesario intervenir quirúrgicamente debido a la falta de control de sintomatología.

Como ya se ha mencionado antes, la mayoría de casos de DIC tipo II están asociados a pulpitis irreversible o necrosis pulpar, por lo que revisiones de literatura de los últimos 5 años (1, 3) reportan propuestas enfocadas al tratamiento de conductos en concomitancia con el uso de técnicas microscópicas, lupas de magnificación, irrigación ultrasónica pasiva (PUI) e instrumentos manuales. En este contexto, Zubizarreta-Macho et al. (16) proponen el uso de férulas fabricadas mediante impresión digital tridimensional que permitirían un acceso cavitario preciso, conservador y seguro de los dientes afectados por malformaciones anatómicas.

Los casos de DIC tipo III suelen ser difíciles de manejar debido a su complejo sistema de conductos radiculares. Pradhan et al. (5) proponen el uso de CBCT como ayuda diagnóstica eficaz, la instrumentación ultrasónica para la eliminación de los tejidos infectados y el uso de microscopio óptico digital para una mejor visualización de los conductos; en su reporte de caso, mencionan haber usado la técnica de compactación vertical caliente de Schilder para la obturación final. Fonseca et al. (6) también hicieron uso de CBCT para determinar con precisión y claridad la anatomía de

DIC tipo III; como técnica de obturación emplearon la técnica de compactación lateral asociado a un sellador biocerámico, lo cual generó una mejor obturación del conducto radicular debido a la excelente fluidez del cemento; asimismo, consideraron primordial el uso de microscopio operatorio quirúrgico para el éxito del caso. Abu Hasna et al. (15) también hicieron uso de la técnica de compactación lateral para tratar un caso de DCI tipo III asociado a lesión periapical; sin embargo, utilizaron radiografías bidimensionales para su diagnóstico e indicaron que el DI asociado a lesión periapical puede tratarse con endodoncia no quirúrgica, dando lugar a una resolución aceptable de la lesión perirradicular al cabo de 6 años de seguimiento. Arora et al. (17) también hicieron uso de radiografías bidimensionales para diagnosticar un caso de DIC tipo III y del microscopio óptico digital para mejorar el acceso a la cavidad; asimismo, emplearon una técnica combinada de condensación lateral y compactación vertical de gutapercha con sellador. Lee et al. (18) hicieron uso de radiografía periapical y CBCT para diagnosticar un caso de DIC tipo III; emplearon un microscopio operativo quirúrgico para explorar cuidadosamente el conducto radicular y MTA para rellenar y sellar el pseudoconducto radicular. Los casos de DIR generalmente tienen mal pronóstico y el tratamiento a elegir es la extracción (1, 3), probablemente por el escaso conocimiento de la anatomía interna radicular.

Si bien aún hacen falta estudios con muestras más grandes para sacar conclusiones definitivas sobre el pronóstico (17), los estudios ya reportados demuestran un pronóstico favorable en la mayoría de los casos debido al uso de nuevas tecnologías en combinación con terapias endodónticas no quirúrgica y quirúrgica (6, 18), lo cual permitirá asegurar el éxito clínico.

CONCLUSIONES

A pesar de que la etiología del DI es aún desconocida, su alta prevalencia amerita un exhaustivo y temprano diagnóstico con imagenología tridimensional, como lo es la CBCT, en concomitancia con métodos convencionales y emergentes. Los criterios clínicos y radiológicos a tener en cuenta antes de elegir el tratamiento son los siguientes: tipo de DI, profundidad de la invaginación, proximidad de esta a la pulpa, su proyección al conducto radicular principal, posibilidad de tratamiento de conductos adecuado y control de la infección, vitalidad de la pulpa, estado y tamaño del ápice, accesibilidad a los instrumentos y materiales necesarios para el tratamiento planificado. Todo ello conduciría a elegir el mejor protocolo de intervención

según el caso particular de DI que se presente en la consulta, generando resultados favorables en menor tiempo y con mejor pronóstico.

REFERENCIAS

- Zhu J, Wang X, Fang Y, von den Hoff JW, Meng L. An update on the diagnosis and treatment of dens invaginatus. *Aust Dent J* [Internet]. 2017; 62(3): 261-275. Disponible en: <https://doi.org/10.1111/adj.12513>
- Yalcin TY, Kayhan KB, Yilmaz A, Göksel S, Ozcan İ, Yigit DH. Prevalence, classification and dental treatment requirements of dens invaginatus by cone-beam computed tomography. *PeerJ* [Internet]. 2022; 10: e14450. Disponible en: <https://doi.org/10.7717/peerj.14450>
- Volodymyr F. Treatment options for dens in dente: state-of-art literature review. *UDJ* [Internet]. 2022; 1(1): 37-42. Disponible en: <https://doi.org/10.56569/UDJ.1.1.2022.37-42>
- González-Mancilla S, Montero-Miralles P, Saúco-Márquez JJ, Areal-Quecuty V, Cabanillas-Balsera D, Segura-Egea JJ. Prevalence of dens invaginatus assessed by CBCT: systematic review and meta-analysis. *J Clin Exp Dent* [Internet]. 2022; 14(11): e959-e966. Disponible en: <https://doi.org/10.4317/jced.59849>
- Pradhan B, Gao Y, He L, Li J. Non-surgical removal of dens invaginatus in maxillary lateral incisor using CBCT: two-year follow-up case report. *Open Med (Wars)* [Internet]. 2019; 14: 767-771. Disponible en: <https://doi.org/10.1515/med-2019-0089>
- Fonseca F, Vasconcellos B, Costa M, Sobrinho AP, Tavares WL. Combined endodontic and surgical therapy for resolution of type III dens invaginatus. *Iran Endod J* [Internet]. 2020; 15(2): 117-123. Disponible en: <https://www.ncbi.nlm.nih.gov/pmc/articles/PMC9709837/>
- Oehlers FA. Dens invaginatus (dilated composite odontome). I. Variations of the invagination process and associated anterior crown forms. *Oral Surg Oral Med Oral Pathol* [Internet]. 1957; 10(11): 1204-1218. Disponible en: [https://doi.org/10.1016/0030-4220\(57\)90077-4](https://doi.org/10.1016/0030-4220(57)90077-4)
- Kritika S, Bhandari SS, Benyöcs G, Villa PA, Bishnoi N, Restrepo FA, et al. Demystifying dens invaginatus: suggested modification of the classification based on a comprehensive case series. *Eur Endod J* [Internet]. 2022; 7(1): 73-80. Disponible en: <https://doi.org/10.14744/eej.2021.48303>

9. Gul M, Adnan S, Umer F. A variant of the current dens invaginatus classification. *Front Dent [Internet]*. 2020; 17: 28. Disponible en: <https://doi.org/10.18502/fid.v17i28.4654>
10. Ludwig J, Reymus M, Winkler A, Soliman S, Krug R, Krastl G. Root maturation of an immature dens invaginatus despite unsuccessful revitalization procedure: a case report and recommendations for educational purposes. *Dent J (Basel) [Internet]*. 2023; 11(2): 47. Disponible en: <https://doi.org/10.3390/dj11020047>
11. Kfir A, Salem NF, Natour L, Metzger Z, Sadan N, Elbahary S. Prevalence of dens invaginatus in young Israeli population and its association with clinical morphological features of maxillary incisors. *Sci Rep [Internet]*. 2020; 10(1): 17131. Disponible en: <https://doi.org/10.1038/s41598-020-74396-z>
12. Alexoudi VA, Tatsis D, Deligiannidis D, Antoniadis K. Tooth within a tooth (*dens in dente*): a case report and a systematic review of population studies. *Hellenic Arch Oral Maxillofac Surg [Internet]*. 2020; 21(2): 95-102. Disponible en: <https://www.haomsjournal.org/haoms-2020-2-95-102.html>
13. Hegde V, Mujawar A, Shanmugasundaram S, Sidhu P, Narasimhan S, Setzer FC, et al. Prevalence of dens invaginatus and its association with periapical lesions in a Western Indian population-a study using cone-beam computed tomography. *Clin Oral Investig [Internet]*. 2022; 26(9): 5875-5883. Disponible en: <https://doi.org/10.1007/s00784-022-04545-3>
14. Ricucci D, Milovidova I, Siqueira JF Jr. Unusual location of dens invaginatus causing a difficult-to-diagnose pulpal involvement. *J Endod [Internet]*. 2020; 46(10): 1522-1529. Disponible en: <https://doi.org/10.1016/j.joen.2020.07.004>
15. Abu Hasna A, Ungaro DM, de Melo AAP, Yui KC, da Silva EG, Martinho FC, et al. Nonsurgical endodontic management of dens invaginatus: a report of two cases. *F1000Res [Internet]*. 2019; 8: 2039. Disponible en: <https://doi.org/10.12688/f1000research.21188.1>
16. Zubizarreta-Macho Á, Ferreiroa A, Agustín-Panadero R, Rico-Romano C, Lobo-Galindo AB, Mena-Álvarez J. Endodontic re-treatment and restorative treatment of a dens invaginatus type II through new technologies. *J Clin Exp Dent [Internet]*. 2019; 11(6): e570-e576. Disponible en: <https://doi.org/10.4317/jced.55840>
17. Arora S, Gill GS, Saquib SA, Saluja P, Baba SM, Khateeb SU, et al. Non-surgical management of dens invaginatus type IIIB in maxillary lateral incisor with three root canals and 6-year follow-up: a case report and review of literature. *World J Clin Cases [Internet]*. 2022; 10(33): 12240-12246. Disponible en: <https://doi.org/10.12998/wjcc.v10.i33.12240>
18. Lee HN, Chen YK, Chen CH, Huang CY, Su YH, Huang YW, et al. Conservative pulp treatment for Oehlers type III dens invaginatus: a case report. *World J Clin Cases [Internet]*. 2019; 7(18): 2823-2830. Disponible en: <https://doi.org/10.12998/wjcc.v7.i18.2823>
19. Ickow IM, Zinn S, Stacy JM Jr, Martin B, Losee JE, D'Alesio A, et al. Dens invaginatus in patients with cleft lip and palate: a case series. *Cleft Palate Craniofac J [Internet]*. 2021; 58(11): 1452-1458. Disponible en: <https://doi.org/10.1177/1055665621998534>



Disponible en:

<https://www.redalyc.org/articulo.oa?id=421582842007>

Cómo citar el artículo

Número completo

Más información del artículo

Página de la revista en redalyc.org

Sistema de Información Científica Redalyc
Red de revistas científicas de Acceso Abierto diamante
Infraestructura abierta no comercial propiedad de la
academia

Grecia Vásquez Vereau, Margarita Vega Yslachin

Dens invaginatus: diagnóstico y manejo clínico. Revisión de literatura

Dens invaginatus: diagnosis and clinical management. Literature review

Dens invaginatus: diagnóstico e tratamento clínico. Revisão da literatura

Revista Estomatológica Herediana

vol. 34, núm. 2, p. 167 - 176, 2024

Universidad Peruana Cayetano Heredia. Facultad de Estomatología,

ISSN: 1019-4355

ISSN-E: 2225-7616

DOI: <https://doi.org/10.20453/reh.v34i2.5535>