






DOI: <https://doi.org/10.20453/reh.v34i3.5834>

Eficacia de la fibrina rica en plaquetas en su forma membranosa para la cobertura radicular

Efficacy of the membranous form of platelet-rich fibrin in root coverage

Eficácia da forma membranosa de fibrina rica em plaquetas na cobertura radicular

Lázaro Sarduy Bermúdez^{1, a, b} , Olga Lidia Véliz Concepción^{1, a, c} ,
Felisa Veitia Cabarrocas^{1, b, d} , Manuel Antonio Arce González^{2, e} ,
Eligio Eduardo Barreto Fiu^{3, f} 

RESUMEN

Objetivo: Evaluar la eficacia de la fibrina rica en plaquetas en su forma membranosa asociada al colgajo avanzado coronalmente en pacientes atendidos por consulta en periodoncia de la Facultad de Estomatología de Villa Clara. **Materiales y métodos:** Se realizó un estudio longitudinal en la Facultad de Estomatología de Villa Clara, Santa Clara, Cuba, de enero de 2016 a marzo de 2017. Se trabajó con una muestra de 17 personas seleccionadas de forma no probabilística intencional. A estas se les realizó el procedimiento tradicional de colgajo avanzado coronalmente en los dientes con recesión periodontal. Debajo de dicho colgajo, se colocó una membrana de fibrina rica en plaquetas, confeccionada a partir de sangre autóloga y elaborada en el Servicio de Medicina Regenerativa de la misma institución. Se analizaron las variables edad, sexo, largo de la recesión, clasificación de Miller, cobertura radicular, ancho y ganancia de encía insertada, categorías de evaluación y eficacia de la terapéutica. **Resultados:** El porcentaje de cobertura radicular fue superior en la clase I y se incrementó a lo largo del tiempo en todas las clases de Miller. El ancho y la ganancia de la encía insertada aumentaron del mes hasta el año. El porcentaje de eficacia fue de 93,18 %. **Conclusiones:** La terapéutica de la recesión periodontal, con la forma membranosa de fibrina rica en plaquetas asociada al colgajo avanzado coronalmente, se consideró eficaz en los pacientes

¹ Universidad de Ciencias Médicas de Villa Clara, Facultad de Estomatología. Santa Clara, Cuba.

² Universidad de Ciencias Médicas de Villa Clara, Unidad de Investigaciones Biomédicas. Santa Clara, Cuba.

³ Universidad de Ciencias Médicas de Villa Clara, Facultad de Medicina. Santa Clara, Cuba.

^a Doctor en Ciencias Estomatológicas.

^b Especialista de I y II Grado en Periodontología.

^c Especialista de I y II Grado en Ortodoncia.

^d Máster en Educación Médica.

^e Especialista de I Grado en Medicina Interna y II Grado en Hematología.

^f Máster en Computación Aplicada.

Citar como:

Sarduy L, Véliz OL, Veitia F, Arce MA, Barreto EE. Eficacia de la fibrina rica en plaquetas en su forma membranosa para la cobertura radicular. Rev Estomatol Herediana. 2024; 34(3): 233-243.
DOI: 10.20453/reh.v34i3.5834

Recibido: 24-08-2023

Aceptado: 30-05-2024

En línea: 30-09-2024

Conflicto de intereses: Los autores declaran no tener conflicto de intereses.

Financiamiento: Autofinanciado.

Aprobación de ética: Cuenta con aprobación del Comité de Ética de la Facultad de Estomatología de Villa Clara con fecha 6 de febrero de 2017.

Contribución de autoría:

LSB: conceptualización, curación de datos, análisis formal, investigación, metodología, validación, visualización, redacción de borrador y original, redacción (revisión y edición).

OLVC: análisis formal, redacción de borrador y original, redacción (revisión y edición).

FVC: conceptualización, curación de datos, análisis formal, investigación, metodología, redacción de borrador y original, redacción (revisión y edición).

MAAG: investigación.

EEBF: metodología, validación.

Correspondencia:

Lázaro Sarduy Bermúdez
Dirección: Edificio 319, apartamento 20. Reparto Escambray, Santa Clara, Villa Clara, Cuba.
Teléfono: +53 53178422
Contacto:
lazarosb@infomed.sld.cu



Artículo de acceso abierto, distribuido bajo los términos de la Licencia Creative Commons Atribución 4.0 Internacional.

© Los autores

© Revista Estomatológica Herediana

atendidos en la consulta de periodoncia de la Facultad de Estomatología de Villa Clara.

Palabras clave: fibrina rica en plaquetas; cirugía plástica periodontal; recesión gingival.

ABSTRACT

Objective: To evaluate the efficacy of the membranous form of platelet-rich fibrin associated with the coronally advanced flap in patients attended by consultation in periodontics at the Faculty of Stomatology of Villa Clara. **Materials and methods:** A longitudinal study was conducted at the Faculty of Stomatology, Villa Clara, Santa Clara, Cuba, from January 2016 to March 2017. The sample comprised 17 individuals selected using a purposive, non-probabilistic sampling method. The traditional coronally advanced flap procedure was applied to teeth with periodontal recession in this cohort. Additionally, a platelet-rich fibrin membrane, derived from autologous blood and prepared in the Regenerative Medicine Service of the same institution, was placed beneath the flap. The study analyzed the following variables: age, sex, recession length, Miller classification, root coverage, width and gain of inserted gingiva, evaluation categories, and therapeutic efficacy. **Results:** Root coverage percentage was higher in class I and increased over time in all Miller classes. Inserted gingival width and gain increased from one month to one year. The percentage efficacy was 93.18 %. **Conclusions:** Periodontal recession therapy, with the membranous form of platelet-rich fibrin associated with the coronally advanced flap, was considered effective in patients attended by consultation in periodontics at the Faculty of Stomatology of Villa Clara.

Keywords: platelet-rich fibrin; periodontal plastic surgery; gingival recession.

RESUMO

Objetivo: Avaliar a eficácia da forma membranosa de fibrina rica em plaquetas associada ao retalho coronariamente avançado em pacientes atendidos na consulta de periodontia da Faculdade de Estomatologia de Villa Clara. **Materiais e métodos:** Foi realizado um estudo longitudinal na Faculdade de Estomatologia, Villa Clara, Santa Clara, Cuba, de janeiro de 2016 a março de 2017. A amostra foi composta por 17 indivíduos selecionados por meio de um método de amostragem intencional e não probabilístico. O procedimento tradicional de retalho coronariamente avançado foi aplicado aos dentes com

recessão periodontal neste grupo. Além disso, foi colocada uma membrana de fibrina rica em plaquetas, derivada de sangue autólogo e preparada no Serviço de Medicina Regenerativa da mesma instituição, sob o retalho. O estudo analisou as seguintes variáveis: idade, sexo, comprimento da recessão, classificação de Miller, cobertura radicular, largura e ganho da gengiva inserida, categorias de avaliação e eficácia terapêutica. **Resultados:** A porcentagem de cobertura radicular foi maior na classe I e aumentou ao longo do tempo em todas as classes de Miller. A largura da gengiva inserida e o ganho aumentaram de um mês a um ano. A eficácia percentual foi de 93,18%. **Conclusões:** A terapia de recessão periodontal, com a forma membranosa de fibrina rica em plaquetas associada ao retalho coronariamente avançado, foi considerada eficaz em pacientes atendidos na consulta de periodontia da Faculdade de Estomatologia de Villa Clara.

Palavras-chave: fibrina rica em plaquetas; cirurgia plástica periodontal; recessão gengival.

INTRODUCCIÓN

La recesión periodontal (RP) se ha conceptualizado como una desviación apical de la encía con relación al límite amelocementario (LAC), la cual puede extenderse hasta la unión mucogingival o más allá de esta (1). La importancia clínica que reviste esta entidad se da porque la superficie radicular expuesta predispone a la aparición de caries radicular, hiperestesia dentinaria y la consecuente afectación de la estética, que constituye el motivo principal por el cual acuden los pacientes a los servicios de periodoncia en busca de soluciones (2). La terapéutica de estas deformidades mucogingivales ha estado encaminada a la cobertura de estas a través de diversas técnicas quirúrgicas de injertos tanto libres como pediculados, incluidos dentro de la actualmente denominada cirugía plástica periodontal (3). Según estudios realizados por el autor y reportes en la literatura científica, se ha podido constatar una disminución de los resultados obtenidos con las técnicas mucogingivales convencionales de injertos a lo largo del tiempo (4-9).

En los últimos años, el aprovechamiento de las potencialidades de los derivados plaquetarios se ha explotado en diversas ramas de la estomatología. Los biomateriales regenerativos obtenidos a partir de elementos sanguíneos ofrecen ventajas que, de acuerdo con su forma física, pueden combinarse con los procedimientos convencionales de cobertura radicular. La fibrina rica en plaquetas (FRP), en su

forma membranosa, se considera un bioproducto con propiedades físicas y biológicas que le permiten asociarse con técnicas como el colgajo de reposición coronal (CRC), lo que posibilita a este procedimiento bilaminar una regeneración en el sitio de las RP (10). La estructura tridimensional de la FRP, en su forma membranosa, garantiza el atrapamiento de plaquetas, leucocitos, células madre, citoquinas y otros elementos biológicos que, unidos a los factores de crecimiento resultado de la degranulación plaquetaria, favorecen el proceso reparativo tisular (11).

Cuando por primera vez se prueba un biomaterial en el tratamiento de lesiones periodontales de cualquier tipo, es importante determinar la eficacia mediante su aplicación en condiciones ideales que demuestren su utilidad y factibilidad de uso (10, 11). Aunque inicialmente dichos estudios se centren en muestras más pequeñas, posteriormente se desprenderían otras investigaciones para evaluar su efectividad en condiciones reales. Por lo que, como un primer acercamiento a la temática en el presente estudio, se estableció como objetivo evaluar la eficacia de la FRP en su forma membranosa asociada al CRC en el tratamiento de la RP en pacientes atendidos en la consulta de periodoncia de la Facultad de Estomatología de Villa Clara, Cuba.

MATERIALES Y MÉTODOS

Se realizó un estudio longitudinal con un diseño de antes y después en la Facultad de Estomatología de la Universidad de Ciencias Médicas de Villa Clara, Santa Clara, Cuba, en asociación con la Unidad de Investigaciones Biomédicas (UNIB) ubicada en el mismo centro, desde enero del 2016 a marzo del 2017. Se trabajó con una población de 27 pacientes afectados por RP a quienes se les podía realizar una cobertura radicular con la técnica del CRC. La muestra fue seleccionada a través de un muestreo no probabilístico intencional por criterios y el tamaño fue de 17 personas, que fueron las que cumplieron con los criterios de inclusión establecidos para este estudio, de los cuales se estudiaron 44 dientes portadores de recesión periodontal.

En la consulta de periodoncia se llevó a cabo el examen bucal. Los datos recolectados se plasmaron en un formulario de recogida de información confeccionado para tales efectos. Con la finalidad de excluir aquellas RP asociadas a periodontitis y determinar la situación del hueso interdentario para establecer la clasificación de Miller (12), se realizó a cada paciente el estudio radiográfico correspondiente.

Respecto a los criterios de participación, se incluyeron en el estudio a los pacientes con edades en el rango de 18 a 60 años portadores de RP en las caras vestibulares de dientes permanentes, portadores de RP clasificadas por Miller como clases I, II o III, con presencia de LAC identificable en los dientes portadores de RP, que posean vitalidad pulpar, con encía queratinizada mayor de 2 mm en los dientes con RP, pacientes que cumplieron con los requerimientos para la confección del biomaterial (FRP) y pacientes motivados y con disposición de solucionar las afectaciones estéticas y funcionales causadas por la RP. Asimismo, se excluyeron a personas con el hábito de fumar; pacientes con enfermedades sistémicas que comprometan la cicatrización como diabetes mellitus, enfermedades hematológicas, inmunológicas, autoinmunes y neoplasias malignas; pacientes embarazadas; pacientes con deficiente higiene bucal, RP asociadas a periodontitis, RP generalizadas, RP en asociación con inserciones frénicas o musculares. También se excluyeron a pacientes donde se haya realizado intervenciones quirúrgicas periodontales previas en las RP en estudio hasta un período de 24 meses anteriores al examen y pacientes cuyos dientes portadores de RP presenten restauraciones cervicales. Debe mencionarse que también se contemplaron criterios de salida del estudio donde los pacientes no muestran responsabilidad con la terapéutica realizada y pacientes que presentan un esfacelado del biomaterial colocado (FRP).

Se elaboró una membrana de FRP la cual fue colocada debajo del CRC durante la intervención quirúrgica para realizar la cobertura radicular. Para la confección del bioproducto (FRP) en su forma membranosa, el paciente fue referido a la UNIB donde se siguió el protocolo establecido por el servicio científico-técnico de Medicina Regenerativa. Dentro de los criterios de exclusión específicos para la elaboración de la membrana de FRP se encuentran ser paciente trasplantado, inmunodeprimido o ambos; pacientes con trastornos hemáticos, endocrinos y cardiovasculares; mujeres embarazadas o en período de lactancia materna; y pacientes sometidos a tratamiento con citostáticos.

Para su elaboración se realizó una extracción de 10 mL de sangre, con un ayuno de al menos ocho horas, de la vena cefálica de la flexura del codo, la que se deposita en tubos de ensayo sin anticoagulantes e inmediatamente se centrifuga durante 10 minutos a 3000 rpm. Posteriormente, se extrae la porción intermedia del tubo donde se encuentra la FRP (13).

Una vez elaborado el biomaterial, se coloca en una placa de Petri, cubierta por un paño estéril, en un medio refrigerado y trasladado inmediatamente a la unidad quirúrgica de la Facultad de Estomatología. En la facultad se realiza la intervención quirúrgica para su colocación mediante el procedimiento plástico periodontal del CRC por parte del autor principal de la investigación, que cuenta con la experiencia necesaria para su realización. Las mediciones para evaluar los cambios clínicos fueron al mes, a los 6 meses y al año del tratamiento.

Variables

Las variables analizadas en el estudio fueron el largo de la recesión periodontal (milímetros) y la cobertura radicular (calculado al restar el largo de la recesión final con el largo de la recesión inicial; luego el resultado se divide con el largo de la recesión inicial; finalmente, este cociente se multiplica por 100 para obtener el porcentaje). Además, se midió el ancho de la encía insertada (milímetros), la ganancia de la encía insertada (milímetros), la clasificación de Miller (12), las categorías de evaluación (favorable, medianamente favorable y no favorable), la eficacia de la terapéutica (eficaz/no eficaz), el sexo y la edad.

Para la categoría de evaluación favorable se contempló que la cobertura radicular fuera superior al 70 %, y que el ancho de la encía insertada supere los 3 mm. Para la medianamente favorable se consideró que la cobertura radicular sea igual o mayor al 50 % y menos del 70 %, mientras que el ancho fuera igual o mayor a 2 mm. Por último, la no favorable correspondería a una cobertura radicular menor del 50 % y un ancho de encía insertada menor a 2 mm.

Para la eficacia terapéutica, un tratamiento se considera eficaz si la suma de las categorías favorable y medianamente favorable en los dientes tratados es mayor o igual al 75 %. Mientras que el tratamiento se cataloga como no eficaz si la suma de las categorías favorable y medianamente favorable en los dientes tratados es inferior al 75 %.

Consideraciones éticas

Se tomaron en cuenta los aspectos éticos para las investigaciones en humanos recogidos en la Declaración de Helsinki. Se obtuvo la aprobación de todas las personas que formaron parte del estudio corroborado a través de la firma del modelo de consentimiento informado. Los datos de los participantes fueron protegidos por el investigador y

solo se utilizaron con fines investigativos. Este estudio contó con la aprobación del Comité de Ética de la Investigación de la Facultad de Estomatología de la Universidad de Ciencias Médicas de Villa Clara, el 6 de febrero de 2017.

Análisis estadístico

Los datos recogidos se almacenaron en un libro de Microsoft Excel versión 2016 y, posteriormente, fueron procesados mediante el software estadístico SPSS 22.0. La información obtenida a partir del resumen de los datos y de la aplicación de pruebas de hipótesis estadísticas se presentó en tablas y figuras que muestran frecuencias absolutas, porcentajes, así como valores correspondientes a la media y desviación estándar en variables con una escala de medición cuantitativa. Como parte de la estadística inferencial, se aplicaron intervalos de confianza del 95 %, prueba de Friedman, prueba de bondad de ajuste basado en la distribución chi-cuadrado, que permite comparar las frecuencias observadas con las esperadas bajo el supuesto de que se cumpla una determinada hipótesis. Como resultado de las pruebas de hipótesis se muestra el valor de su estadígrafo, así como el de la significancia asociada al mismo (p). De acuerdo con el valor de p , se clasificó la diferencia o asociación en muy significativa: si p es menor que 0,01; significativa: si p es mayor o igual que 0,01 y menor que 0,05; y no significativa: si p es mayor o igual que 0,05.

RESULTADOS

En el presente estudio, se trabajó con un total de 17 pacientes (11 mujeres, que representaron el 64,71 %, y 6 hombres, que son el 35,29 %). Se constató una disminución del largo de la RP al mes de realizada la intervención quirúrgica para todas las clases de Miller, la cual continuó en el tiempo para las clases I y II; la clase III mostró el mismo valor a los 6 meses y continuó su descenso al año. El porcentaje de cobertura radicular logrado fue superior en la clase I de Miller, seguido por la clase II; luego se observó un incremento a lo largo del tiempo para dichas clases. La clase III se mantuvo estable a los 6 meses y mostró un aumento al año del proceder. La prueba de Friedman mostró diferencias muy significativas entre los promedios de los largos de la RP en los diferentes momentos medidos para las clases de Miller I y II ($p < 0,01$).

El valor promedio del largo de la RP al inicio para las clases I y II difiere significativamente del resto. Entre los promedios al mes, a los 6 meses y al año, las diferencias detectadas no fueron significativas. En la

clase III de Miller, no hubo diferencias significativas entre el promedio de los largos correspondientes a los momentos del estudio ($p > 0,05$). Existieron diferencias muy significativas en las clases I y II entre

las coberturas radiculares en los diferentes momentos ($p < 0,01$). No hubo diferencias significativas entre la cobertura al mes y a los 6 meses, así como entre este último y al año para las clases de Miller I y II (tabla 1).

Tabla 1. Largo de la recesión periodontal y cobertura radicular en los dientes agrupados según la clasificación de Miller en los diferentes momentos del estudio.

Momento	Variables	Clase Miller						Total	
		Clase I		Clase II		Clase III		Media*	DE
		Media*	DE	Media*	DE	Media*	DE		
Al inicio	Largo (mm)	2,65 ^a	0,51	3,00 ^a	0,75	3,25 ^a	1,06	2,81 ^a	0,64
1 mes	Largo (mm)	0,67 ^b	0,69	1,16 ^b	0,72	2,25 ^a	0,35	0,92 ^b	0,78
	Cobertura (%)	75,26 ¹	25,32	59,78 ¹	27,21	28,75 ¹	12,37	67,51 ¹	27,62
6 meses	Largo (mm)	0,35 ^b	0,54	0,84 ^b	0,68	2,25 ^a	0,35	0,61 ^{b,c}	0,72
	Cobertura (%)	87,24 ^{1,2}	20,41	70,66 ^{1,2}	25,67	28,75 ¹	12,37	78,56 ^{1,2}	25,69
1 año	Largo (mm)	0,29 ^b	0,49	0,63 ^b	0,70	1,75 ^a	0,35	0,48 ^c	0,65
	Cobertura (%)	89,81 ²	17,95	79,17 ²	23,26	45,00 ¹	7,07	83,90 ²	21,84
Largo	χ^2 (p)**	69,29 (<0,001)		41,19 (<0,001)		6,00 (0,112)		114,69 (<0,001)	
Cobertura	χ^2 (p)**	18,73 (<0,001)		15,55 (<0,001)		4,00 (0,135)		35,77 (<0,001)	

Se presentan los valores promedios: largo (expresado en milímetros) y cobertura (expresada en porcentaje). *Prueba de Friedman: largo: en columnas, no diferencias significativas ($p > 0,05$), entre medias se expresan con una letra en común; cobertura: en columnas, no diferencias significativas ($p > 0,05$), se expresan con un dígito en común. **Prueba de bondad de ajuste basado en la distribución chi-cuadrado: χ^2 (p).

Se pudo observar un incremento del ancho y ganancia del tejido queratinizado a lo largo del tiempo analizado en el estudio. Al aplicar la prueba de Friedman hubo diferencias muy significativas para el ancho y la ganancia a lo largo del tiempo ($p < 0,01$). El promedio de las dimensiones de la encía adherida al inicio mostró diferencias significativas con el resto

de las medias; no ocurrió lo mismo entre los valores promedios del ancho al mes, a los 6 meses y al año, donde no se identificaron diferencias significativas. En relación con la ganancia de la encía insertada, no se evidenciaron diferencias significativas entre el mes y los 6 meses y entre este último y el año (tabla 2).

Tabla 2. Ancho y ganancia de encía insertada según los momentos establecidos en la investigación.

Momento	Variables			
	Ancho (mm)		Ganancia (mm)	
	Media*	DE	Media*	DE
Al inicio	2,82 ^a	0,56		
1 mes	3,85 ^b	0,64	1,03 ^a	0,45
6 meses	4,02 ^b	0,70	1,20 ^{a,b}	0,51
1 año	4,14 ^b	0,74	1,32 ^b	0,53
χ^2 (p)**	113,93 (<0,001)		26,12 (<0,001)	

*Prueba de Friedman: en columnas, no diferencias significativas ($p > 0,05$), entre medias se expresan con una letra en común. **Prueba de bondad de ajuste basado en la distribución chi-cuadrado: χ^2 (p).

Se pudo constatar que en el mayor número de dientes la terapéutica fue evaluada de favorable, 30 para un 68,18 %, seguido de la categoría medianamente favorable, 11 para un 25,00 %. Solo 3 fueron evaluados como no favorables para un 6,82 %. Al aplicar la prueba de bondad de ajuste basado en la distribución

chi-cuadrado, se pudo apreciar que existieron diferencias muy significativas entre los porcentajes correspondientes a las categorías favorable, medianamente favorable y no favorable resultantes de la evaluación del procedimiento realizado ($\chi^2 = 26,227$; $p = 0,000$) (tabla 3).

Tabla 3. Categorías de evaluación de los resultados del tratamiento realizado.

Categorías	n	%
Favorable	30	68,18
Medianamente favorable	11	25,00
No favorable	3	6,82
Total	44	100,00

**Prueba de bondad de ajuste basado en la distribución chi-cuadrado: $\chi^2 = 26,227$; $p < 0,001$.

Tomando en consideración el indicador «intervalo de confianza del 95 %», se constató que el porcentaje de

eficacia del tratamiento se encontraba entre un 85,73-100,00 % (figura 1).

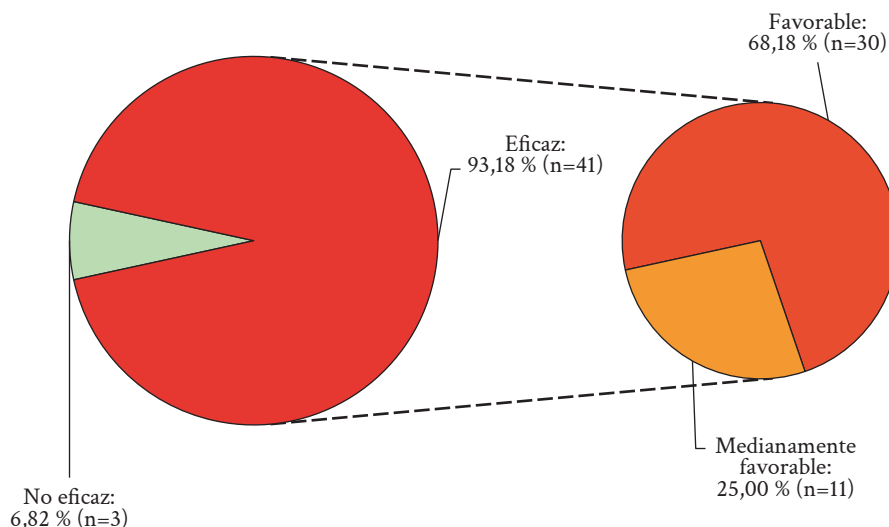


Figura 1. Eficacia del tratamiento de la recesión periodontal con la fibrina rica en plaquetas en su forma membranosa. Intervalo de confianza (95 %) para el porcentaje de eficacia: 85,73-100,00 %.

La figura 2 que se muestra a continuación constituye un ejemplo de uno de los casos intervenidos mediante el proceder terapéutico de la FRP en su forma membranosa en el tratamiento de la RP. Se observa la imagen de la membrana de FRP luego de ser confeccionada y colocada en la placa Petri antes de ser llevada al sitio receptor durante el acto quirúrgico (figura 2A), el cual fue preparado mediante la técnica del

CRC en los sitios correspondientes al primer y segundo premolar inferior derecho (piezas 44 y 45) (figura 2B). Posteriormente, el biomaterial fue adaptado al sitio receptor (figura 2C) y se suturó el colgajo en la posición coronal a la recesión (figura 2D). Una vez retirada la sutura se presentó la evolución al mes (figura 2E), a los 6 meses (figura 2F) y la completa cicatrización al año de realizado el proceder (figura 2G).

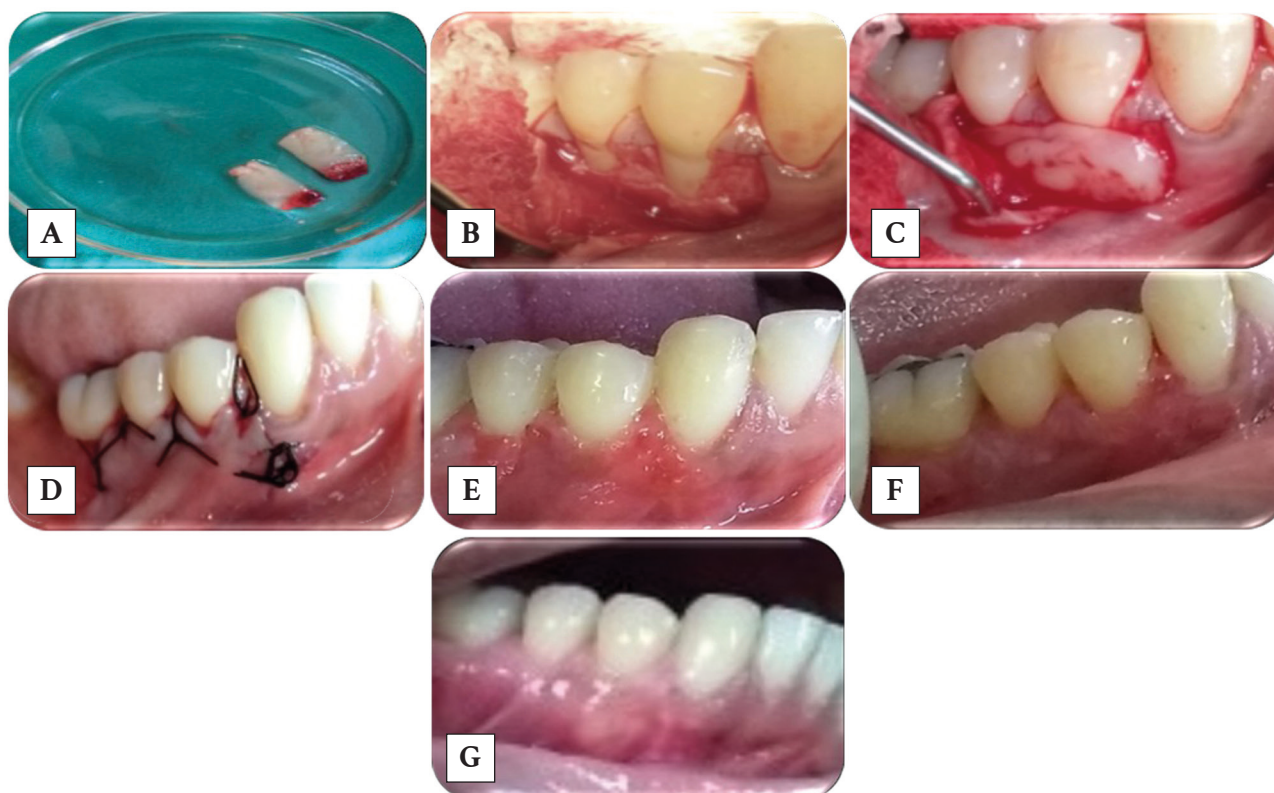


Figura 2. Técnica quirúrgica del colgajo de reposición (CRC) asociado a la fibrina rica en plaquetas (FRP).
 A) Membrana de FRP. B) CRC. C) colocación de la membrana de FRP asociada al CRC. D) Colgajo suturado.
 E) Evolución del colgajo al mes. F) Evolución del colgajo a los 6 meses. G) Evolución del colgajo al año.

DISCUSIÓN

La asociación de la membrana de FRP al CRC ofrece grandes ventajas en el recubrimiento radicular y la ganancia de encía insertada, que constituyen los principales parámetros a evaluar en los resultados de las técnicas plásticas periodontales. Las bondades aportadas por el bioproducto asociado al CRC pueden explicar el incremento del porcentaje de cobertura en las zonas tratadas con el nuevo proceder terapéutico. La estructura tridimensional de la matriz firme en fibrina funciona como un andamio para células mesenquimatosas, cuya diferenciación contribuye a la regeneración tisular. Todo ello explica el crecimiento que se produce en el injerto a lo largo del tiempo (13, 14). Son varios los grados de transformación y degeneración que se producen en el biomaterial (FRP) una vez colocado en los sitios tratados; por lo que en ocasiones se torna prácticamente invisible, pero se encuentra presente en la superficie radicular, aunque parezca desnuda la misma en algunos sitios del injerto, con sus potencialidades regenerativas (14, 15).

Lo anteriormente expuesto explica la acción prolongada del bioproducto en la porción coronal radicular del injerto aparentemente expuesto. Múltiples factores de crecimiento presentes en la membrana tributan a la neoformación y favorecen la estabilidad del tejido reubicado; por ejemplo, el factor fibroblástico estimula a estos elementos celulares para la producción de fibras colágenas y bloquea la actividad de las proteasas bacterianas, las cuales pueden conllevar cierto grado de destrucción de los tejidos; asimismo, el factor insulínico tipo I unido al anterior favorecen la división, proliferación y diferenciación celular, lo cual tributa a un crecimiento celular continuo mientras estos se encuentran activos (16). Resultados similares son los planteados por Joshi et al. (17), quienes reportaron un aumento que se mantuvo estable a los 6 meses del tratamiento con el uso la membrana de FRP.

La anchura adecuada de la encía insertada constituye uno los criterios a valorar para llevar a cabo las diferentes técnicas plásticas periodontales. Se asume

que sus dimensiones serán adecuadas siempre que garanticen condiciones de salud para los tejidos periodontales. Una amplia franja de encía adherida alrededor de los dientes, que fueron o son portadores de RP, detiene el progreso de esta siempre que se controle la higiene y los factores que dieron origen a la retracción del margen gingival. Es de vital importancia la nutrición de la gingiva para evitar la distrofia. Con el procedimiento empleado se logró un incremento de la franja de encía insertada, la cual aumentó a lo largo de las mediciones realizadas, esto se encuentra determinado por el efecto de los factores de crecimiento incluidos en la membrana FRP, como por ejemplo, los factores de crecimiento similar a la insulina, el transformante beta y el fibroblástico, que son promotores de la proliferación, división y diferenciación celular, favorecen el depósito de la matriz extracelular y aumentan la biosíntesis del colágeno (18). La acción continua de los factores antes mencionados explica la posibilidad de formación de una banda de encía insertada que a lo largo del tiempo evidencia crecimiento y maduración.

Resultados análogos a los presentados fueron los obtenidos por Sarduy et al. (4), quienes al emplear otras asociaciones al CRC también evidenciaron un incremento de la encía insertada a lo largo del tiempo, sin embargo, con la técnica propuesta se garantiza una regeneración de los tejidos perdidos que posibilitan un incremento no solo en ancho, sino también en espesor. Coincidentemente Tadeballi et al. (19) informaron, a partir de los procedimientos llevados a cabo en su estudio, un incremento del espesor del tejido queratinizado con la membrana de FRP en dos de sus dimensiones, lo cual se traduce en resultados clínicos estables y la menor probabilidad de producirse una nueva RP al emplear un protocolo similar al propuesto en esta investigación y otro con menos fuerza de centrifugación con la FRP avanzada.

Autores como Louis et al. (20) reportaron una cobertura radicular superior con el empleo del tejido conectivo subepitelial con relación a la FRP, lo cual difiere del presente estudio donde existieron algunas diferencias en el protocolo de elaboración del bioproducto, fundamentalmente en la terminación final, lo que garantiza una mayor estabilidad de los resultados en el tiempo a partir de la estructura tridimensional de la membrana confeccionada.

Según la clasificación de Miller (12), la predicción de recubrimiento es superior en las clases I y II, lo que se corrobora con el proceder propuesto en el presente estudio; esto confirma el pronóstico establecido por

el autor antes mencionado. Resultados similares son los presentados por Abu-Ta'a (21), quien propone el proceder para las clases antes mencionadas. Tadeballi et al. (19) proponen una cobertura superior en las clases I y II en este mismo orden cuando se refiere a la FRP avanzada, la cual presenta una mayor concentración de factores de crecimiento; sin embargo, en el presente estudio los resultados evidencian este orden con el protocolo propuesto. El estado del hueso interdentario en estas clases de Miller garantiza una regeneración superior a las demás, y la extensión longitudinal menor de la recesión en la clase I garantiza mejores resultados regenerativos con el bioproducto propuesto (22).

La cobertura radicular y el ancho de la encía insertada fueron los parámetros establecidos por el investigador para evaluar los resultados de la técnica empleada; además, se encontraron importantes logros en los mismos que conllevaron a un predominio de la categoría de favorable. Se asume que el empleo de la técnica tradicional del CRC es un proceder quirúrgico de gran aplicabilidad para el recubrimiento de raíces expuestas; sin embargo, la combinación de este procedimiento con determinados biomateriales interpuestos entre el colgajo y la raíz, la transforman en una técnica bilaminar que conlleva a resultados superiores. Cuando a esto se suman los beneficios regenerativos de los biomateriales colocados, los logros son superiores y estables en el tiempo.

El propósito fundamental de los procedimientos plásticos periodontales es obtener la cobertura radicular y su perdurabilidad. Pero también se requiere de dimensiones adecuadas de la encía insertada relacionada con la RP para mantener resultados óptimos del recubrimiento obtenido o prevenir la progresión del proceso distrófico, lo que resalta el valor clínico de estas técnicas. Cuando la ganancia de la encía insertada y el recubrimiento radicular perduran a lo largo del tiempo, permiten una mayor protección a la superficie radicular. De esta manera se evita la hipersensibilidad dentinaria, se ofrece mejor resistencia al paso de la inflamación a los tejidos profundos del periodonto, y a las fuerzas funcionales y de tensión de la musculatura que pudieran llevar a la inadaptación del margen que puede causar isquemia y una continuidad de la distrofia (23-25).

Estos resultados son superiores a los publicados por Chekurthi et al. (26), quienes recogen una eficacia de 75,94 % en cuanto a la cobertura radicular, así como Kuka et al. (27), quienes se refieren a un recubrimiento medio de 86,36 %. Sin embargo, los valores obtenidos

por el autor son similares con los expresados por Raja et al. (28), quienes hacen referencia a una cobertura radicular de 94,17 % en un período de medición de 18 meses. Stefanini et al. (29) y Pini-Prato y Gianfilippo (30) toman en cuenta valores por encima del 70 % para declarar eficaces los procedimientos plásticos periodontales, cifras que se encuentran superadas con las obtenidas por el autor.

Las principales limitaciones metodológicas de este estudio se encuentran dadas por las escasas investigaciones sobre la eficacia de la FRP en el tratamiento de la RP que permitieran establecer comparaciones, el tamaño de la muestra debido a las especificidades de las técnicas de cobertura radicular, así como no realizar mediciones en un período de tiempo mayor. Otra limitación la constituye la imposibilidad de constatar histológicamente la regeneración lograda con este biomaterial y solo poder enunciarla desde los cambios clínicos.

CONCLUSIONES

Se constató una mayor eficacia de la FRP en su forma membranosa en las recesiones periodontales clase I de Miller seguida de la II. El proceder propuesto mostró resultados de cobertura radicular y ganancia de encía insertada que se incrementaron en el tiempo. La terapéutica de la FRP en su forma membranosa para la cobertura de la recesión periodontal fue evaluada como eficaz.

REFERENCIAS

- Vargas AP. Cirugía plástica periodontal. En: Vargas AP, Yáñez BR, Monteagudo CA. Periodontología e implantología. 2.^a ed. Ciudad de México: Editorial Médica Panamericana; 2016. pp. 223-252.
- Takei HH, Scheyer ET, Azzi RR, Allen EP, Han TJ. Periodontal plastic aesthetic surgery. En: Newman MG, Takei HH, Klokkevold PR, Carranza FA, editores. Newman and Carranza's clinical periodontology. 13.^a ed. Philadelphia: Elsevier Saunders; 2019. pp. 3621-3708.
- Imbert JC, Kasaj A. Treatment of gingival recession: when and how? Int Dent J [Internet]. 2021; 71(3): 178-187. Disponible en: <https://doi.org/10.1111%2Fidj.12617>
- Sarduy L, González Y, Barreto E, Corrales M. Tratamiento de recesiones periodontales con injerto libre y colgajo de reposición coronal más tejido conectivo. Medicent Electrón [Internet]. 2018; 22(3): 218-227. Disponible en: <http://scielo.sld.cu/pdf/mdc/v22n3/mdc04318.pdf>
- Francetti L, Weinstein R, Taschieri S, Corbella S. Coronally advanced flap with or without subepithelial connective tissue graft for the treatment of single recession: 5-year outcomes from a comparative study. Int J Periodontics Restorative Dent. 2018; 38(6): 819-825. Disponible en: <https://pubmed.ncbi.nlm.nih.gov/29451926/>
- Pini-Prato GP, Franceschi D, Cortellini P, Chambrone L. Long-term evaluation (20 years) of the outcomes of subepithelial connective tissue graft plus coronally advanced flap in the treatment of maxillary single recession-type defects. J Periodontol. 2018; 89(11): 1290-1299. Disponible en: <https://doi.org/10.1002/jper.17-0619>
- Barootchi S, Tavelli L, Di Gianfilippo R, Shedden K, Oh TJ, Rasperini G, et al. Soft tissue phenotype modification predicts gingival margin long-term (10-year) stability: Longitudinal analysis of six randomized clinical trials. J Clin Periodontol [Internet]. 2022; 49(7): 672-683. Disponible en: <https://doi.org/10.1111/jcpe.13641>
- Barootchi S, Tavelli L, Di Gianfilippo R, Byun HY, Oh TJ, Barbato L, et al. Long term assessment of root coverage stability using connective tissue graft with or without an epithelial collar for gingival recession treatment. A 12-year follow-up from a randomized clinical trial. J Clin Periodontol [Internet]. 2019; 46(11): 1124-1133. Disponible en: <https://doi.org/10.1111/jcpe.13187>
- Rasperini G, Acunzo R, Pellegrini G, Pagni G, Tonetti M, Pini-Prato GP, et al. Predictor factors for long-term outcomes stability of coronally advanced flap with or without connective tissue graft in the treatment of single maxillary gingival recession: 9 years results of randomized controlled clinical trial. J Clin Periodontol [Internet]. 2018; 45(9): 1107-1117. Disponible en: <https://doi.org/10.1111/jcpe.12932>
- Pinto NR, Temmeran A, Castro AB, Cortellini S, Teughels W, Quirynem M. Platelet-rich fibrin, biologic properties and applications. En: Newman MG, Takei HH, Klokkevold PR, Carranza FA, editores. Newman and Carranza's Clinical Periodontology. 13.^a ed. Philadelphia: Elsevier Saunders; 2019. pp. 3709-3769.
- Tabelli L, McGuire MK, Zucchelli G, Rasperini G, Feinberg SE, Wang HI, et al. Biologics-based regenerative technologies for periodontal soft tissue engineering. J Periodontol [Internet]. 2020; 91(2): 147-154. Disponible en: <https://doi.org/10.1002/jper.19-0352>
- Miller PD. Cirugía plástica periodontal de reconstrucción y regeneración: cirugía

- mucogingival. *Clin Odontol Norteam*. 1988; 2: 301-319.
13. Arce MA, Díaz AM, Díaz M, Hernández VJ. Fibrina rica en plaquetas y leucocitos: biomaterial autólogo excelente para la regeneración tisular. *Medicent Electrón* [Internet]. 2018; 22(1): 19-26. Disponible en: <https://medicentro.sld.cu/index.php/medicentro/article/view/2599/0>
 14. Sarduy L, Veitia F. Regeneración en recesiones periodontales. Valor de la fibrina rica en plaquetas en la terapéutica mucogingival. *Medicent Electrón* [Internet]. 2022; 26(3): 691-714. Disponible en: <https://medicentro.sld.cu/index.php/medicentro/article/view/3679>
 15. Ortega D, Pezzutti M, Viegas I, Garzón P. Recesión gingival unitaria. Reporte de caso. *UNCuyo* [Internet]. 2018; 12(2): 13-19. Disponible en: <http://bdigital.uncu.edu.ar/app/navegador/?idobjeto=13343>
 16. Dai A, Huang JP, Ding PH, Chen LL. Root coverage for single gingival recessions: systematic review and meta-analysis. *J Clin Periodontol* [Internet]. 2019; 46(5): 572-585. Disponible en: https://www.efp.org/fileadmin/uploads/efp/Documents/JCP_Digest/Migration/JCPD65_Root_572-585.pdf
 17. Joshi A, Suragimath G, Varma S, Zope SA, Pisal A. Is platelet rich fibrin a viable alternative to subepithelial connective tissue graft for gingival root coverage? *Indian J Dent Res* [Internet]. 2020; 31(1): 67-72. Disponible en: <https://pubmed.ncbi.nlm.nih.gov/32246685/>
 18. Mancini L, Tarallo F, Quinzi V, Fratini A, Mummolo S, Marchetti E. Platelet-rich fibrin in single and multiple coronally advanced flap for type 1 recession: an updated systematic review and meta-analysis. *Medicina* [Internet]. 2021; 57(2): 144. Disponible en: <https://doi.org/10.3390/medicina57020144>
 19. Tadepalli A, Chekurthi S, Kavassery S, Parthasarathy H, Ponnaiyan D. Comparative evaluation of clinical efficacy of leukocyte-rich platelet-rich fibrin with advanced platelet-rich fibrin in management of gingival recession defects: a randomized controlled trial. *Med Princ Pract* [Internet]. 2022; 31(4): 376-383. Disponible en: <https://doi.org/10.1159/000525560>
 20. Louis JP, Crena JM, Prakash PSG, Subramanian S, Victor DJ, Madapusi T, et al. Evaluating the efficacy of platelet-rich fibrin matrix versus subepithelial connective tissue grafts in dental root coverage: A comparative study using modified ruben's technique. *Med Sci Monit* [Internet]. 2023; 29: e941473. Disponible en: <https://doi.org/10.12659/msm.941473>
 21. Abu-Ta'a M. Advanced platelet-rich fibrin and connective tissue graft for treating marginal tissue recessions: a randomized, controlled split-mouth study. *Cureus* [Internet]. 2023; 15(3): e35761. Disponible en: <https://doi.org/10.7759/cureus.35761>
 22. Li R, Liu Y, Xu T, Zhao H, Hou J, Wu Y, et al. The additional effect of autologous platelet concentrates to coronally advanced flap in the treatment of gingival recessions: a systematic review and meta-analysis. *Biomed Res Int* [Internet]. 2019; 2019: 2587245. Disponible en: <https://doi.org/10.1155/2019/2587245>
 23. Wennström JL, Zucchelli G. Tratamiento mucogingival: cirugía plástica periodontal. En: Lindhe J, Lang NP, editores. *Periodontología clínica e implantología odontológica*. 6.ª ed. Buenos Aires: Médica Panamericana; 2017. pp. 969-1055.
 24. Scandola D, Muñoz-Corcuera M, Gil G, González E. Actualización de las técnicas para el tratamiento de las recesiones periodontales. *Odontol Vital* [Internet]. 2024; 1(40): 5-17. Disponible en: <https://doi.org/10.59334/ROV.v1i40.560>
 25. Miron RJ, Moraschini V, Del Fabbro M, Piattelli A, Fujioka-Kobayashi M, Zhang Y, et al. Use of platelet-rich fibrin for the treatment of gingival recession: a systematic review and meta-analysis. *Clin Oral Investig* [Internet]. 2020; 24: 2543-2557. Disponible en: <https://doi.org/10.1007/s00784-020-03400-7>
 26. Chekurthi S, Tadepalli A, Parthasarathy H, Ponnaiyan D, Ramachandran L, Karthikeyan J. Evaluation of clinical efficacy of advanced platelet rich fibrin in the management of gingival recession defects: case series. *Clin Adv Periodontics* [Internet]. 2021; 12(2): 88-93. Disponible en: <https://doi.org/10.1002/cap.10160>
 27. Kuka S, Ipci SD, Cakar G, Yilmaz S. Clinical evaluation of coronally advanced flap with or without platelet-rich fibrin for the treatment of multiple gingival recession. *Clin Oral Invest* [Internet]. 2018; 22(3): 1551-1558. Disponible en: <https://doi.org/10.1007/s00784-017-2225-9>
 28. Rajeswari R, Kumar TA, Gowda TM, Mehta DS, Kumar A. Management of multiple gingival recession with the VISTA technique: an 18-month clinical case series. *Int J Periodontics Restorative Dent* [Internet]. 2018; 38(2): 245-

251. Disponible en: <https://pubmed.ncbi.nlm.nih.gov/29447318/>
29. Stefanini M, Marzadori M, Aroca S, Felice P, Sangiorgi M, Zuccheli G. Decision making in root-coverage procedures for the esthetic outcome. *Periodontol 2000* [Internet]. 2018; 77(1): 54-64. Disponible en: <https://doi.org/10.1111/prd.12205>
30. Pini-Prato G, Gianfilippo R. On the value of the 2017 classification of phenotype and gingival recession. *J Periodontol Dent* [Internet]. 2021; 92(5): 613-618. Disponible en: <https://doi.org/10.1002/jper.20-0487>



Disponible en:

<https://www.redalyc.org/articulo.oa?id=421582849005>

Cómo citar el artículo

Número completo

Más información del artículo

Página de la revista en redalyc.org

Sistema de Información Científica Redalyc
Red de revistas científicas de Acceso Abierto diamante
Infraestructura abierta no comercial propiedad de la
academia

Lázaro Sarduy Bermúdez, Olga Lidia Véliz Concepción,
Felisa Veitia Cabarrocas, Manuel Antonio Arce González,
Eligio Eduardo Barreto Fiu

**Eficacia de la fibrina rica en plaquetas en su forma
membranosa para la cobertura radicular**
**Efficacy of the membranous form of platelet-rich fibrin in
root coverage**
**Eficácia da forma membranosa de fibrina rica em
plaquetas na cobertura radicular**

Revista Estomatológica Herediana
vol. 34, núm. 3, p. 233 - 243, 2024
Universidad Peruana Cayetano Heredia. Facultad de
Estomatología,
ISSN: 1019-4355
ISSN-E: 2225-7616

DOI: <https://doi.org/10.20453/reh.v34i3.5834>