

Citar como:

Casco D, González MC, Gamarra JM, Said C, Espínola M. Terapia de fotobiomodulación con láser de baja potencia en complicaciones orales inducidas por radioterapia: reporte de caso. Rev Estomatol Herediana. 2024; 34(4): 335-342. DOI: 10.20453/reh.v34i4.5967

Recibido: 02-05-2024
Aceptado: 05-09-2024
En línea: 23-12-2024

Conflicto de intereses: Los autores declaran no tener conflicto de intereses.

Financiamiento: Autofinanciado.

Contribución de autoría:

DC: curación de datos, investigación, metodología, redacción de borrador original.

MCG: conceptualización, investigación, metodología, supervisión, redacción (revisión y edición).

JMG: investigación, metodología, supervisión, redacción (revisión y edición).

CS: conceptualización, supervisión, redacción de borrador original.

ME: conceptualización, curación de datos, supervisión, redacción de borrador original.

Aprobación de ética: Se contó con la aprobación del Comité de Ética en Investigación (CEI) de la Facultad de Odontología de la Universidad Nacional de Asunción, con el código de identificación P004-24.

Agradecimientos: A todo el equipo médico del Instituto Nacional del Cáncer (INCAN), Capiatá-Paraguay, por su ayuda con los antecedentes médicos del caso presentado; y en especial al Dr. Derlis Martínez.

Correspondencia:

José Miguel Gamarra Insfrán
 Contacto:
 josemgamarra31@gmail.com



Artículo de acceso abierto, distribuido bajo los términos de la Licencia Creative Commons Atribución 4.0 Internacional.

© Los autores

© Revista Estomatológica Herediana

DOI: <https://doi.org/10.20453/reh.v34i4.5967>

Terapia de fotobiomodulación con láser de baja potencia en complicaciones orales inducidas por radioterapia: reporte de caso

Low power laser photobiomodulation therapy in radiotherapy-induced oral complications: a case report

Terapia de fotobiomodulação a laser de baixa potência em complicações orais induzidas por radioterapia: relato de caso

Dylan Casco^{1,a} , María del Carmen González^{1,b,c} , José Miguel Gamarra^{1,b} , Cécica Said^{1,b} , Mirtha Espínola^{1,b,d} 

RESUMEN

El cáncer orofaríngeo es uno de los tumores malignos más comunes en cabeza y cuello, y entre sus complicaciones más frecuentes destaca la mucositis oral, resultado habitual de los tratamientos con radioterapia en esta región. A pesar de su alta incidencia, aún no se ha alcanzado consenso sobre su manejo terapéutico. En este contexto, la fotobiomodulación mediante láser de baja potencia se presenta como una alternativa prometedora, ya que no produce efectos adversos significativos y facilita tanto la cicatrización como la analgesia en las zonas afectadas, mejorando así la calidad de vida del paciente. Durante el examen clínico del presente reporte de caso, se observaron úlceras en la mucosa yugal de ambos lados, así como una lesión con capa fibrinoleucocitaria en el borde lateral derecho posterior, la cual, junto con los antecedentes clínicos del paciente, permitió establecer el diagnóstico de mucositis oral. Para el manejo de esta condición, se aplicó fotobiomodulación con láser de baja potencia en un total de cinco sesiones, orientadas a reducir el dolor, favorecer la cicatrización de las úlceras y tratar la hiposalivación. Al concluir el ciclo terapéutico, el paciente ya no presentaba úlceras en la cavidad oral, manifestó haber recuperado el sentido del gusto y se evidenció una mejora en la producción salival. Estos resultados destacan la eficacia de la fotobiomodulación, pues no solo alivia la sintomatología de manera casi inmediata, sino que, al tratarse de

¹ Universidad Nacional de Asunción, Facultad de Odontología. Asunción, Paraguay.

^a Estudiante.

^b Odontólogo.

^c Ph. D. en Ciencias Biomédicas.

^d Especialista en Periodoncia.

un procedimiento poco invasivo y sin efectos adversos conocidos, se convierte en una herramienta valiosa para el manejo de complicaciones orales en pacientes oncológicos.

Palabras clave: terapia por láser; odontología; mucositis oral; reporte de caso.

ABSTRACT

Oropharyngeal cancer is one of the most common malignant tumors in the head and neck, and among its most frequent complications is oral mucositis, a common result of radiotherapy treatments in this region. Despite its high incidence, no consensus has yet been reached on its therapeutic management. In this context, photobiomodulation with low power laser is presented as a promising alternative, since it does not produce significant adverse effects and facilitates both healing and analgesia in the affected areas, thus improving the patient's quality of life. During the clinical examination of this case report, ulcers were observed on the jugal mucosa on both sides, as well as a lesion with fibrinoleukocytic coating on the posterior right lateral border, which, together with the patient's clinical record, allowed establishing the diagnosis of oral mucositis. For the management of this condition, low power laser photobiomodulation was applied in a total of five sessions, aimed at reducing pain, favoring ulcer healing and treating hyposalivation. At the end of the therapeutic cycle, the patient no longer had ulcers in the oral cavity, the patient reported having recovered his/her sense of taste and there was evidence of an improvement in salivary production. These results highlight the efficacy of photobiomodulation, since it not only relieves the symptoms almost immediately, but also, being a minimally invasive procedure with no known adverse effects, it becomes a valuable tool for the management of oral complications in oncologic patients.

Keywords: laser therapy; dentistry; oral mucositis; case report.

RESUMO

O câncer de orofaringe é um dos tumores malignos mais comuns na cabeça e no pescoço, e entre suas complicações mais frequentes destaca-se a mucosite oral, resultado habitual dos tratamentos com radioterapia nesta região. Apesar de sua alta incidência, ainda não há consenso sobre seu manejo terapêutico. Nesse contexto, a fotobiomodulação por

meio de laser de baixa potência se apresenta como uma alternativa promissora, pois não produz efeitos adversos significativos e facilita tanto a cicatrização quanto a analgesia nas áreas afetadas, melhorando assim a qualidade de vida do paciente. Durante o exame clínico do presente relato de caso, foram observadas úlceras na mucosa jugal de ambos os lados, bem como uma lesão com camada fibrinoleucocitária na borda lateral direita posterior, a qual, juntamente com a história clínica do paciente, permitiu estabelecer o diagnóstico de mucosite oral. Para o tratamento dessa condição, foi aplicada fotobiomodulação com laser de baixa potência em um total de cinco sessões, com o objetivo de reduzir a dor, promover a cicatrização das úlceras e tratar a hipossalivação. Ao final do ciclo de tratamento, o paciente já não apresentava úlceras na cavidade oral, relatou ter recuperado o paladar e foi observada uma melhora na produção salivar. Esses resultados destacam a eficácia da fotobiomodulação, pois não apenas alivia a sintomatologia de forma quase imediata, mas, por se tratar de um procedimento pouco invasivo e sem efeitos adversos conhecidos, torna-se uma ferramenta valiosa no manejo de complicações orais em pacientes oncológicos.

Palavras-chave: terapia a laser; odontologia; mucosite oral; relato de caso.

INTRODUCCIÓN

A pesar de los avances en la terapia contra el cáncer, persisten altos índices de efectos secundarios sistémicos y bucales que afectan significativamente la calidad de vida de los pacientes (1, 2). Entre los tipos más comunes de cáncer de cabeza y cuello se encuentra el cáncer orofaríngeo, que no solo puede comprometer la alimentación y la fonética, sino también poner en riesgo la vida (3, 4). Los tratamientos convencionales incluyen cirugía, quimioterapia y radioterapia, siendo esta última de enfoque local que, aunque eficaz, puede dañar tanto la piel como las membranas mucosas, generando complicaciones, como mucositis, estomatitis y otras lesiones radioinducidas (5, 6). En este contexto, la fotobiomodulación se ha posicionado como una alternativa terapéutica prometedora. Esta técnica utiliza radiación óptica no ionizante que, sin provocar daño térmico, desencadena cambios fisiológicos beneficiosos. La evidencia respalda su eficacia tanto para la prevención como para el tratamiento de la mucositis oral en pacientes sometidos a radioterapia por cáncer de cabeza y cuello, así como en aquellos bajo quimioterapia o sometidos a trasplante de células madre hematopoyéticas (7, 8).

La terapia de fotobiomodulación se ha consolidado como una opción terapéutica que se alinea con las nuevas tendencias en salud, destacando por su ausencia de efectos adversos y su aplicación en diversas patologías. Esta terapia no solo alivia la sintomatología, sino que también contribuye a mejorar la calidad de vida (9). Difundir sus beneficios en el tratamiento de patologías secundarias a la radioterapia es crucial, ya que representa una excelente alternativa terapéutica que podría implementarse de manera especializada en el sector público para pacientes que experimentan efectos secundarios a los tratamientos oncológicos.

En este sentido, el propósito del presente reporte de caso es evidenciar los beneficios de la terapia de fotobiomodulación en el manejo de las complicaciones orales inducidas por radioterapia. Para su desarrollo y difusión se contó con la aprobación del Comité de Ética (CEI) de la Facultad de Odontología de la Universidad Nacional de Asunción, mediante el código de identificación P004-24, y con el consentimiento del paciente.

PRESENTACIÓN DEL CASO

Un paciente masculino de 52 años acudió a la clínica de Patología Bucal de la Facultad de Odontología de la Universidad Nacional de Asunción, Paraguay. Refirió presencia de lesiones en la cavidad oral que le provocaban dolor, dificultad para hablar y problemas

al ingerir alimentos. Fue acompañado por su médico oncólogo tratante, quien informó el diagnóstico de carcinoma de amígdala derecha, con extensión al paladar blando y la úvula, clasificado en estadio IVa (T4a N2a M0). El tratamiento principal consistió en radioterapia con una dosis total de 66 Gy, administrada en 30 sesiones de 2.2 Gy cada una, y finalizó a la fecha de la recepción del paciente. En la consulta, manifestó padecer úlceras en las mucosas yugales y en el borde lateral de la lengua, además de xerostomía, odinofagia, pérdida total del gusto y dificultad para alimentarse.

El examen clínico intraoral reveló la presencia de úlceras acompañadas de áreas eritematosas en la mucosa yugal derecha, junto con una lesión en proceso de cicatrización en la cara lateral derecha de la lengua y zonas blanquecinas compatibles con cicatrices en el borde lateral izquierdo (figura 1). También se observó la ausencia de la úvula, del istmo de las fauces y de la amígdala derecha, resultado del tratamiento radioterapéutico de cinco meses, así como una reducción significativa de la neoformación tumoral y signos compatibles con las características del carcinoma tratado. Con base en la anamnesis y los hallazgos del examen clínico intraoral, se estableció como diagnóstico mucositis grado 3, según la clasificación de la Organización Mundial de la Salud (OMS), acompañado de hiposalivación secundaria, disgeusia y dificultad para la deglución de alimentos sólidos.

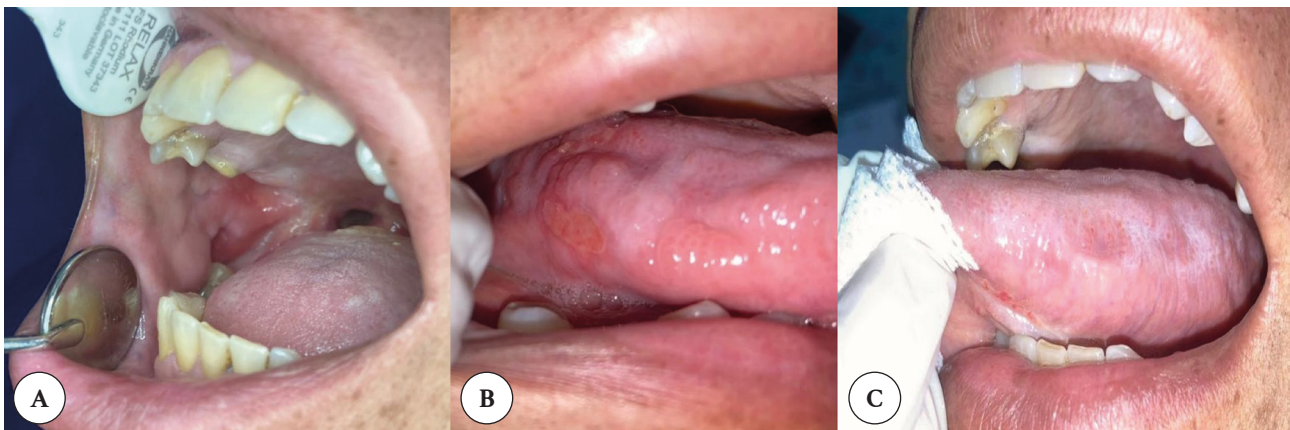


Figura 1. Fotografía intraoral: A) úlceras en la mucosa yugal derecha; B) úlceras en proceso de cicatrización en la cara lateral derecha de la lengua; C) placas blancas cicatriciales en la cara lateral izquierda de la lengua.

Para evaluar la salivación, se emplearon tiras de sialometría utilizando papel filtro Whatman® número 45. La técnica consistió en colocar una tira de papel en la zona de las carúnculas sublinguales, para lo cual se le pidió al paciente que mantuviera la lengua hacia abajo y cerrara la boca. El procedimiento se le

realizó mientras se encontraba sentado y sosteniendo el mentón ligeramente inclinado hacia abajo durante 5 minutos. Se consideró normal una secreción de 1 cm/min. La evaluación del sentido del gusto se llevó a cabo mediante pruebas cualitativas con sabores amargo, dulce y salado.

Se decidió implementar el tratamiento con láser de baja potencia utilizando un equipo marca DMC®, modelo Therapy EC, con una potencia de 100 mW y dos longitudes de onda: 808 nm para infrarrojo y 660 nm para láser rojo. El pronóstico del paciente es favorable, siempre que se siga un adecuado plan de tratamiento. El protocolo terapéutico se diseñó considerando los objetivos clínicos para mejorar la salivación y reducir la sintomatología oral, combinando aplicaciones intraorales y extraorales.

El protocolo extraoral consistió en la aplicación de 1 joule (J) de luz infrarroja por punto, distribuidos en 9 puntos sobre la región parotídea y 3 puntos en la zona submaxilar de manera bilateral. Antes de iniciar el tratamiento, se aplicó agua termal por toda la cavidad

oral para aliviar la sensación de sequedad y preparar los tejidos para el protocolo establecido.

El protocolo intraoral incluyó la aplicación de 0,3 J de luz roja en diferentes puntos. En primer lugar, se trataron 4 puntos en la mucosa del labio superior e inferior. A continuación, se aplicaron 9 puntos en cada mucosa yugal. Por último, la lengua se dividió en varias zonas: 12 puntos en la cara dorsal, 6 puntos en cada borde lateral y 4 puntos en la cara ventral.

Para reducir el dolor y favorecer la cicatrización de las ulceraciones, se aplicaron 0,3 J de luz roja en la periferia de las lesiones y 1 J de luz infrarroja en su centro. Este proceso se realizó en 5 sesiones, con una frecuencia de una vez a la semana (figura 2).

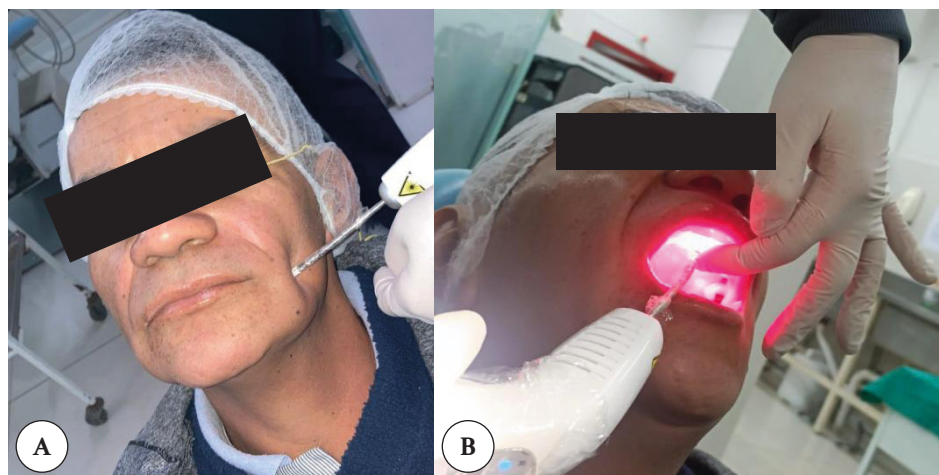

Figura 2. Aplicación del láser de baja potencia: A) zona extraoral con aplicación de luz infrarroja; B) zona intraoral con aplicación de luz roja.

Luego de las dos primeras sesiones de la aplicación del tratamiento, el paciente mostró una mejoría en cuanto a la disgeusia, manifestando percibir sabores dulces, aunque persistía la hiposalivación. En cuanto

a las lesiones ulceradas en los diferentes puntos de la cavidad, algunas remitieron y otras se encuentran en proceso de cicatrización (figura 3).

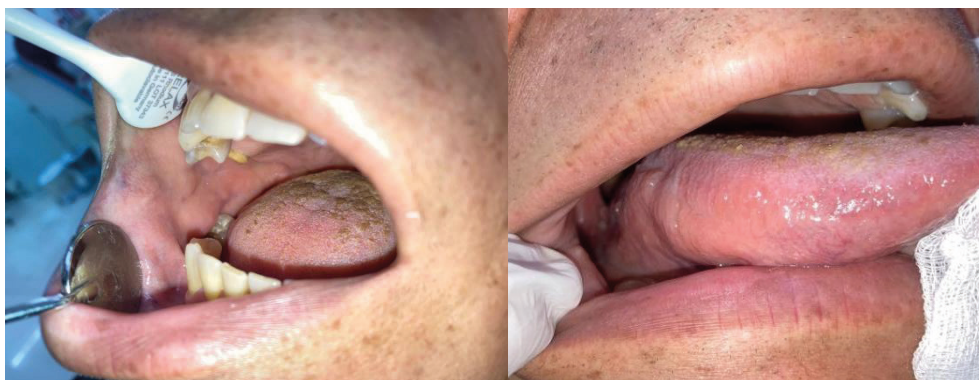

Figura 3. Remisión de las lesiones ulceradas en mucosa yugal y del borde lateral derecho de la lengua.

En la tercera sesión del tratamiento se confirmó nuevamente la mejoría clínica del paciente, quien reportó una recuperación de más del 50 % del sentido del gusto, logrando percibir los sabores con claridad. Las lesiones ulceradas habían remitido por completo, aunque se observó una placa en el dorso de la lengua compatible con lengua saburral, probablemente atribuible a la hiposalivación, un signo que no mostró mejoría según el propio paciente.

Durante la cuarta sesión, el paciente manifestó haber recuperado completamente el sentido del gusto,

acompañado de una mejora en la salivación, lo que se reflejó en la reducción de la placa lingual.

En la última sesión se realizó una sialometría para evaluar la producción de saliva, obteniendo un resultado de 3,5 cm en 5 minutos, lo que evidenció una mejora significativa. Esta recuperación permitió devolver al paciente el confort mediante el aumento de la producción salival, la percepción adecuada de los sabores y la resolución de las lesiones ulceradas (figura 4).

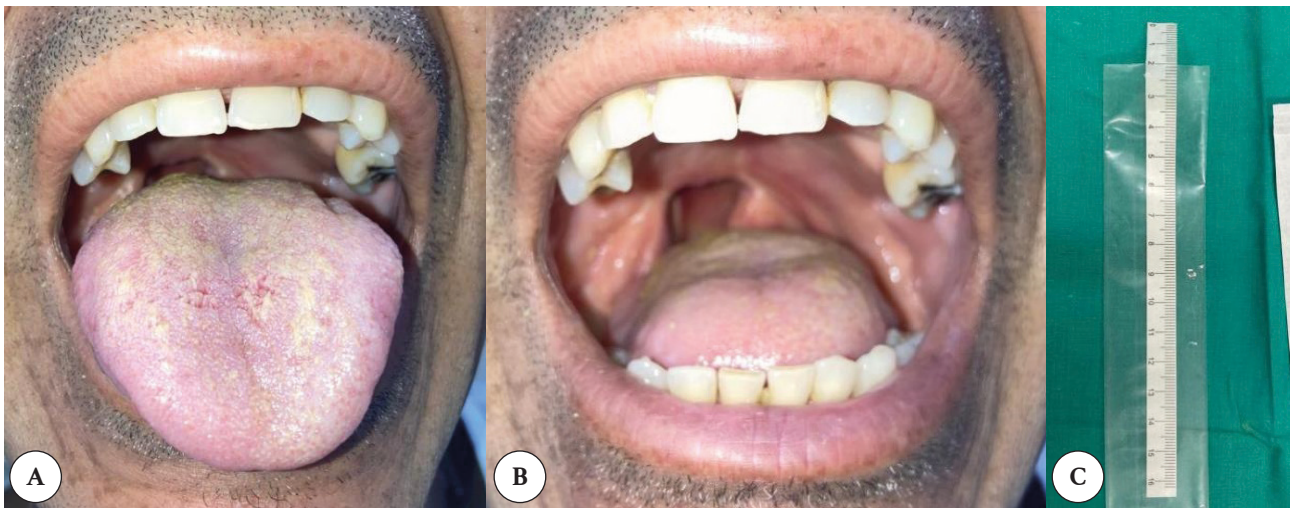

Figura 4. Control evolutivo posterior a las 5 sesiones de laserterapia: A) mejoría de la lengua saburral; B) remisión de las lesiones ulceradas y mejoras clínicas de la coloración de la cavidad oral al aumentar la salivación; C) resultado de la sialometría 3,5 cm.

La evaluación del progreso se realizó tanto durante las sesiones como en los controles posteriores, y el paciente refirió excelente tolerabilidad a la aplicación del láser, sin experimentar efectos secundarios ni adversos durante el tratamiento.

DISCUSIÓN

Entre las diversas modalidades terapéuticas utilizadas para tratar el cáncer, la radioterapia, la quimioterapia y la quimiorradioterapia provocan daños directos en los tejidos de la cavidad oral, lo que genera complicaciones, como mucositis oral, disgeusia, infecciones y xerostomía (10, 11). Estas complicaciones constituyen un desafío significativo para el manejo clínico, ya que afectan gravemente la calidad de vida del paciente. En este contexto, la terapia de fotobiomodulación se presenta como una alternativa eficaz, ya que acelera el proceso de cicatrización,

alivia el dolor, favorece la regeneración tisular y fortalece la respuesta inmunológica. Esto se debe a que proporciona energía que interactúa con los tejidos a nivel celular, generando efectos positivos tanto en el tejido como en la célula (12, 13).

Se han empleado diversos productos de aplicación tópica para la prevención y el tratamiento de la mucositis oral, entre ellos clorhexidina, manzanilla y aminofostina. Sin embargo, la evidencia sobre su efectividad y tolerancia sigue siendo limitada (14). En este contexto, la introducción del láser de baja potencia como opción terapéutica ha demostrado beneficios a corto plazo en el tratamiento de la mucositis oral, tales como la reducción del dolor, el aumento del confort del paciente y un enfoque mínimamente invasivo. No obstante, para garantizar la seguridad y eficacia del tratamiento, es fundamental contar con profesionales capacitados en el uso del láser que sigan las pautas de seguridad adecuadas (15-17).

A pesar de los avances, la escasez de estudios de casos y controles comparativos dificulta la evaluación objetiva de la eficacia del láser de baja potencia frente a otras terapias. Sin embargo, se infiere que esta técnica ofrece ventajas sobre otros tratamientos convencionales. Por ejemplo, aunque la crioterapia ha demostrado ser efectiva en las etapas iniciales de la mucositis, su uso rutinario está limitado por los efectos adversos que puede generar en la cavidad oral. De manera similar, los enjuagues salinos no son recomendables debido a su potencial alergénico (18, 19). Varios estudios confirman que la terapia con láser de baja potencia no solo disminuye los síntomas de la mucositis oral, sino que también reduce la duración, la gravedad y el dolor, así como la necesidad de analgésicos y, lo más relevante, no se han reportado efectos secundarios asociados a su aplicación (20-23).

Entre las ventajas de la terapia de fotobiomodulación, destaca su rápida acción y su amplio espectro de efectos tanto a nivel celular como tisular. Sus beneficios primarios se originan en la cadena respiratoria celular, lo que conlleva un aumento en la vascularización, la modulación de la respuesta inmunoinflamatoria y una reparación acelerada de los tejidos tratados (24, 25). Sin embargo, aunque sus efectos sobre la regeneración celular y tisular son claros, su uso extendido presenta algunas limitaciones según el área de aplicación. Si bien se indica para tratar diversas afecciones, es crucial evaluar su eficacia real, especialmente cuando se utiliza como tratamiento principal en áreas como la periodoncia o la cirugía oral, donde suele emplearse más bien como una terapia complementaria (26). Además, una limitación importante es el costo del tratamiento, que generalmente recae sobre el paciente.

En el caso presentado, la aplicación de láser de baja potencia evidenció una notable mejoría clínica y sintomática. Este resultado coincide con los hallazgos reportados en otros estudios, que también han demostrado los beneficios de la terapia con láser en casos de mucositis oral y otras patologías, consolidando su eficacia en el tratamiento de lesiones orales (27-30).

CONCLUSIONES

De este reporte de caso se concluye que la terapia de fotobiomodulación acelera el proceso de curación, y mejora la sintomatología clínica del paciente, como el alivio casi inmediato de su sintomatología. Al ser un procedimiento poco invasivo y sin reportes de efectos adversos o daños colaterales, se convierte en una herramienta importante para el tratamiento de complicaciones orales en pacientes oncológicos.

REFERENCIAS

1. Klastersky JA, Fontaine C. Editorial: Supportive care in cancer patients: a constantly evolving field. *Curr Opin Oncol* [Internet]. 2019; 31(4): 257-258. Disponible en: <https://doi.org/10.1097/cco.0000000000000542>
2. Sung H, Ferlay J, Siegel RL, Laversanne M, Soerjomataram I, Jemal A, et al. Global Cancer Statistics 2020: GLOBOCAN estimates of incidence and mortality worldwide for 36 cancers in 185 countries. *CA Cancer J Clin* [Internet]. 2021; 71(3): 209-249. Disponible en: <https://doi.org/10.3322/caac.21660>
3. Bagan J, Sarrion G, Jimenez Y. Oral cancer: clinical features. *Oral Oncol* [Internet]. 2010; 46(6): 414-417. Disponible en: <https://doi.org/10.1016/j.oraloncology.2010.03.009>
4. Speight PM, Farthing PM. The pathology of oral cancer. *Br Dent J* [Internet]. 2018; 225(9): 841-847. Disponible en: <https://doi.org/10.1038/sj.bdj.2018.926>
5. De Virgilio A, Costantino A, Mercante G, Petrucci G, Sebastiani D, Franzese C, et al. Present and future of de-intensification strategies in the treatment of oropharyngeal carcinoma. *Curr Oncol Rep* [Internet]. 2020; 22(9): 91. Disponible en: <https://doi.org/10.1007/s11912-020-00948-1>
6. Wang D, Duan X, Zhang Y, Meng Z, Wang J. Traditional Chinese medicine for oral squamous cell carcinoma: a Bayesian network meta-analysis protocol. *Medicine (Baltimore)* [Internet]. 2020; 99(43): e22955. Disponible en: <https://doi.org/10.1097/md.00000000000022955>
7. Zadick Y, Arany PR, Fregnani ER, Bossi P, Antunes HS, Bensadoun RJ, et al. Systematic review of photobiomodulation for the management of oral mucositis in cancer patients and clinical practice guidelines. *Support Care Cancer* [Internet]. 2019; 27(10): 3936-3983. Disponible en: <https://doi.org/10.1007/s00520-019-04890-2>
8. Anders JJ, Arany PR, Baxter GD, Lanzafame RJ. Light-emitting diode therapy and low-level light therapy are photobiomodulation therapy. *Photobiomodul Photomed Laser Surg* [Internet]. 2019; 37(2): 63-65. Disponible en: <https://doi.org/10.1089/photob.2018.4600>
9. Gamarra-Insfrán JM, Ruiz MC, Giménez-Leguizamón MC, González MC, Espínola MD, Cantero-Viñarro MF. Láser de baja potencia como alternativa terapéutica al eritema multiforme idiopático. Informe de caso. *Mem Inst Investig Cienc Salud* [Internet]. 2023; 21(1): e21132301.

- Disponibile en: <https://doi.org/10.18004/mem.iics/1812-9528/2023.e21132301>
10. Carneiro-Neto JN, De Menezes JD, Moura LB, Massucato EM, De Andrade CR. Protocols for management of oral complications of chemotherapy and/or radiotherapy for oral cancer: systematic review and meta-analysis current. *Med Oral Patol Oral Cir Bucal* [Internet]. 2017; 22(1): e15-e23. Disponible en: <https://doi.org/10.4317/medoral.21314>
 11. Mosel DD, Bauer RL, Lynch DP, Hwang ST. Oral complications in the treatment of cancer patients. *Oral Dis* [Internet]. 2011; 17(6): 550-559. Disponible en: <https://doi.org/10.1111/j.1601-0825.2011.01788.x>
 12. Robijns J, Nair RG, Lodewijckx J, Arany P, Barasch A, Bjordal JM, et al. Photobiomodulation therapy in management of cancer therapy-induced side effects: WALT position paper 2022. *Front Oncol* [Internet]. 2022; 12: 927685. Disponible en: <https://doi.org/10.3389/fonc.2022.927685>
 13. Walinski CJ, Mellusi SM, Brodeur AE, Marchick E, Katz D, Putten MV. Review of oral mucositis treatment guidelines with an emphasis on laser therapy. *Gen Dent* [Internet]. 2022; 70(2): 22-26. Disponible en: <https://pubmed.ncbi.nlm.nih.gov/35225799/>
 14. Rubenstein EB, Peterson DE, Schubert M, Keefe D, McGuire D, Epstein J, et al. Clinical practice guidelines for the prevention and treatment of cancer therapy-induced oral and gastrointestinal mucositis. *Cancer* [Internet]. 2004; 100(S9): 2026-2046. Disponible en: <https://doi.org/10.1002/cncr.20163>
 15. Khouri VY, Stracieri AB, Rodrigues MC, Moraes DA, Pieroni F, Simões BP, et al. Use of therapeutic laser for prevention and treatment of oral mucositis. *Braz Dent J* [Internet]. 2009; 20(3): 215-220. Disponible en: <https://doi.org/10.1590/s0103-64402009000300008>
 16. Legouté F, Bensadoun RJ, Seegers V, Pointreau Y, Caron D, Lang P, et al. Low-level laser therapy in treatment of chemoradiotherapy-induced mucositis in head and neck cancer: results of a randomised, triple blind, multicentre phase III trial. *Radiat Oncol* [Internet]. 2019; 14(1): 83. Disponible en: <https://doi.org/10.1186/s13014-019-1292-2>
 17. Ferreira AS, Macedo C, Silva AM, Delerue-Matos C, Costa P, Rodrigues F. Natural products for the prevention and treatment of oral mucositis-A review. *Int J Mol Sci* [Internet]. 2022; 23(8): 4385. Disponible en: <https://doi.org/10.3390/ijms23084385>
 18. Lu Y, Zhu X, Ma Q, Wang J, Jiang P, Teng S, et al. Oral cryotherapy for oral mucositis management in patients receiving allogeneic hematopoietic stem cell transplantation: a prospective randomized study. *Support Care Cancer* [Internet]. 2020; 28(4): 1747-1754. Disponible en: <https://doi.org/10.1007/s00520-019-04966-z>
 19. Kamsvåg T, Svanberg A, Legert KG, Arvidson J, Von Essen L, Mellgren K, et al. Prevention of oral mucositis with cryotherapy in children undergoing hematopoietic stem cell transplantations-a feasibility study and randomized controlled trial. *Support Care Cancer* [Internet]. 2020; 28(10): 4869-4879. Disponible en: <https://doi.org/10.1007/s00520-019-05258-2>
 20. Kusiak A, Jereczek-Fossa BA, Cichońska D, Alterio D. Oncological-therapy related oral mucositis as an interdisciplinary problem-Literature review. *Int J Environ Res Public Health* [Internet]. 2020; 17(7): 2464. Disponible en: <https://doi.org/10.3390/ijerph17072464>
 21. Migliorati C, Hewson I, Lalla RV, Antunes HS, Estilo CL, Hodgson B, et al. Systematic review of laser and other light therapy for the management of oral mucositis in cancer patients. *Support Care Cancer* [Internet]. 2013; 21(1): 333-341. Disponible en: <https://doi.org/10.1007/s00520-012-1605-6>
 22. He M, Zhang B, Shen N, Wu N, Sun J. A systematic review and meta-analysis of the effect of low-level laser therapy (LLLT) on chemotherapy-induced oral mucositis in pediatric and young patients. *Eur J Pediatr* [Internet]. 2018; 177(1): 7-17. Disponible en: <https://doi.org/10.1007/s00431-017-3043-4>
 23. Daugėlaitė G, Užkuraitytė K, Jagelavičienė E, Filipauskas A. Prevention and treatment of chemotherapy and radiotherapy induced oral mucositis. *Medicina* [Internet]. 2019; 55(2): 25. Disponible en: <https://doi.org/10.3390/medicina55020025>
 24. Theodoro LH, Marcantonio RA, Wainwright M, Garcia VG. LASER in periodontal treatment: is it an effective treatment or science fiction? *Braz Oral Res* [Internet]. 2021; 35(Suppl 2): e099. Disponible en: <https://doi.org/10.1590/1807-3107bor-2021.vol35.0099>
 25. Hamblin MR. Mechanisms and applications of the anti-inflammatory effects of photobiomodulation. *AIMS Biophys* [Internet]. 2017; 4(3): 337-361. Disponible en: <https://doi.org/10.3934/biophy.2017.3.337>

26. Petrović MS, Kannosh IY, Milašin JM, Mihailović DS, Obradović RR, Bubanj SR, et al. Clinical, microbiological and cytomorphometric evaluation of low-level laser therapy as an adjunct to periodontal therapy in patients with chronic periodontitis. *Int J Dent Hyg* [Internet]. 2018; 16(2): e120-e127. Disponible en: <https://doi.org/10.1111/idh.12328>
27. Cuevas-González MV, Echevarría-y-Pérez E, Díaz-Aguirre CM, Cuevas-González JC. Tratamiento de la mucositis oral en pacientes oncológicos: revisión de la literatura y experiencia en el Hospital General de México. *Int J Odontostomatol* [Internet]. 2015; 9(2): 289-294. Disponible en: <http://dx.doi.org/10.4067/S0718-381X2015000200016>
28. Oltra-Arimon D, España-Tost AJ, Berini-Aylés L, Gay-Escoda C. Aplicaciones del láser de baja potencia en odontología. *RCOE* [Internet]. 2004; 9(5): 517-524. Disponible en: https://scielo.isciii.es/scielo.php?script=sci_abstract&pid=S1138-123X2004000500003
29. Revilla H, Valiente Y. Efectividad del láser de baja potencia como terapia adyuvante en pacientes con herpes zóster. *MEDISAN* [Internet]. 2022; 26(1): 36-46. Disponible en: http://scielo.sld.cu/scielo.php?script=sci_arttext&pid=S1029-30192022000100036
30. Silveira AC, Castro FL, Leão JC, Cruz AF, Lacerda JC, Resende RG. Aplicação do laser de baixa intensidade no tratamento do eritema multiforme: relato de caso. *Arq Odontol* [Internet]. 2022; 58: 57-62. Disponible en: <https://doi.org/10.35699/2178-1990.2022.37226>



Disponible en:

<https://www.redalyc.org/articulo.oa?id=421582850007>

Cómo citar el artículo

Número completo

Más información del artículo

Página de la revista en redalyc.org

Sistema de Información Científica Redalyc
Red de revistas científicas de Acceso Abierto diamante
Infraestructura abierta no comercial propiedad de la
academia

Dylan Casco, María del Carmen González,
José Miguel Gamarra, Célica Said, Mirtha Espínola
**Terapia de fotobiomodulación con láser de baja potencia
en complicaciones orales inducidas por radioterapia:
reporte de caso**
**Low power laser photobiomodulation therapy in
radiotherapy-induced oral complications: a case report**
**Terapia de fotobiomodulação a laser de baixa potência
em complicações orais induzidas por radioterapia: relato
de caso**

Revista Estomatológica Herediana
vol. 34, núm. 4, p. 335 - 342, 2024
Universidad Peruana Cayetano Heredia. Facultad de
Estomatología,
ISSN: 1019-4355
ISSN-E: 2225-7616

DOI: <https://doi.org/10.20453/reh.v34i4.5967>