

Reportes de caso

# Retiro de instrumento endodóntico fracturado en conducto de molar primario: reporte de caso


Removal of a fractured endodontic instrument from primary molar root canal: a case report

Remoção de instrumento endodôntico fraturado no canal radicular de um molar decíduo: relato de caso

*Flor de María Salvador-Salazar*<sup>ab</sup>


*Universidad Privada San Juan Bautista, Lima, Perú*

Flordemariasalvadorsalazar051@gmail.com

 <https://orcid.org/0009-0008-8407-1936>


*María Elena Díaz-Pizán*<sup>abc</sup>

*Universidad Peruana Cayetano Heredia, Lima, Perú*

 <https://orcid.org/0000-0002-1615-5512>

*Gilmer Torres-Ramos*<sup>abc</sup>

*Universidad Nacional Mayor de San Marcos, Lima, Perú*

 <https://orcid.org/0000-0002-2590-6736>

Revista Estomatológica Herediana vol.  
35 núm. 2 173 180 2025

Universidad Peruana Cayetano Heredia  
Perú

Recepción: 22 Septiembre 2023  
Aprobación: 15 Enero 2025

**Resumen:** El odontopediatra puede enfrentarse a la fractura de un instrumento endodóntico durante el tratamiento pulpar. En caso darse, es necesario eliminar el objeto, ya que puede causar abscesos, reabsorción radicular y movilidad dentaria, lo cual terminaría afectando al diente permanente. La técnica de extracción del instrumento dependerá de su ubicación. Se presenta el caso de una niña de 4 años y 11 meses de edad que, durante el examen clínico, manifestó dolor a la percusión vertical. La evaluación radiográfica reveló la presencia de una imagen radiopaca en la raíz mesiovestibular de la pieza 54, compatible con la fractura de un instrumento endodóntico. Dicho fragmento, de aproximadamente 7 mm de longitud, se extiende desde el tercio cervical hasta la región apical. El diagnóstico final fue periodontitis apical sintomática en la pieza 54, asociada a un tratamiento de conducto previo, con fractura de un instrumento en el conducto mesiovestibular. Se logró la extracción del instrumento fracturado con resultados favorables. A los seis meses de seguimiento, se evidenció una reducción del ensanchamiento del espacio del ligamento periodontal en la raíz mesial, así como la ausencia de radiolucidez a nivel interradicular.

Palabras clave: diente primario, odontopediatría, pulpectomía, reporte de caso.

**Abstract:** The pediatric dentist may encounter the fracture of an endodontic instrument during pulp treatment. In such cases, removal of the object is necessary, as it may lead to abscess formation, root resorption, and tooth mobility, which could ultimately affect the permanent tooth. The technique used to remove the instrument will depend on its location. This case presents a 4-year and 11-month-old girl who, upon clinical examination, reported pain on vertical percussion. The radiographic evaluation revealed the presence of a radiopaque image in the mesiobuccal root of tooth 54, consistent with the fracture of an endodontic instrument. This fragment, approximately 7 mm in length, extends from the

cervical third to the apical region. The final diagnosis was symptomatic apical periodontitis in tooth 54, associated with a previous root canal treatment and a fractured instrument in the mesiobuccal canal. The fractured instrument was successfully removed with favorable results. During the six-month follow-up, a reduction in the widening of the periodontal ligament space in the mesial root was observed, along with the absence of interradicular radiolucency.

Keywords: primary tooth, pediatric dentistry, pulpectomy, case report.

**Resumo:** O dentista pediátrico pode se deparar com a fratura de um instrumento endodôntico durante o tratamento pulpar. Se isso acontecer, é necessário remover o objeto, pois ele pode causar abscessos, reabsorção da raiz e mobilidade do dente, o que acabará afetando o dente permanente. A técnica para a remoção do instrumento dependerá de sua localização. Apresentamos o caso de uma menina de 4 anos e 11 meses que, ao exame clínico, manifestou dor à percussão vertical. A avaliação radiográfica revelou a presença de uma imagem radiopaca na raiz méso-vestibular do dente 54, compatível com a fratura de um instrumento endodôntico. Esse fragmento, com aproximadamente 7 mm de comprimento, se estende do terço cervical até a região apical. O diagnóstico final foi de periodontite apical sintomática no dente 54 associada a tratamento prévio do canal radicular, com fratura de um instrumento no canal méso-vestibular. A remoção do instrumento fraturado foi realizada com resultados favoráveis. No acompanhamento de seis meses, houve evidência de uma redução no alargamento do espaço do ligamento periodontal na raiz mesial, bem como a ausência de radiolucência no nível interradicular.

Palavras-chave: dente decíduo, odontologia pediátrica, pulpectomia, relato de caso.

## INTRODUCCIÓN

La literatura reporta un alto número de tratamientos del conducto en la consulta dental (6 a 10 por mes) (1). Asimismo, existe una gran cantidad de niños que requieren esta intervención, lo que la hace el segundo tratamiento pulpar más realizado. En esa misma línea, tiene mayor incidencia en niños de 3 a 5 años y en el sexo femenino, siendo el primer molar superior el más afectado (2). Por otro lado, la pulpectomía es un tratamiento que elimina el tejido pulpar orgánico, los restos de pulpa infectada y las bacterias del sistema de conductos. Esto se puede realizar con instrumentos endodónticos mecánicos e irrigando el sistema de conductos con una solución desinfectante; no obstante, el 94,8 % de dentistas generales experimentan complejidades durante los tratamientos de conductos, los más comunes son la fractura del instrumento, el daño a la pared del conducto radicular y la sobreobtusión. La fractura del instrumento endodóntico puede producirse al explorar o conformar el conducto radicular (1). Los reportes clínicos estudiados mencionan que esta complicación se presenta con una frecuencia del 1,83-8,2 % (3).

Si no es eliminado el instrumento endodóntico fracturado en un diente primario, podría originar abscesos dentales, reabsorción radicular patológica, seguido de movilidad dental prematura, lo que terminaría afectando la erupción de los dientes permanentes. Se trata de una complicación grave que dificultaría la preparación y la obturación de los conductos, llevando el tratamiento al fracaso (4). Asimismo, existen diversos factores que influyen en el retiro del instrumento fracturado, tales como la edad del niño, la presencia de signos y síntomas clínicos y el grado de reabsorción radicular (5). En este contexto, los instrumentos endodónticos manuales de acero inoxidable presentan una tasa de fractura del 0,2 % al 10 %, a diferencia de los instrumentos mecanizados de níquel titanio, que va del 0,4 % al 3,7 % en dientes permanentes (6). Así pues, la experiencia del odontólogo, la utilización del instrumental, el diseño, el tipo de fabricación, la esterilización, la anatomía de los conductos radiculares y la ubicación de la pieza dental son factores clave en la fractura de los instrumentos endodónticos (7).

El empleo del léntulo con micromotor facilita el relleno de la pasta de obturación en el conducto radicular en dentición decidua (8). Este instrumento es de acero inoxidable, tiene forma cónica, con espirales, lo cual mejora la distribución homogénea del material, eliminando las posibles burbujas que se puedan presentar. Sin embargo, su mal uso puede provocar fractura, registrándose un 93 % de éxito con respecto a su retiro (9). Existen diversos métodos para el retiro del instrumento fracturado (10), la elección dependerá de la visualización que se tenga de él (9).

El empleo del ultrasonido es uno de los métodos utilizados para la recuperación de instrumentos fracturados (11). Existen reportes de su empleo en técnicas combinadas con resultados favorables (12). Esta técnica evita el desgaste excesivo de la dentina, por lo que es un método seguro y conservador (13). La ubicación y el tamaño del instrumento endodóntico fracturado juegan un papel importante, ya que, si se encuentra ubicado a nivel apical, habrá un mayor riesgo de perforación al intentar retirarlo; y si tiene un menor tamaño, la dificultad será mayor (14).

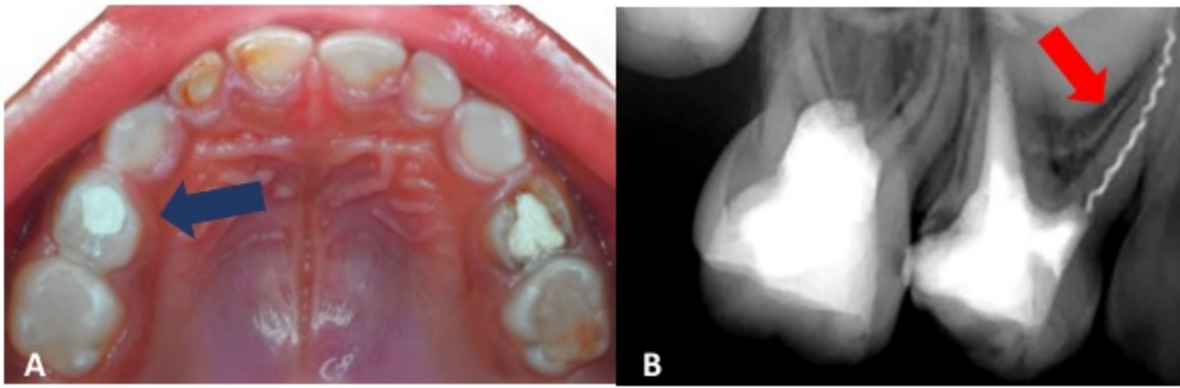
En los reportes de casos estudiados, la mayoría de los pacientes infantiles manifestaron dolor moderado ante la fractura del instrumento endodóntico, registrándose una tasa de éxito elevada en el tratamiento cuando se dio a nivel cervical (5). Por tanto, el odontopediatra deberá evaluar los casos de manera individual (15).

El objetivo de este reporte de caso es presentar una alternativa de retiro del instrumento fracturado en el conducto del molar primario.

## PRESENTACIÓN DEL CASO

Una paciente pediátrica de sexo femenino, de 4 años y 11 meses de edad, acudió de urgencia a la Clínica de Odontopediatría de la Universidad Privada San Juan Bautista (Lima, Perú), acompañada de su madre. Esta refirió que su hija estaba recibiendo tratamiento del conducto cuando, al momento de finalizar el sellado, realizó un movimiento inesperado, lo que provocó la fractura del instrumento endodóntico. En el examen clínico odontológico, la niña mostró un comportamiento positivo, según la Escala de Frankl (16). El primer molar superior deciduo del lado derecho presentaba una restauración temporal (figura 1A) y dolor a la percusión vertical. Radiográficamente, en la pieza 54 se observó una imagen radiopaca (IRO) coronal compatible con una restauración. Además, se identificó una IRO intraconducto en la raíz distovestibular, sugestiva de material de obturación del conducto radicular; y, en la raíz mesiovestibular, se evidenció una IRO compatible con un léntulo fracturado de aproximadamente 7 mm de longitud, con aparente sobrepaso apical.

Asimismo, se observó un ensanchamiento del espacio del ligamento periodontal en la superficie distal de la raíz mesiovestibular. A nivel interradicular, se identificó una imagen radiolúcida (IRL) con pérdida de la lámina dura, junto con reabsorción radicular en el tercio apical de la pieza (figura 1B). El diagnóstico pulpar fue de tratamiento de conducto previo, mientras que el diagnóstico periapical correspondió a periodontitis apical sintomática del primer molar superior deciduo, con fractura de un instrumento en el conducto mesiovestibular. Se indicó la extracción del instrumento endodóntico fracturado, seguido de un retratamiento del conducto radicular.

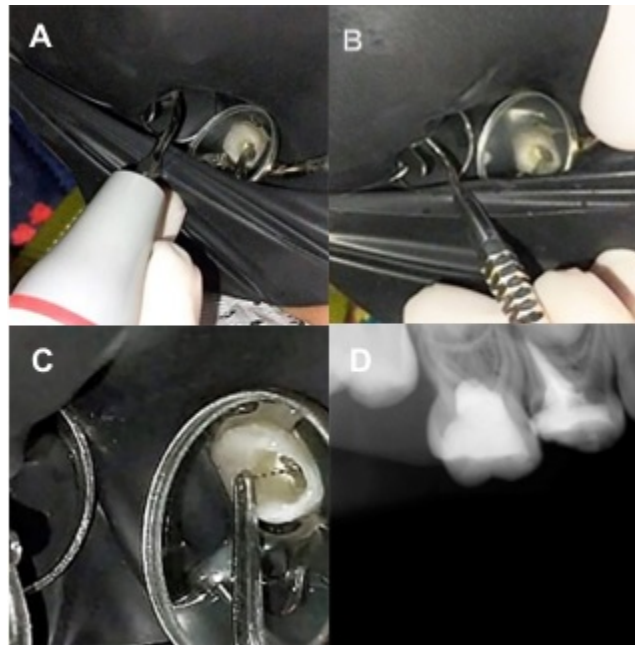


**Figura 1.** Examen clínico y radiográfico de la pieza 54. A) Vista oclusal del maxilar superior, en la que se observa la pieza 54 con restauración temporal. B) Radiografía periapical de la pieza 54, donde se observa imagen radiopaca proyectada en raíz mesiovestibular compatible con fractura de instrumento endodóntico.

En la segunda cita, tras la firma del consentimiento informado por parte de la madre de la paciente, se procedió a la remoción del instrumento fracturado. Se administró anestesia local con Newcaina® 2 % y se realizó el aislamiento absoluto de la pieza. Posteriormente, se retiró por completo el material de obturación temporal hasta exponer el instrumento fracturado. La extracción se llevó a cabo con un equipo ultrasónico dental (UDS-E LED, Woodpecker®, Guilin, Guangxi, China), utilizando una punta ultrasónica P3 aplicada a las paredes del conducto y que giraba en sentido antihorario, con una potencia de nivel 2, equivalente aproximadamente al 20 % del máximo (figura 2A). El equipo de ultrasonido se utilizó de manera intermitente, aplicando ácido etilendiaminotetraacético (EDTA) para facilitar el desprendimiento del fragmento.

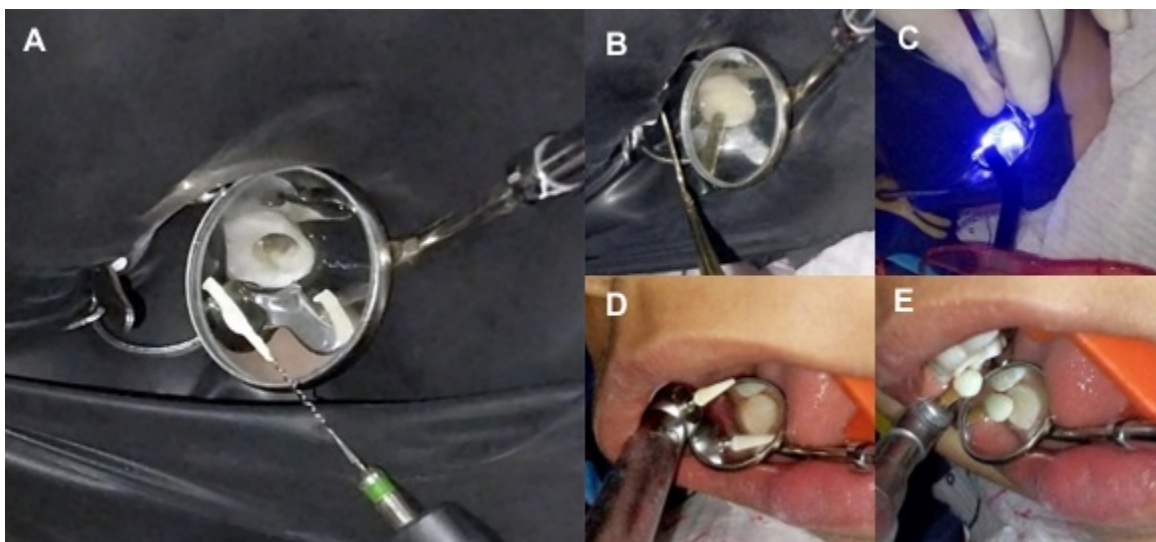
Una vez visible el léntulo, se procedió a su extracción con una cureta Maillefer n.º 45-46 (figura 2B) y, posteriormente, se retiró completamente con una pinza mosquito curva (figura 2C). A continuación, se irrigó el conducto con clorhexidina al 2 %, se secó y se colocó una torunda de algodón estéril, seguida de una obturación temporal. Finalmente, se tomó una radiografía de control para evaluar el conducto tras la extracción del léntulo, evidenciándose un conducto mesiovestibular libre de restos del instrumento fracturado, así como una IRO a nivel del conducto distovestibular, compatible con material de obturación.

A nivel interradicular, se observó una IRL compatible con pérdida de la lámina dura y ensanchamiento del espacio del ligamento periodontal en la superficie distal de la raíz mesiovestibular (figura 2D).



**Figura 2.** Extracción del instrumento fracturado. A) Empleo del ultrasónico dental UDS-E LED con punta ultrasónica P3. B) Empleo de cureta Maillefer n.º 45-46. C) Extracción del léntulo con pinza mosquito. D) Radiografía donde se observa extracción del instrumento.

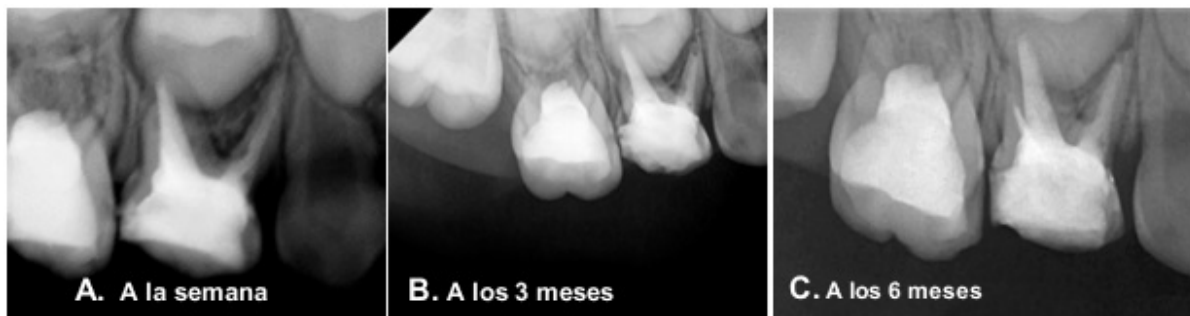En la tercera cita, se completó la pulpectomía y se realizó la obturación del conducto vacío con pasta medicada CTZ blanca (cloranfenicol, tetraciclina y óxido de zinc, en proporción 1:1:6) en consistencia fluida (figura 3A). La rehabilitación final de la pieza se llevó a cabo mediante una incrustación directa de resina (figuras 3B, 3C, 3D, 3E).



**Figura 3.** Obturación del conducto y restauración definitiva de la pieza 54. A) Obturación con pasta medicada CTZ blanca (cloranfenicol, tetraciclina, óxido de zinc, en proporción 1:1:6). B) Incrustación directa de resina. C) Fotopolimerización por 20 segundos. D) Acabado de la incrustación con piedras de Arkansas. E) Pulido con gomas de pulido (Enhance®, Dentsply Sirona) para resinas compuestas.

Una semana después, en la cita de control, la paciente no presentó dolor a la percusión vertical durante el examen clínico. Asimismo, se identificó movilidad dentaria de grado 1, determinada mediante presión en sentido vestíbulo-palatino con dos instrumentos metálicos. Radiográficamente, se observó una IRO intraconducto compatible con la obturación de los conductos radiculares, así como una IRL a nivel interradicular con pérdida de la lámina dura y ensanchamiento del espacio del ligamento periodontal en la superficie distal de la raíz mesiovestibular (figura 4A).

Tres meses después, la paciente mostró las mismas características clínicas y radiográficas (figura 4B). A los seis meses, no presentó molestias, dolor ni movilidad dental, y no se evidenciaron manifestaciones clínicas de procesos infecciosos de origen dentario. Radiográficamente, se observó una disminución del ensanchamiento del espacio del ligamento periodontal en la superficie distal de la raíz mesiovestibular, así como la ausencia de IRL a nivel interradicular, lo que indica la reparación de la lámina dura (figura 4C).



**Figura 4.** Controles radiográficos después del retiro del instrumento. A y B) A la semana y a los 3 meses: imagen radiolúcida a nivel interradicular con pérdida de lámina dura. Ensanchamiento del espacio para el ligamento periodontal en superficie distal de raíz mesiovestibular. C) A los 6 meses: disminución del ensanchamiento del espacio para el ligamento periodontal en superficie distal de raíz mesiovestibular, ausencia de imagen radiolúcida a nivel interradicular.

## DISCUSIÓN

Si bien la información técnica sobre la remoción de instrumentos fracturados en dientes temporales es limitada, los pocos casos reportados han mostrado resultados prometedores. Durante la

pulpectomía pueden surgir complicaciones, siendo la más común la fractura de un instrumento endodóntico en el conducto radicular, lo que constituye una causa frecuente de consulta odontológica. Según Avoaka-Boni et al. (1), un instrumento endodóntico fracturado que sobrepase el ápice puede incrustarse en el hueso y actuar como un cuerpo extraño, desencadenando procesos infecciosos y afectando negativamente la erupción de los dientes sucedáneos (4).

En el presente caso clínico, ante la fractura del léntulo y su extensión de 2 mm más allá del ápice, se decidió su remoción para prevenir complicaciones, como una infección severa que pudiera comprometer el diente permanente. Los dientes temporales cumplen una función clave en la preservación del espacio para los dientes permanentes, la prevención de hábitos linguales inadecuados, el desarrollo del habla y la estética dental (5). En este sentido, se optó por conservar el molar deciduo en su estado funcional, favoreciendo la salud y el desarrollo del paciente. La decisión de retirar un instrumento endodóntico fracturado depende del análisis radiográfico, su ubicación y su longitud (7). Se ha descrito que la remoción de un instrumento fracturado en el tercio cervical tiene mayor probabilidad de éxito en comparación con aquellos localizados en el tercio medio o apical (15). En este caso, el examen radiográfico reveló que el fragmento se extendía desde el tercio cervical hasta 2 mm fuera del conducto radicular, lo que se consideró una posición favorable para su extracción.

Un estudio comparó tres técnicas diferentes de obturación en conductos radiculares de dientes primarios, identificando que la utilización del léntulo accionado con motor, aunque frecuente, es menos adecuada en términos de longitud y densidad de la obturación. Sin embargo, un manejo cuidadoso de este instrumento puede reducir el riesgo de fractura (8). En este caso clínico, la fractura del léntulo ocurrió en el conducto mesiovestibular de un primer molar superior deciduo. Dado que no se encontraron reportes previos similares, se recurrió a la escasa literatura disponible. Se enfatiza que cuando un instrumento endodóntico se fractura en un diente primario, es fundamental actuar de inmediato para preservar la pieza hasta su exfoliación natural.

Diversos métodos y equipos pueden emplearse para la remoción de instrumentos endodónticos fracturados (7), siendo el ultrasonido una de las técnicas con mejores resultados reportados (12). Se ha determinado que esta técnica tiene una alta tasa de éxito debido a su seguridad y carácter conservador (13). Una de las estrategias combinadas más utilizadas es el Kit de Terauchi (TFRK), que incluye una punta ultrasónica y un dispositivo de bucle de alambre que facilita la extracción del instrumento sin comprometer en exceso al conducto radicular (17).

En el presente caso clínico, la extracción del instrumento fracturado mediante una técnica combinada, utilizando ultrasonido,

una cureta de dentina Maillefer de doble parte activa y una pinza mosquito curva, permitió evitar un desgaste excesivo de la dentina y reducir el riesgo de perforación radicular. Como resultado, se logró un desenlace exitoso del tratamiento, asegurando la funcionalidad y conservación del diente temporal.

## CONCLUSIONES

El riesgo de fractura de un instrumento endodóntico siempre está presente durante la preparación biomecánica del conducto radicular; sin embargo, es poco común que este tipo de complicación ocurra en dientes deciduos. En caso de darse, es fundamental retirar el fragmento fracturado, ya que puede actuar como un cuerpo extraño, dificultando la adecuada preparación biomecánica y la posterior obturación del conducto. Su permanencia podría derivar en la formación de un absceso, reabsorción de la porción radicular y movilidad dentaria, lo que eventualmente llevaría al fracaso del tratamiento. Además, esta complicación podría afectar negativamente el desarrollo y la erupción del germen del diente permanente.

Cuando la fractura del instrumento endodóntico se localiza en el tercio cervical, es recomendable intentar retirarlo, debido a que el porcentaje de éxito es mayor en esta zona y hay menos riesgo de perforación radicular. En la odontopediatría, la elección de la técnica para retirar un instrumento fracturado del conducto radicular dependerá de los signos y síntomas clínicos, la ubicación del instrumento fracturado, la reabsorción radicular, la edad del niño y su conducta.

## Agradecimientos

Al personal auxiliar de la Clínica de Odontopediatría de la Universidad Privada San Juan Bautista, Lima, Perú.

## REFERENCIAS

1. Avoaka-Boni MC, Désiré Kaboré WA, Gnagne-Koffi YN, Djolé SX, Kouadio KT. Frequency of complications during endodontic treatment: a survey among dentists of the town of Abidjan. *Saudi Endod J* [Internet]. 2020; 10(1): 45-50. Disponible en: [http://doi.org/10.4103/sej.sej\\_60\\_19](http://doi.org/10.4103/sej.sej_60_19)
2. Gamarra JR, Lévano SA, Ruiz VJ, Melgar RA. Frecuencia de tratamientos pulpares en una población pediátrica peruana: un estudio retrospectivo en un centro dental especializado de 2015 a 2019. *Odovtos Int J Dent Sc* [Internet]. 2022; 24(1): 134-146. Disponible en: <https://doi.org/10.15517/ijds.2021.46605>
3. Vouzara T, Chares M, Lyroudia K. Separated instrument in endodontics: frequency, treatment and prognosis. *Balk J Dent Med* [Internet]. 2018; 22(3): 123-132. Disponible en: <http://doi.org/10.2478/bjdm-2018-0022>
4. Tulsani S, Mahajan AP, Patil S, Kulkarni VK, Khavnekar SS. Dealing with an intruder in primary teeth - A case report. *Clin Dent* [Internet]. 2022; 16(6): 26-29. Disponible en: <https://publication.ida.org.in/IndexMain.htm#/viewArticle/30589>
5. Rahul M, Kapur A, Gauba K, Goyal A. Management of endodontic instrument separation in primary teeth. *J South Asian Assoc Pediatr Dent* [Internet]. 2020; 3(1): 34-38. Disponible en: <https://doi.org/10.5005/jp-journals-10077-3039>
6. Garrocho-Rangel A, Sánchez-Reynoso A, Rosales-Berber MÁ, Ruiz-Rodríguez S, Pozos-Guillén AJ. Clinical management of intra-pulp canal broken endodontic files in primary teeth: literature review. *Odovtos Int J Dent Sc* [Internet]. 2021; 23(2): 14-18. Disponible en: <https://archivo.revistas.ucr.ac.cr/index.php/Odontos/article/view/43859/44018>
7. Sandhu MK. Techniques for removal of intracanal separated instruments (part 2). *Int J Appl Dent Sci* [Internet]. 2021; 7(4): 38-46. Disponible en: <https://doi.org/10.22271/oral.2021.v7.i4a.1351>
8. Almeida LH, Krüger MM, Pilownic KJ, Costa VP, Romano AR, Pappen FG. Root canal filling techniques for primary molars: an in vitro evaluation. *G Ital Endodon* [Internet]. 2019; 33(1): 14-20. Disponible en: <https://doi.org/10.32067/gie.2019.33.01.01>

9. Rastogi S, Banga KS, Sharma S, Srivastava D. Management of a separated paste carrier in the mandibular central incisor. *J Dent Res Rev* [Internet]. 2020; 7(3): 134-37. Disponible en: [https://journals.lww.com/jdrr/fulltext/2020/07030/management\\_of\\_a\\_separated\\_paste\\_carrier\\_in\\_the.9.aspx](https://journals.lww.com/jdrr/fulltext/2020/07030/management_of_a_separated_paste_carrier_in_the.9.aspx)
10. Bucay LK, Loor JS, Aguilar GS, Vélez MV. Estrategias de retiro de instrumento fracturados en la práctica endodóntica. *RECIMUNDO* [Internet]. 2023; 7(2): 163-170. Disponible en: [https://doi.org/10.26820/recimundo/7.\(2\).jun.2023.163-170](https://doi.org/10.26820/recimundo/7.(2).jun.2023.163-170)
11. Maciel PF, Veras IT, Neto SP, Cardoso RM, Alves NC, Ferreira GS. Different techniques to remove a fractured endodontic instrument in an upper first molar: case report. *J Surg Clin Dent* [Internet]. 2020; 21(1): 5-9. Disponible en: [https://www.mastereditora.com.br/periodico/20200511\\_103455.pdf](https://www.mastereditora.com.br/periodico/20200511_103455.pdf)
12. Cherif MR, Douki N, Kikly A. An effective approach to remove a fractured endodontic instrument. *Medicon Dent Sci* [Internet]. 2022; 1(1): 12-15. Disponible en: <https://themedicon.com/pdf/mcde/MCDS-01-004.pdf>
13. Quispe D, Sacoto F, Pacheco LA, Claire D. Estrategias de retiro de instrumentos fracturados en la práctica endodóntica: revisión de la literatura. *Odontol Act* [Internet]. 2022; 7(2): 71-80. Disponible en: <https://doi.org/10.31984/oactiva.v7i2.750>
14. Dantas PM, Torres RC, Macedo Filho RA, Marinho SA. Endodontic instruments fracture in root canal: integrative review. *J Clin Images Med Case Rep* [Internet]. 2021; 2(5): 1374. Disponible en: <https://jcimcr.org/pdfs/JCIMCR-v2-1374.pdf>
15. Chandak M, Sarangi S, Dass A, Khubchandani M, Chandak R. Demystifying failures behind separated instruments: a review. *Cureus* [Internet]. 2022; 14(9): e29588. Disponible en: <https://doi.org/10.7759/cureus.29588>
16. American Academy of Pediatric Dentistry. Behavior Guidance for the Pediatric Dental Patient [Internet]. En: *The Reference Manual of Pediatric Dentistry*. Chicago: AAPD; 2024. pp. 358-378. Disponible en: [https://www.aapd.org/globalassets/media/policies\\_guidelines/bp\\_behavguide.pdf](https://www.aapd.org/globalassets/media/policies_guidelines/bp_behavguide.pdf)
17. Pruthi PJ, Nawal RR, Talwar S, Verma M. Comparative evaluation of the effectiveness of ultrasonic tips versus the Terauchi file retrieval kit for the removal of separated endodontic instruments. *Restor Dent Endod* [Internet]. 2020; 45(2): e14. Disponible en: <https://doi.org/10.5395/rde.2020.45.e14>

## Notas

### **Financiamiento:**

Autofinanciado.

### **Conflicto de intereses:**

Los autores declaran no tener conflicto de intereses.

### **Aprobación de ética:**

Aprobado por el Comité Institucional de Ética en Investigación de la Universidad Privada San Juan Bautista, con código de registro n.º 0594-2023CIEI-UPSJB.

### **Notas de autor**

- a Cirujana dentista
- b Especialista en Odontopediatría
- a Cirujana dentista
- b Especialista en Odontopediatría
- c Doctor en Estomatología
- a Cirujano Dentista
- b Especialista en Odontopediatría
- c Doctor en Estomatología

**Correspondencia:** Flor de María Salvador-Salazar  
([flordemariasalvadorsalazar051@gmail.com](mailto:flordemariasalvadorsalazar051@gmail.com))

### **Información adicional**

*redalyc-journal-id: 4215*

### **Enlace alternativo**

<https://revistas.upch.edu.pe/index.php/REH/article/view/6441/6214> (pdf)



**Disponible en:**

<https://www.redalyc.org/articulo.oa?id=421582899011>

Cómo citar el artículo

Número completo

Más información del artículo

Página de la revista en redalyc.org

Sistema de Información Científica Redalyc  
Red de revistas científicas de Acceso Abierto diamante  
Infraestructura abierta no comercial propiedad de la  
academia

Flor de María Salvador-Salazar, María Elena Díaz-Pizán,  
Gilmer Torres-Ramos

**Retiro de instrumento endodóntico fracturado en conducto de  
molar primario: reporte de caso**

**Removal of a fractured endodontic instrument from primary  
molar root canal: a case report**

**Remoção de instrumento endodôntico fraturado no canal  
radicular de um molar decíduo: relato de caso**

*Revista Estomatológica Herediana*

vol. 35, núm. 2, p. 173 - 180, 2025

Universidad Peruana Cayetano Heredia, Perú

[faest.revista@oficinas-upch.pe](mailto:faest.revista@oficinas-upch.pe)

**ISSN:** 1019-4355

**ISSN-E:** 2225-7616

**DOI:** <https://doi.org/10.20453/reh.v35i2.6441>



**CC BY 4.0 LEGAL CODE**

**Licencia Creative Commons Atribución 4.0 Internacional.**