



Acta Médica Costarricense

ISSN: 0001-6012

ISSN: 0001-6002

Colegio de Médicos y Cirujanos de Costa Rica

Salazar-Madrigal, Kenneth  
Esportricosis y cromoblastomiosis en San Ramón de Costa Rica  
Acta Médica Costarricense, vol. 64, núm. 3, 2022, Julio-Septiembre, pp. 38-42  
Colegio de Médicos y Cirujanos de Costa Rica

DOI: <https://doi.org/10.51481/amc.v64i3.1224>

Disponible en: <https://www.redalyc.org/articulo.oa?id=43476064006>

- ▶ [Cómo citar el artículo](#)
- ▶ [Número completo](#)
- ▶ [Más información del artículo](#)
- ▶ [Página de la revista en redalyc.org](#)

The logo for Redalyc.org, featuring the text 'redalyc.org' in a stylized font with a red dot above the 'y'.

Sistema de Información Científica Redalyc  
Red de Revistas Científicas de América Latina y el Caribe, España y Portugal  
Proyecto académico sin fines de lucro, desarrollado bajo la iniciativa de acceso  
abierto

# Esporotricosis y cromoblastomicosis en San Ramón de Costa Rica

(Sporotrichosis and chromoblastomycosis in San Ramón of Costa Rica)

Kenneth Salazar-Madrigal

### Resumen

**Objetivo:** Reportar las características que mostraron la esporotricosis y cromoblastomicosis en el cantón de San Ramón (Costa Rica) para su análisis epidemiológico.

**Métodos:** Se describe una serie de casos basada en la revisión de expedientes clínicos de pacientes diagnosticados con esporotricosis y cromoblastomicosis desde el año 1997 al 2020 en el servicio de Dermatología del Hospital Carlos Luis Valverde Vega del cantón de San Ramón.

**Resultados:** 4 esporotricosis y 6 cromoblastomicosis predominaron en agricultores de edad avanzada. Se identificó en igual número la variante fija y la linfangítica de esporotricosis; en la cromoblastomicosis predominó la variante verrugosa de la enfermedad.

**Conclusión:** La presente serie de casos es el primer informe realizado en torno a estas patologías en el cantón de San Ramón, por lo que no se cuenta con datos estadísticos previos. Los cambios demográficos, económicos y socioculturales de las últimas décadas podrían influir en los patrones epidemiológicos de estas entidades en la región

**Descriptor:** Esporotricosis, cromoblastomicosis, San Ramón, Costa Rica.

### Abstract

**Aim:** To report the characteristics that sporotrichosis and chromoblastomycosis showed in San Ramón canton (Costa Rica) for its epidemiological analysis.

**Methods:** A series of cases is described based on the review of clinical records of patients diagnosed with sporotrichosis and chromoblastomycosis in the Dermatology service of the Carlos Luis Valverde Vega Hospital located in San Ramón canton from 1997 to 2020.

**Results:** 4 sporotrichosis and 7 chromoblastomycosis predominated in elderly farmers. The fixed and lymphangitic variants of sporotrichosis were identified in equal numbers, in chromoblastomycosis the warty variant of the disease predominated.

**Conclusion:** This series of cases is the first report on these pathologies in the canton of San Ramón. Therefore, no previous statistical data is available. The demographic, economic and sociocultural changes of the last decades could influence on the epidemiological patterns of these entities in the region.

**Keywords:** Sporotrichosis, chromoblastomycosis, San Ramón, Costa Rica.

**Fecha recibido:** 27 de octubre 2021

**Fecha aprobado:** 13 de octubre 2022

#### Afiliación Institucional:

Hospital Carlos Luis Valverde Vega, Caja Costarricense del Seguro Social (CCSS), San Ramón de Alajuela, Costa Rica.

0000-0002-0628-9170

**Fuente de apoyo:** En la elaboración de esta serie de casos no hubo contribuyentes externos al autor.

**Conflictos de interés:** No hay.  
✉ kenneth\_salazarm@mail.ec



Esta obra está bajo una licencia internacional: Creative Commons Atribución-NoComercial-CompartirIgual 4.0.

La esporotricosis es ocasionada tras la inoculación de conidios de *Sporothrix schenckii* sp., agente saprófito en suelo, vegetales y otros materiales orgánicos. Clínicamente se presenta en el sitio de inoculación como una placa verrugosa única, infiltrada, indolora, acompañada o no de lesiones nodulares o gomosas que siguen un trayecto linfagítico. La cromoblastomicosis es causada en el continente americano por *Fonsecaea pedrosoi*, hongo melanizado presente en astillas de madera, suelo y vegetales que se manifiesta como placas verrucosas crónicas de crecimiento lento localizadas principalmente en miembros inferiores.<sup>1,2</sup>

Ambas entidades son ocupacionales, afectan a agricultores, aserradores de madera y floristas en regiones tropicales y subtropicales y se adquieren tras su inoculación en huéspedes inmunológicamente “debilitados”.<sup>1,2</sup>

Actualmente, el cantón de San Ramón no cuenta con informes que muestren el comportamiento epidemiológico de las micosis subcutáneas en su población; el presente informe pretende llenar dicho vacío.

## Metodología

Se describió una serie de casos basada en la información obtenida de la revisión de expedientes clínicos de pacientes diagnosticados por cultivo con esporotricosis y cromoblastomicosis desde el año 1997 al 2020 en el servicio de Dermatología del hospital Carlos Luis Valverde Vega del cantón de San Ramón, provincia de Alajuela, Costa Rica.

Se registraron las siguientes variables epidemiológicas: edad, género, lugar de procedencia, oficio y comorbilidades. Desde el punto de vista clínico, se estadificó la clasificación morfológica, localización de las lesiones, tiempo de evolución, los estudios diagnósticos complementarios y tratamientos recibidos. El estudio fue autorizado por el Comité Local de Bioética del centro médico y se fundamentó en los principios éticos internacionales vigentes a la fecha.

## Resultados

En el periodo estudiado se documentaron 10 micosis subcutáneas: 4 esporotricosis y 6 cromoblastomicosis. Predominaron los pacientes masculinos; entre las femeninas, se identificó a una afectada con esporotricosis y a dos con cromoblastomicosis. El promedio de edad de los afectados fue de 61 años para el momento del diagnóstico; la paciente de menor edad fue una joven de 13 años diagnosticada con esporotricosis y, el mayor, un varón de 91 años portador de cromoblastomicosis (figuras 1 y 2). Todos los afectados procedían de diferentes distritos del cantón. De los 10 casos, siete eran agricultores; uno, estudiante; uno, ama de casa y un paciente para el cual no se logró identificar la ocupación (Cuadro 1).

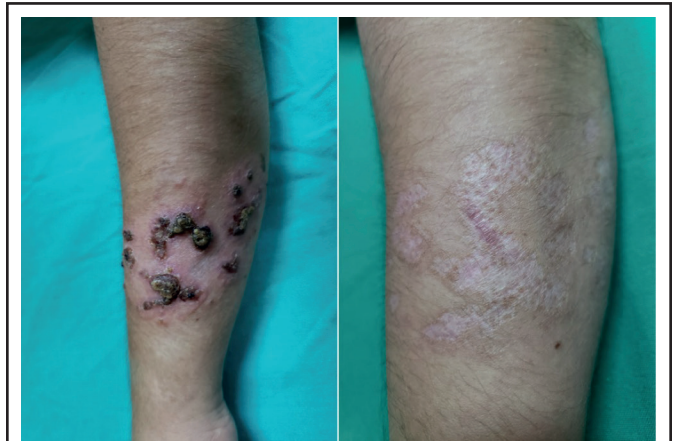


Figura 1. Esporotricosis fija al momento del diagnóstico y luego de 4 ciclos mensuales de itraconazol en una joven de 13 años de edad.

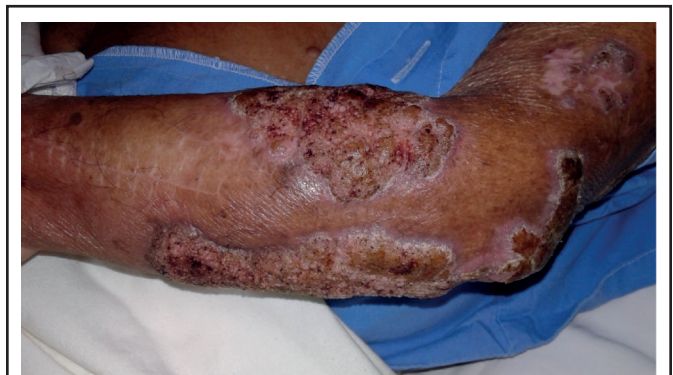

Figura 2. Cromoblastomicosis de 35 años de evolución en paciente de 91 años.

**Cuadro 1.** Características demográficas de pacientes diagnosticados con micosis subcutáneas

# Caso	Año	Procedencia	Diagnóstico	Edad	Sexo	Oficio
1	1997	Peñas Blancas	Cromoblastomicosis	67	M	Agricultor
2	2007	Concepción	Cromoblastomicosis	71	F	Ama de casa
3	2007	Peñas Blancas	Cromoblastomicosis	91	M	Agricultor
4	2010	Volio	Cromoblastomicosis	74	F	Agricultor
5	2011	Concepción	Esporotricosis	51	M	Agricultor
6	2011	Piedades Norte	Cromoblastomicosis	86	M	Agricultor
7	2017	San Rafael	Cromoblastomicosis	69	M	Desconocido
8	2018	San Juan	Esporotricosis	13	F	Estudiante
9	2019	Piedades Norte	Esporotricosis	57	M	Agricultor
10	2020	Volio	Esporotricosis	33	M	Agricultor

M: masculino, F: femenino

Desde el punto de vista clínico, dos de las esporotricosis presentaron la forma fija y las otras dos, la forma linfangítica; no se identificó la variante anérgica de la enfermedad; los 2 casos que presentaron la forma fija comprometieron el miembro superior izquierdo, mientras que uno de los casos linfangíticos afectó la región lumbar y el miembro inferior izquierdo y, el otro, el antebrazo derecho. El tiempo de evolución desde la aparición de las lesiones hasta el momento del diagnóstico varió entre 2 y 8 meses para la esporotricosis; mientras

que, para la cromoblastomicosis, osciló entre 5 meses y 35 años. Con respecto a la cromoblastomicosis, 4 pacientes presentaron la forma verrugosa, uno sufrió la forma tumoral y otro, la variante cicatrizal. Tanto el paciente que presentó la forma tumoral como quienes presentaron la variante verrugosa tenían compromiso de miembros superiores, en tanto que el paciente que presentó la cromoblastomicosis cicatrizal sufrió compromiso de miembro inferior; no se documentaron complicaciones asociadas a ninguna de las dos entidades (Cuadro 2).

**Cuadro 2.** Características clínicas de pacientes diagnosticados con micosis subcutáneas

Clínica	#	Localización	T/E	Tratamiento	Enf. asociadas
E. FIJA	8	Antebrazo izquierdo	2 m	Itraconazol (4 m, pulsos)	No
E. FIJA	9	Antebrazo izquierdo	8 m	Glucantime (40 ampollas)	No
E. LINFANGÍTICA	5	Lumbar, MI izquierdo	2 m	Itraconazol (9 m)	DM 2, obesidad, dislipidemia
E. LINFANGÍTICA	10	Antebrazo derecho	3 m	Itraconazol	No
C. VERRUGOSA	2	Antebrazo izquierdo	desc	Itraconazol, CxC, criocirugía	HTA, DM 2, IRC
C. VERRUGOSA	4	Antebrazo izquierdo	5 m	Ketoconazol (3 m)	HTA
C. VERRUGOSA	6	Brazo izquierdo	desc	Griseofulvina, miconazol	No
C. VERRUGOSA	3	MS izquierdo	35 a	Desconocido	Cardiopatía isquémica
C. TUMORAL	7	Codo izquierdo	desc	Itraconazol (24 m), criocirugía	No
C. CICATRIZAL	1	Muslo izquierdo	8 m	Itraconazol (21 m)	No

E: esporotricosis, C: cromoblastomicosis, #: número de caso, MI: miembro inferior, MS: miembro superior, T/E: tiempo de evolución, desc: desconocido, m: meses, a: años, CxC: Cirugía Convencional, Enf: enfermedades, IRC: insuficiencia renal crónica.

Todos los casos estudiados fueron confirmados por medio de cultivo del agente etiológico; en ninguno de los 10 casos se identificó el agente causal con técnicas moleculares.

Con respecto a los tratamientos, los antifúngicos fueron los más utilizados en ambas enfermedades. De ellos, el itraconazol fue el de mayor uso y se utilizó como monoterapia y en combinación con técnicas quirúrgicas (criocirugía y cirugía convencional). Otros antifúngicos empleados fueron el ketoconazol y la griseofulvina sistémicos y el miconazol tópico. Un caso de esporotricosis fue tratado con 40 ampollas de glucantime sin que se haya conocido la evolución clínica del paciente. Entre las enfermedades asociadas, se identificaron hipertensión arterial (HTA) y diabetes mellitus tipo 2, principalmente (Cuadro 2).

---

## Discusión

---

La esporotricosis es la micosis subcutánea más frecuente en Costa Rica, seguida por la cromoblastomicosis. El presente estudio es el primero realizado en torno a estas patologías en el cantón de San Ramón, región central occidental del país. El Ministerio de Agricultura y Ganadería define dicha región como un área de gran actividad agropecuaria y que posee suelos fértiles, en su mayoría de origen volcánico. Su ubicación geográfica, incidencia de vientos y la variabilidad en distribución e intensidad de precipitaciones permiten la convergencia de diversos microclimas. Con una temperatura anual promedio entre los 21 a 27°C y una humedad relativa entre 80-90%, ofrece condiciones óptimas para el desarrollo de los hongos causantes de ambas entidades.<sup>3,4</sup>

La forma clínica de esporotricosis que ha predominado en Costa Rica es la variante linfangítica; dos de nuestros casos correspondieron a esta forma de presentación en los que hubo afectación de la región lumbar, miembro inferior izquierdo y antebrazo derecho. Los casos que mostraron la variante fija afectaron miembro superior izquierdo. Arturo Romero, en 1948, reportó 19 casos de la variante linfangítica en el territorio nacional; posteriormente, en 1992, Julio Rodríguez identificó igual prevalencia en el país de las formas fijas y linfangíticas al describir las características clínicas de 100 pacientes con esporotricosis entre los años 1982 a 1992. La forma cutánea diseminada no ha sido informada en la región

central occidental del país. Con similitud a reportes anteriores, la cromoblastomicosis predominó en la presentación verrugosa en 5 de los 7 pacientes, quienes se vieron afectados con mayor frecuencia en miembros superiores. Romero y Trejos informaron, en 1953, que la variante verrugosa es la más frecuente en nuestro país. Alicia Cajina, en el 2018 (tesis de posgrado), reportó 13 casos de cromoblastomicosis, de los cuales 53.8% afectó miembros superiores y 30.7%, miembros inferiores.<sup>3-5</sup>

Los 4 casos reportados de esporotricosis fueron confirmados por cultivo y, en uno de estos, el diagnóstico se complementó con biopsia cutánea. No se realizó identificación molecular en ninguno de los casos. En Costa Rica, Betty Lozada (tesis de posgrado) identificó, por medios moleculares, *Sporothrix schenckii* y *S. globosa* en 57 muestras obtenidas durante el periodo comprendido entre 1994 y el 2015. El 11% de dichos aislamientos procedía de la provincia de Alajuela, porcentaje muy similar al encontrado por Rodríguez en 1992 (10%). Ishizaki y colaboradores, en 1996, confirmaron que el *Sporothrix sp.* del grupo A predomina en Costa Rica al igual que en el resto del continente americano.<sup>3,6</sup>

Los 6 casos de cromoblastomicosis fueron confirmados por cultivo; en ninguno se realizó estudios moleculares para identificación del agente causal. En Costa Rica, *Fonsecaea pedrosoi* es la causa principal; también se han identificado *F. monophora*, *F. compacta*, *Cladophialophora carrionii*, *C. verrucosa*, *Rhinochadiella aquaspersa* como agentes causales. La cromoblastomicosis ha sido identificada en las 7 provincias del país; en 1953, Romero y Trejos reportaron 44 casos, de los cuales 7 eran provenientes de Alajuela (provincia a la cual corresponde el cantón de San Ramón).<sup>5-9</sup>

En la presente serie de casos, el antifúngico de mayor uso para ambas entidades fue el itraconazol. El yoduro de potasio, a pesar de ofrecer buen resultado en esporotricosis, ha caído en desuso en nuestro medio. La evolución de la mayoría de los afectados fue satisfactoria y llegaron a ser dados de alta del servicio de Dermatología<sup>3,10</sup> (Cuadro 2).

Podemos concluir que en Costa Rica no contamos con estudios que muestren la situación epidemiológica actual de la esporotricosis. La literatura continúa mostrando a nuestro país como uno de los de mayor incidencia de cromoblastomicosis a nivel mundial con base en reportes realizados a

mediados del siglo XIX, época en la cual la agricultura constituía la principal fuente de ingresos para el país. Cabe resaltar que en los últimos 70 años el contexto sociocultural y económico de la región ha variado; según datos del Instituto Nacional de Estadística y Censo (INEC), el número de población urbana superó a la rural y, de acuerdo con el Ministerio de Hacienda, la agricultura dejó de ser la principal fuente de ingreso para darle paso al turismo y a la exportación de equipo de alta tecnología.<sup>3-5</sup>

---

### Referencias

---

1. Chakrabarti A, Bonifaz A, Gutierrez-Galhardo M, Mochizuki T, Li S. Global epidemiology of sporotrichosis. *Med Mycol. J* 2015; 53:3-14. DOI: 10.1093/mmy/myu062
2. Queiroz-Tellez F, de Hoog S, Wagner D, Santos L, Guedes C, Vicente V, *et al.* Chromoblastomycosis. *Clin Microbiol Rev* 2017; 30:233-276. DOI: 10.1128/CMR.00032-16
3. Rodríguez J. Aspectos clínicos, epidemiológicos y ecológicos sobre 100 casos de esporotricosis en Costa Rica. *Rev Cost Cienc Med.* 1992; 13:29-36.
4. Romero A. La esporotricosis en Costa Rica. *Rev Méd Costa Rica.* 1948; 167: 68-80.
5. Romero A, Trejos A. La cromoblastomicosis en Costa Rica, *Rev Biol Trop.* 1953; 1:95-115.
6. Ishizaki H, Kawasaki M, Aoki M, Miyaji M, Nishimura K, García J. Mitochondrial DNA análisis of *Sporothrix Schenckii* in Costa Rica. *J Med Vet Mycol.* 1996; 34: 71-73. DOI: 10.1080/02681219680000111
7. Jaikel D, Lozada S, Lorío L. Molecular identification of etiological agents of chromoblastomycosis in Costa Rica. *Acta Sci Microbiol.* 2020; 3:45-49.
8. Mora M, Molina B, Moya A. Cromoblastomicosis por *cladophialophora carrionii*: primer caso descrito en literatura costarricense. *Rev Méd Costa Rica Centroam.* 2010; 594: 373-376.
9. Brenes H, Herrera M, Ávila M. Chromoblastomycosis Caused by *Phialophora verrucosa* in a Costa Rican Child with Skin Sequelae due to Snake Bite. *Cereus.* 2018; 10:1-7. DOI: 10.7759/cureus.3574
10. Salazar K, Araujo N, Mansilla J, Pérez E, Riley G. Esporotricosis infantil: comunicación de un caso con excelente respuesta clínica al yoduro de potasio. *Dermatol Rev Mex.* 2018; 62:247-251.