



Gaceta Médica Boliviana
ISSN: 1012-2966
ISSN: 2227-3662
gaceta@med.umss.edu.bo
Universidad Mayor de San Simón
Estado Plurinacional de Bolivia

Paro cardiorrespiratorio presuntamente secundario a la administración de ondansetrón en paciente con trastorno electrolítico

Mamani Mamani, Clemente Eloy

Paro cardiorrespiratorio presuntamente secundario a la administración de ondansetrón en paciente con trastorno electrolítico

Gaceta Médica Boliviana, vol. 45, núm. 2, 2022

Universidad Mayor de San Simón, Estado Plurinacional de Bolivia

Disponible en: <https://www.redalyc.org/articulo.oa?id=445674586015>

DOI: <https://doi.org/10.47993/gmb.v45i2.540>

Facultad de Medicina - Universidad Mayor de San Simón

Facultad de Medicina - Universidad Mayor de San Simón




Esta obra está bajo una Licencia Creative Commons Atribución-NoComercial-CompartirIgual 4.0 Internacional.

Paro cardiorrespiratorio presuntamente secundario a la administración de ondansetrón en paciente con trastorno electrolítico

Cardiorespiratory arrest presumably secondary to ondansetron administration in patient with electrolyte disorders

Mamani Mamani, Clemente Eloy *

Hospital Obrero N°1 de La Paz, Estado Plurinacional de Bolivia

 <https://orcid.org/0000-0002-9883-3005>

Gaceta Médica Boliviana, vol. 45, núm. 2, 2022

Universidad Mayor de San Simón, Estado Plurinacional de Bolivia

Recepción: 24 Marzo 2022
Aprobación: 09 Agosto 2022

DOI: <https://doi.org/10.47993/gmb.v45i2.540>

Redalyc: <https://www.redalyc.org/articulo.oa?id=445674586015>

Resumen: El Ondansetron pertenece a una clase de medicamentos llamados antagonistas de los receptores 5HT3 con uso antiemético indicados para el control de las náuseas inducidos por la quimioterapia, radioterapia y cirugía. A este fármaco, se asociado muy pocos efectos adversos serios. Actualmente el Ondansetron ha sido relacionado con casos de arritmias ventriculares y muerte súbita. El presente caso pertenece a un paciente de sexo masculino de 67 años de edad atendido en servicio de urgencias por un cuadro de hipokalemia crónica, tratado en base a fluidoterapia, ranitidina, almodipino y ondansetron en un tiempo de 20,min, posterior a la administración de este último presenta muerte súbita.

Palabras clave: electrocardiografía, hipopotasemia, ondansetrón.

Abstract: Ondansetron belongs to a class of medications called 5HT3 receptor antagonists with antiemetic use indicated for the control of nausea induced by chemotherapy, radiotherapy, and surgery. This medication has been associated with very few serious side effects. Currently, Ondansetron has been linked to cases of ventricular arrhythmias and sudden death. This case is of a 67-year-old male patient treated in the emergency department for a chronic hypokalemia, treated with fluid therapy, ranitidine, amlodipine, and ondansetron in a time of 20 minutes, after the administration of the latter, he presented with sudden death.

Keywords: electrocardiography, hypokalemia, ondansetron.

La serotonina es un neurotransmisor liberada por las células enterocromáticas del intestino delgado, estimula las interacciones vagales de los receptores 5 hidroxitriptamina 3 (5 HT3), provocando el reflejo del vómito. El ondansetrón, bloquea los receptores 5HT3, por lo que se ha introducido para tratar la náusea y vómitos perioperatorio ¹.

El ondansetrón, un antagonista potente y selectivo de los receptores 5 HT3, es usado como antiemético que se creía que era un fármaco seguro, que estaba asociado a pocos efectos adversos ². Recientemente, el ondansetrón, ha sido vinculado a varios casos de reacciones con cambios en el QT e incluso con isquemia miocárdica. Este antiemético prolonga el intervalo QT y se asocia a arritmias y muerte cardíaca súbita ².

Dentro la toxicidad del ondansetrón se conoce el riesgo (de mayor a 15 mg/kg) de prolongación del intervalo QTc del electrocardiograma con alta probabilidad de arritmia cardíaca que incluye la torsade de pointes, ignorándose la magnitud exacta de dicha prolongación³.

Actúa bloqueando el receptor de serotoninas en el interior de las células, rectificando el canal de potasio en el corazón que causa despolarizaciones tempranas implicando en torsade de pointes⁴.

Los pacientes con mayor riesgo de sufrir torsade de pointes son aquellos con trastornos cardíacos anteriores como el síndrome de QT largo congénita, con tendencia a hipopotasemia o hipomagnesemia y consumo de medicamentos que producen prolongación del intervalo QTc, por eso se realiza la revisión de estos casos⁵.

Se describe un caso de reacción adversa, secundaria a la administración intravenosa de Ondansetron 8mg a un paciente con trastorno electrolítico.

Presentación del caso

Paciente masculino de 64 años de edad anteriormente diagnosticado de Diabetes Mellitus tipo 2 en tratamiento con Metformina 850mg cada día, hipertensión arterial sistémica en tratamiento con Enalapril 5mg cada día, hipokalemia crónica refractaria en tratamiento con jarabe de potasio de 20 mEq 15 ml día e hipomagnesemia en tratamiento con Magnatiol.

Ingresa al servicio de emergencias del Hospital Obrero N°1, de la Caja Nacional de Salud con cuadro de dos días de evolución caracterizado por náuseas que llegan a vómitos en varias oportunidades, palpitaciones cefalea y parestesias en ambos miembros inferiores.

Al examen físico: paciente en regular estado general piel y mucosas deshidratadas, pálidas, con PA: 160/100 mmHg, FC: 100 lpm, FR: 20 rpm satO₂:85%. Entre los resultados de laboratorio destaca: glucemia 125 mg/dl, electrolitos NA 126 mEq/L, K 2,6 mEq/L, CL 83 mEq/L, Creatinina 1,23 mg/dl.

Tabla 1
Laboratorios del Hospital Obrero N°1 de la Caja Nacional de Salud

LABORATORIO DE CONTROL	
Datos de revelencia	Valor
Glicemia	125 mg/dl
Hemograma	
G. Rojos	4490000 U/l
G. Blancos	4400 U/l
Hematocrito	42%
Hemoglobina	14 mg/dl
Segmentados	74%
Linfocitos	26%
Plaquetas	214000 U/l
Electrolitos	
Na	126 mEq/l
K	2,6 mEq/l
Cl	83 mEq/l
Perfil renal	
Creatinina	1,2 mg/dl
NUS*	12 mg/dl
Enzimas cardiacas	
Troponina	(-)
CPK-MB**	11 U/l

Se realiza un electrocardiograma donde se aprecia ritmo sinusal, FC 110 lpm, AQRS +120°, PRi 160 ms, QRS 80 ms, QTm 380 ms, QTc 465 ms (Figura 1).

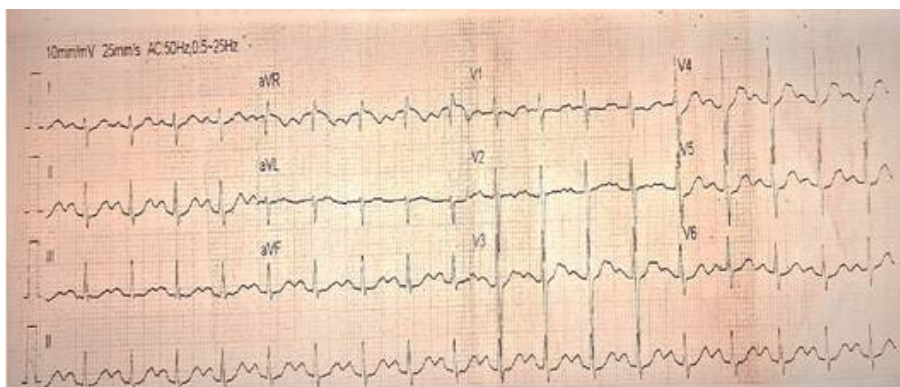


Figura 1
Electrocardiograma de ingreso
Fuente: Expediente clínico del Hospital Obrero N° 1 de la Caja Nacional de Salud

Se inició tratamiento en base a fluidoterapia con solución Ringer normal 1000 ml para 9/24 hrs, Ondansetron 8 mg EV, Ranitidina 50 mg EV y Amlodipino 10mg VO. Aproximadamente 20 min después de la administrar dichos fármacos paciente presenta espasmos musculares,

elevación de la frecuencia cardíaca a 120 lpm. No se logró documentar trazo electrocardiográfico durante el evento, al monitorizar se observa incremento de la presión arterial y posteriormente presenta depresión respiratoria bajando la saturación de Oxígeno aire ambiente y presenta pérdida brusca de la consciencia, y paro cardiorrespiratorio. Se inicia maniobras de reanimación básica y avanzada sin éxito alguno.

Discusión

El Ondansetrón actúa a nivel de los receptores 5 HT₃ ubicados en el sistema nervioso entérico simpático, parasimpático y sistema nervioso periférico, así como en el sistema nervioso central. En humanos estos receptores, están situados principalmente en las células entero cromafines en la mucosa gastroenteral la cual esta inervada por la fibras aferentes vagales y el área postrema. El Ondansetrón es 100 veces más potente que la metoclopramida en este sitio y tiene una relativa incidencia de efectos adversos como dolor de cabeza diarrea e incrementos de la concentración plasmática de transaminasas hepáticas.

Sin embargo, hay casos reportados de reacciones extrapiramidales, asimismo de casos anafilactoideas relacionadas con la administración intravenosa de ondansetrón. Existen casos descritos de muerte súbita secundaria a administración de ondansetrón⁶. La consecuencia de la hipopotasemia es incrementar el potencial de membrana en reposo, y ampliar la duración del potencial de acción y el periodo refractario, que son variaciones probablemente arritmogénicos⁶.

La hipopotasemia favorece la aparición de las arritmias al aumentar los mecanismos de reentrada (conducción lenta, bloqueo unidireccional, dispersión y acortamiento de los periodos refractarios), así como el mecanismo que explica el aumento del automatismo de los focos ectópicos⁷. A nivel supraauricular puede presentar: taquicardia auricular ectópica con bloqueo, taquicardia de la unión, aumento de la sensibilidad a la estimulación vagal. A nivel ventricular se han descrito casos de taquicardia ventricular (a menudo del tipo “torsión de puntas” y de fibrilación ventricular⁷. De hecho, el Ondansetrón es considerado como un fármaco con alto riesgo de producir prolongación de intervalo QT, torsade de puntas y muerte súbita. En los casos descritos en anteriores estudio por Ondansetrón se encuentra su uso concomitante con otros medicamentos para lo cual es difícil establecer la causa directa de los mismos. En el caso que presentamos el Ondansetrón es el único medicamento administrado con posible relación al deceso del paciente con hipopotasemia.

En nuestro presente caso presenta una hipokalemia de 2,6 mEq/l e hiponatremia de 126 mEq/l, con QT corregido en electrocardiograma largo, de 465 ms, considerándose como valor normal hasta 450 ms en varones, por lo que la administración de Ondansetrón pudo claramente prolongar mas el intervalo QT y causar torsada de puntas y posteriormente producir el deceso.

Lastimosamente no se pudo documentar el ritmo por monitor ni por trazo electrocardiográfico durante el episodio, sin embargo, no encontramos alguna otra explicación fisiopatológica que justifique la muerte del paciente.

El objetivo de este reporte de suceso no es evitar el uso del Ondansetron sino más bien incrementar el conocimiento de los medicamentos sobre la posibilidad de aparición de efectos adversos que pueda causar la administración de este medicamento. Vale la pena mencionar que dichos reportes como parte de la práctica rutinaria de los medicamentos no solo como un caso anecdótico sino como parte del compromiso genérico para con los programas de farmacovigilancia.

Referencias bibliográficas

1. Lee DY, Trinh T, Roy SK. Torsades de Pointes after Ondansetron Infusion in 2 Patients. *Tex Heart Inst J*. 2017 Oct 1;44(5):366-9.
2. Patanwala AE, Amini R, Hays DP, Rosen P. Antiemetic therapy for nausea and vomiting in the emergency department. *J Emerg Med*. 2010 Sep;39(3):330-6.
3. Tricco AC, Soobiah C, Blondal E, Veroniki AA, Khan PA, Vafaei A, et al. Comparative safety of serotonin (5-HT₃) receptor antagonists in patients undergoing surgery: a systematic review and network meta-analysis. *BMC Med*. 2015 Jun 18;13:142.
4. Li K, Vo K, Lee BK, Addo N, Coralic Z. Effect of a single dose of i.v. ondansetron on QTc interval in emergency department patients. *Am J Health Syst Pharm*. 2018 Mar 1;75(5):276-82.
5. Tay KY, Ewald MB, Bourgeois FT. Use of QT-prolonging medications in US emergency departments, 1995-2009. *Pharmacoepidemiol Drug Saf*. 2014 Jan;23(1):9-17.
6. Charbit B, Alvarez JC, Dasque E, Abe E, Démolis JL, Funck-Brentano C. Droperidol and ondansetron-induced QT interval prolongation: a clinical drug interaction study. *Anesthesiology*. 2008 Aug;109(2):206-12.
7. Moreno Esteban E, Ondiviela Pérez J, Brun Guinda D, Lukic A, Monzón Lomas F, Placer Peralta L. ECG en la hipopotasemia (2). *Ecgr electrocardiograma*. 2004 Dec;7(2).

Notas de autor

* **Correspondencia a:** Clemente Eloy Mamani Mamani
Correo electrónico: diarro@hotmail.com

Enlace alternativo

http://www.scielo.org.bo/scielo.php?script=sci_arttext&pid=S1012-29662022000200182&lng=es&nrm=iso
(html)