



Gaceta Médica Boliviana
ISSN: 1012-2966
ISSN: 2227-3662
gacetamedicaboliviana@gmail.com
Universidad Mayor de San Simón
Bolivia

Manejo endoscópico de la estenosis biliar postoperatoria a propósito de un caso

Guerra Herbas, Daniel; Jaldin Alvarez, Daniel; Canedo Bermudez, Anahi
Manejo endoscópico de la estenosis biliar postoperatoria a propósito de un caso
Gaceta Médica Boliviana, vol. 41, núm. 1, 2018
Universidad Mayor de San Simón, Bolivia
Disponible en: <https://www.redalyc.org/articulo.oa?id=445674683011>
DOI: <https://doi.org/10.47993/gmb.v41i1.154>

Manejo endoscópico de la estenosis biliar postoperatoria a propósito de un caso

Endoscopic management of postoperative bile duct stricture
report of a case

Guerra Herbas, Daniel * danieljefd@gmail.com

Instituto de gastroenterología Boliviano Japonés, Bolivia

Jaldin Alvarez, Daniel

Instituto de gastroenterología Boliviano Japonés, Bolivia

Canedo Bermudez, Anahi

Instituto de gastroenterología Boliviano Japonés, Bolivia

Gaceta Médica Boliviana, vol. 41, núm. 1,
2018

Universidad Mayor de San Simón,
Bolivia

Recepción: 01 Marzo 2018
Aprobación: 23 Abril 2018

DOI: <https://doi.org/10.47993/gmb.v41i1.154>

Redalyc: <https://www.redalyc.org/articulo.oa?id=445674683011>

Resumen: Las estenosis biliares postoperatorias principalmente las post colecistectomía representan la causa más frecuente de estenosis biliares benignas. Presentamos el caso de una paciente del sexo femenino que acude por presentar ictericia, coluria, alzas térmicas y dolor abdominal con el único antecedente de una colecistectomía laparoscópica. Los exámenes de laboratorio presentan un patrón obstructivo colestásico se procede a realizar colangiopancreatografía retrógrada endoscópica (ERCP), observando estenosis de la vía biliar en relación a los clips metálicos. Se realizó dilataciones mecánicas e hidrostáticas de vía biliar además de la colocación, secuencial de dos prótesis biliares de plástico. A los 6 meses se retira las prótesis biliares no evidenciando estenosis en la colangiografía de control. El manejo de las estenosis benignas representa un reto ya sea para el endoscopista, como para el cirujano, la colangiopancreatografía retrógrada endoscópica juega un papel muy importante diagnóstico y terapéutico principalmente con la colocación de prótesis biliares.

Palabras clave: estenosis biliar postoperatoria, ERCP, prótesis biliar.

Abstract: Postoperative biliary strictures, mainly post cholecystectomy, represent the most frequent cause of benign biliary stenosis. We present a case of a female patient who presents jaundice, choloria, thermal spikes and abdominal pain with the only history of laparoscopic cholecystectomy. Laboratories with a cholestatic obstructive pattern proceeds to perform endoscopic retrograde cholangiopancreatography (ERCP), observing stenosis of the bile duct in relation to metal clips. Mechanical and hydrostatic dilatations of the bile duct were performed in addition to the sequential placement of two plastic biliary stents. 6 months later biliary stents were removed, not showing stricture area in the control cholangiography. The management of benign strictures represent a challenge for both the endoscopist and the surgeon the endoscopic retrograde cholangiopancreatography plays a very important diagnostic and therapeutic role mainly with the placement of biliary stent.

Keywords: postoperative biliary stricture, ERCP, biliary stent.

Las causas más frecuentes de Estenosis Biliares Benignas (EBB) son las postquirúrgicas, generalmente tras la colecistectomía y en las anastomosis biliares, como la colédoco-coledocial del trasplante hepático ortotópico, y las secundarias a la pancreatitis crónica¹. La disfunción del esfínter de Oddi, especialmente el tipo I o estenosis papilar, puede considerarse también como una cierta EBB (Tabla 1).

Tabla 1 estenosis biliares
Postoperatorias
Anastomóticas
No anastomóticas
Isquémicas (incluida la poliarteritis nodosa)
Colangitis esclerosante primaria o secundaria
Postesfinterotomía
Pancreatitis crónica
Radioterapia
Biliopatía portal
Linfoma biliar postratamiento
Tuberculosis
Trauma abdominal
Ablación por radiofrecuencia
Escleroterapia con inyección por úlcera duodenal

Villagrán VVL. Manejo de las estenosis biliares benignas ; Evid Med Invest Salud

Tabla 1.

Principales causas de estenosis biliar benigna.

La presentación clínica es variada, cursando desde una leve elevación de las enzimas hepáticas hasta el síndrome colestásico completo (ictericia, prurito, coluria y acolia). La obstrucción biliar puede ocasionar colangitis, coledocolitiasis y cirrosis biliar secundaria en casos crónicos. El antecedente quirúrgico facilita el diagnóstico etiológico de la estenosis, aunque siempre hay que tener presente otras causas de EBB y descartar malignidad ².

Desde hace muchos años la Colangiopancreatografía Retrógrada Endoscópica (ERCP) suele ser, en la mayoría de las ocasiones, la primera opción para permeabilizar la vía biliar. La utilización de prótesis biliares plásticas es un tratamiento habitual y generalizado tanto para el drenaje biliar inicial como para intentar dilatar las EBB, mediante la instalación progresiva de más prótesis ^{1,3}.

En caso de que no fuera factible permeabilizar la vía biliar por vía endoscópica se efectuaría una reconstrucción quirúrgica de la vía biliar a través de anastomosis bilioentericas.

Es posible determinar la ubicación exacta de la obstrucción total o parcial de la vía biliar a través de una colangiografía transhepática percutánea y una colangiopancreatografía retrógrada endoscópica con fibra óptica (ERCP). La presencia asociada de cálculos también puede reconocerse con estas técnicas. La colangiografía percutánea es una prueba útil ya que proporciona información acerca del estado de los lóbulos o segmentos, así como la longitud del conducto proximal disponible para la anastomosis. El examen por ultrasonido demuestra solo dilatación de las vías biliares intrahepáticas, lo cual solo avala el diagnóstico de obstrucción biliar. Sin embargo, ésta prueba no proporciona información exacta sobre el nivel de la estenosis ^{2,3}.

La principal ventaja de la Tomografía Axial Computarizada (TAC) es que nos ayudaría a descartar una estenosis biliar maligna, aunque la colangioresonancia magnética es de mayor utilidad para la valoración

de las vías biliares con el inconveniente del costo y la disponibilidad en algunos servicios ⁴ .

Presentación del caso

Paciente de sexo femenino de 25 años de edad que ingresó por servicio de emergencias al IGBJ-CBBA (Instituto de Gastroenterología Boliviano Japonés) por cuadro de ictericia en piel y escleras, coluria, dolor abdominal con predominio en epigastrio, alzas térmicas no cuantificadas. No refiere antecedentes patológicos. No refiere consumo de tabaco y alcohol. Entre los antecedentes quirúrgicos refiere colecistectomía laparoscópica hace una semana en hospital provincial. Los exámenes de laboratorio muestran los siguientes resultados. Hemograma GB 11 000, HB 12 mg/dl, HTO 36% TP 72%, INR 1,15.

El perfil hepático evidencia un franco patrón obstructivo, colestasico: bilirrubina total de 15 mg/dl, BD de 10 mg/dl, BI de 4 mg/dl, FA de 1 050 U/L, GGTP de 546 U/L, GOT de 76 U/L, GPT de 180 U/L. La amilasa y lipasa dentro de límites normales. Se realizó ecografía abdominal mostrando dilatación de la vía biliar intrahepática y vesícula ausente, con antecedente de colecistectomía.

En la primera ERCP realizada (Figura 1) se observa zona estenótica a nivel de hepático común en relación a los clips metálicos, se realizó dilatación mecánica con bujías tipo Savary para posteriormente instalar prótesis de polietileno de 10x10 cm french. A la semana se realiza nueva ERCP Donde se observa prótesis biliar in situ y disminución del lumen a nivel del conducto hepático común en relación a clips metálicos. Por lo que se procedió a realizar dilatación hidrostática e instalación de segunda prótesis de polietileno de 10x10 cm french.

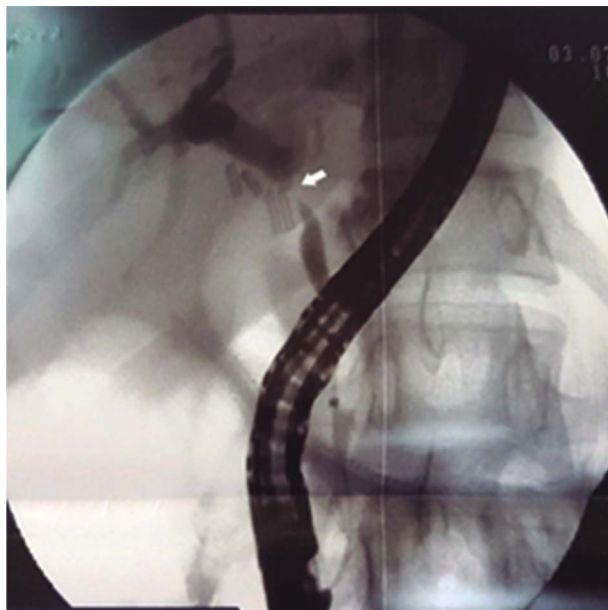


Figura 1.

A la conlangiografía se observa flecha blanca zona estenótica a nivel de conducto hepático común en relación a clips metálicos

(Figura 2) La paciente presentó evolución favorable con descenso importante del hepatograma durante su internación, siendo dada de alta después de 14 días de su admisión.

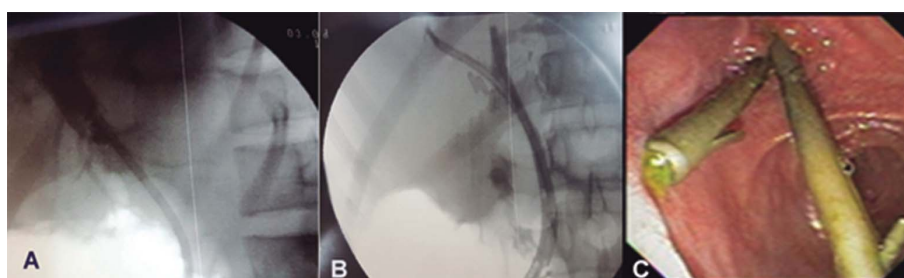


Figura 2.

A) se observa colangiografía con prótesis biliar de plastico insitu B) se observa colangiografía con dos prótesis biliares de plástico C) se observan imagen endoscópica con las dos prótesis biliares de plástico.

Después de seis meses, retorna para realización de ERCP donde se extrajeron las dos prótesis de polietileno. Se realizó la colangiografía observando via biliar con buen diámetro a nivel del conducto hepático común en sitio previo de estenosis. (Figura 3) Observando adecuado vaciamiento del contraste y ninguna dificultad al paso del balón de Fogarty, por lo que con este resultado, la paciente es dada de alta.

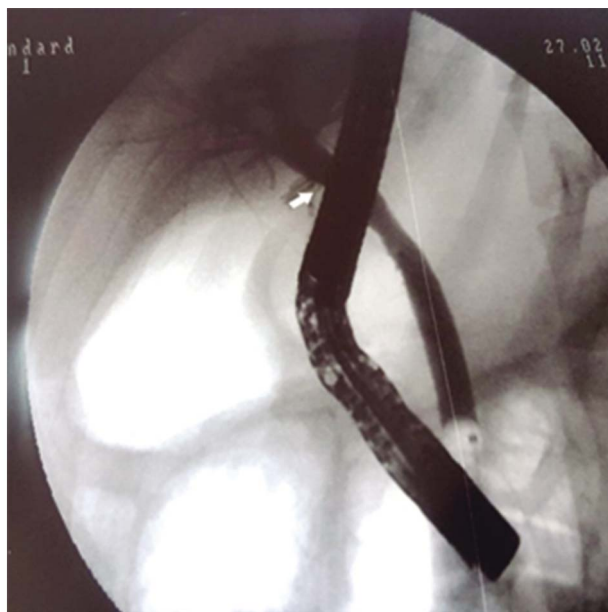

Figura 3.

Colangiografía posterior a la extracción de las prótesis de plástico se observa a nivel de fecha blanca conducto hepático común con buen diámetro en zona de estenosis previa.

Discusión

La estenosis de las vías biliares representa uno de los mayores retos dentro de la cirugía abdominal, constituyendo la complicación más catastrófica de una colecistectomía simple. La obstrucción al flujo de salida biliar desde el hígado es una situación potencialmente letal. Entre sus consecuencias a corto plazo se tiene a la colangitis y a largo plazo la cirrosis biliar secundaria e hipertensión portal. La estenosis biliar benigna es corregible en todos los pacientes por medio de los procedimientos endoscópicos y quirúrgicos apropiados y efectuados a tiempo. Por lo que representa un verdadero reto realizar un diagnóstico temprano ^{2, 4}.

Se han desarrollado múltiples alternativas no quirúrgicas como la dilatación biliar con balón hidrostático que puede llevarse a cabo por vía percutánea o endoscópica.

Dentro de las alternativas no operatorias, el manejo endoscópico ha logrado gran popularidad en los últimos 10 años, debido a las ventajas sobre la vía percutánea, teniendo no solamente un acceso más cómodo para el paciente, además que evita la punción hepática y sus complicaciones como hemo o bilioperitoneo y no está contraindicada en presencia de ascitis, cirrosis hepática, vías biliares no dilatadas o coagulopatía ^{3, 4}. Por otro lado, no se acepta en forma unánime que la colocación de endoprótesis a largo plazo sea un tratamiento definitivo porque cabe la posibilidad de formación recurrente de la estenosis y, de hecho, quienes se oponen al procedimiento endoscópico debaten que lo que se provoca es retardar el inevitable procedimiento quirúrgico que, como ya se ha comentado, no tiene resultados enteramente satisfactorios. Con relación al número de endoprótesis colocadas, la mayoría de las series

se limitan a dos y ocasionalmente a tres o cuatro con resultados favorables entre 74 y 90% con periodos de seguimiento desde seis meses hasta 10 años ^{5, 6}.

En conclusión el manejo de las estenosis biliares postoperatorias es complejo, multidisciplinario, se necesita personal ampliamente capacitado ya sea endoscópidas, radiólogos y cirujanos en manejo de patología de vía biliar. La ERCP juega un papel muy importante tanto en el diagnóstico como en la terapéutica. En nuestro medio se disponen los stent plásticos, además de técnicas de dilatación mecánica con bujías y balones hidrostáticos. Se requerirán varias sesiones de ERCP de control para ver la evolución de la estenosis. En caso de fracaso se debe contemplar la resolución quirúrgica.

Referencias

1. Cantu A, Martinez R. ; Estenosis biliar postoperatoria: resultados del tratamiento endoscópico a largo plazo; Rev Gastroenterol Mex, Vol. 68, Núm. 2, 2003
2. García-Cano J; Manejo Endoscopico de las estenosis biliares benignas ; Curr Gastroenterol Rep. 2013 Aug;15(8):336
3. Villagrán VVL. Manejo de las estenosis biliares benignas ; Evid Med Invest Salud 2014.
4. Rustagi T, Jamidar PA; Endoscopic management of benign biliary strictures.; Curr Gastroenterol Rep. 2015 Jan;17(1):422
5. Visrodia KH, Tabibian JH, Baron TH; Endoscopic management of benign biliary strictures. ; World J Gastrointest Endosc. 2015 Aug 25;7(11):1003-13.
6. Parsi MA. Common controversies in management of biliary strictures.; World J Gastroenterol. 2017 Feb 21;23(7):1119-1124

Notas de autor

- * **Correspondencia a:** Daniel Jaldin Alvarez Correo electrónico: danieljefd@gmail.com

Enlace alternativo

http://www.scielo.org.bo/scielo.php?script=sci_arttext&pid=S1012-29662018000100011&lng=es&nrm=iso&tlng=es
(html)