



Gaceta Médica Boliviana  
ISSN: 1012-2966  
ISSN: 2227-3662  
gacetamedicaboliviana@gmail.com  
Universidad Mayor de San Simón  
Bolivia

# Manejo anestésico de paciente pediátrico con obstrucción severa de vía aérea causada por Papilomatosis

**Céspedes Rios, Marcela Rosio**

Manejo anestésico de paciente pediátrico con obstrucción severa de vía aérea causada por Papilomatosis

Gaceta Médica Boliviana, vol. 41, núm. 1, 2018

Universidad Mayor de San Simón, Bolivia

**Disponible en:** <https://www.redalyc.org/articulo.oa?id=445674683014>

**DOI:** <https://doi.org/10.47993/gmb.v41i1.157>

## Manejo anestésico de paciente pediátrico con obstrucción severa de vía aérea causada por Papilomatosis

Anesthetic management in pediatric patient with severe  
airway obstruction caused by papilloma virus

Céspedes Rios, Marcela Rosio \*  
marcela.r.cespedes@hotmail.com

Hospital Niño Manuel Ascencio Villarroel, Bolivia

Gaceta Médica Boliviana, vol. 41, núm. 1,  
2018

Universidad Mayor de San Simón,  
Bolivia

Recepción: 14 Enero 2018  
Aprobación: 28 Abril 2018

DOI: <https://doi.org/10.47993/gmb.v41i1.157>

Redalyc: <https://www.redalyc.org/articulo.oa?id=445674683014>

**Resumen:** La papilomatosis laríngea es una enfermedad de etiología viral que puede ser transmitida en el canal de parto o por la sangre materna. Un niño de 2 años con grado III de Obstrucción Laríngea fue programado para diagnóstico por fibrolaringoscopia. Discutimos el manejo perioperatorio del caso con las diversas estrategias de ventilación. Se sugiere mantener la ventilación espontánea hasta la intubación ya que la ventilación de la máscara facial o laríngea podría ser difícil y la intubación impide el paso del fibrolaringoscopio y la valoración completa de la laringe.

**Palabras clave:** anestesia, papiloma laríngeo, pediatría.

**Abstract:** Laryngeal papillomatosis is a viral etiology disease that can be transmitted at birth through vaginal way or maternal blood. A 2-year-old boy with Laryngeal Obstruction III grade was scheduled for fibrolaryngoscopy diagnosis. We discuss the perioperative management of the case with the various ventilation strategies. It is suggested to maintain spontaneous ventilation until intubation, since ventilation with facial or laryngeal mask could be difficult and intubation prevent the passage of the fibrolaryngoscope for a complete laryngeal evaluation.

**Keywords:** anesthesia, laryngeal papillomatosis, pediatric.

Los papilomas laríngeos son tumores epiteliales benignos causados por la infección con el virus del papiloma humano (VPH). Estudios previos han estimado que la tasa de incidencia de estas lesiones es de 4,3 por cada 100 000 niños y de 1,8 por cada 100 000 adultos <sup>1</sup>. Aunque los papilomas pueden ocurrir a cualquier edad, los más comunes afectan la laringe y el tracto respiratorio superior de niños de 1 a 4 años y se presentan clínicamente con: ronquera, estridor, obstrucción de las vías respiratorias y asfixia si no es tratado.

La principal causa de infección por VPH en los niños se debe a la infección por el canal de parto o la sangre de la madre infectada <sup>2</sup>. También su aparición está determinada por la lesión de mucosa inflamatoria crónica, endocrinopatía, deficiencias en la función inmune y la desnutrición.

Aunque los papilomas rara vez se vuelven cancerosos, su ubicación y marcada tendencia a la recurrencia hacen que la enfermedad sea peligrosa. Los papilomas se repiten con frecuencia y de vez en cuando se propagan

a los vestíbulos hipolaríngeos, la epiglotis y ocasionalmente a la tráquea y pulmones, también pueden causar cáncer de cabeza y cuello <sup>2</sup>. Debido al crecimiento exofítico de los papilomas y la estrechez de la vía aérea pediátrica, la obstrucción laríngea severa puede ocurrir rápidamente.

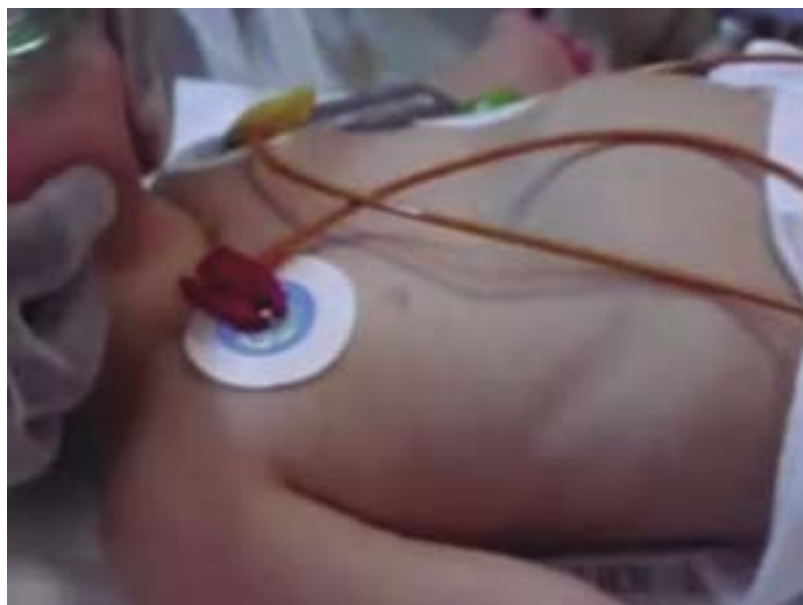Los síntomas de obstrucción de vía aérea pueden ser confundidos con laringomalacia, asma e infecciones del tracto respiratorio en el niño. Para realizar el diagnóstico de Papilomatosis Laríngea se requieren estudios invasivos como fibrolaringoscopia flexible bajo anestesia, citología y biopsia de la lesión. El estudio histopatológico, pruebas moleculares e inmunohistoquímica aportaran al diagnóstico definitivo <sup>3</sup>.

Muchos niños requieren numerosos procedimientos a lo largo de su infancia para eliminar los tumores. Hasta la fecha no hay un tratamiento específico y efectivo, aunque las vacunas del virus del papiloma humano <sup>4</sup>, cidofovir intralesional <sup>5</sup> y propranolol <sup>6</sup> pueden servir como nuevos tratamientos complementarios en niños con recurrencia agresiva de papilomatosis respiratoria.

La consideración más importante para la anestesia es mantener el control de la vía aérea. Por lo que se prefiere una técnica de ventilación espontánea en niños con obstrucción de la vía aérea superior, ya que esta técnica mantiene un grado de tono muscular y ayuda a mantener el intercambio gaseoso. Como tal, el diagnóstico mediante fibrolaringoscopia y la escisión de los papilomas laríngeos plantea un gran desafío para ambos, el anestesiólogo y el cirujano, porque la anestesia y cirugía comparten la estrecha vía aérea del paciente pediátrico

## Presentación del caso

Una niña de 2 años y 3 meses que pesa 12 kg llegó al Hospital del Niño Manuel Ascencio Villarreal con historial de dificultad progresiva en la respiración desde hace 2 meses atrás (Figura 1). La familia refiere afonía desde hace 4 meses. Fue evaluada en otro hospital y tratada como infección del tracto respiratorio; tras el agravamiento de la dificultad respiratoria es referida a nuestro servicio. Como resultado de la valoración por neumología y otorrinolaringología pediátrica se sospecha de Papilomatosis Laríngea requiriendo la realización del fibrolaringoscopia para confirmar el diagnóstico. Por lo que nos solicitan realizar la valoración preanestésica.



**Figura 1.**

Tiraje intercostal, restricción esternal y disociación toracoabdominal.

El examen preoperatorio reveló una niña ansiosa y desnutrida con obstrucción de la laringe de grado III (Tabla 1), frecuencia respiratoria de 30 respiraciones/min, retracción supraesternal severa con estridor inspiratorio. A la auscultación, reducción de la entrada de aire en ambos pulmones y ruidos transmitidos de vía aérea superior. La saturación de oxígeno a aire ambiente fue de alrededor del 91%, frecuencia cardíaca de 140 latidos/min y la presión arterial era de 100/62 mm de Hg.

Grado	Signos Clínicos	Auscultación torácica	Frecuencia cardíaca
I	Disnea y estridor inspiratorio solo en la actividad.	Sonidos claros de respiración.	Normal
II	Disnea y estridor inspiratorio aparece en el descanso y se agrava en la actividad.	Sonidos de conducción de vía aérea superior y sonidos de respiración.	120-140
III	Evidente disnea y estridor laríngeo inspiratorio: signos de cianosis en labios y dedos, retracción supraclavicular. Afectado el sueño y la alimentación.	Sonidos de respiración reducidos.	140-160
IV	Disnea severa, cianosis, desorientación, coma y cansancio. Disminución de la presión arterial.	Casi ausente.	Bradicardia

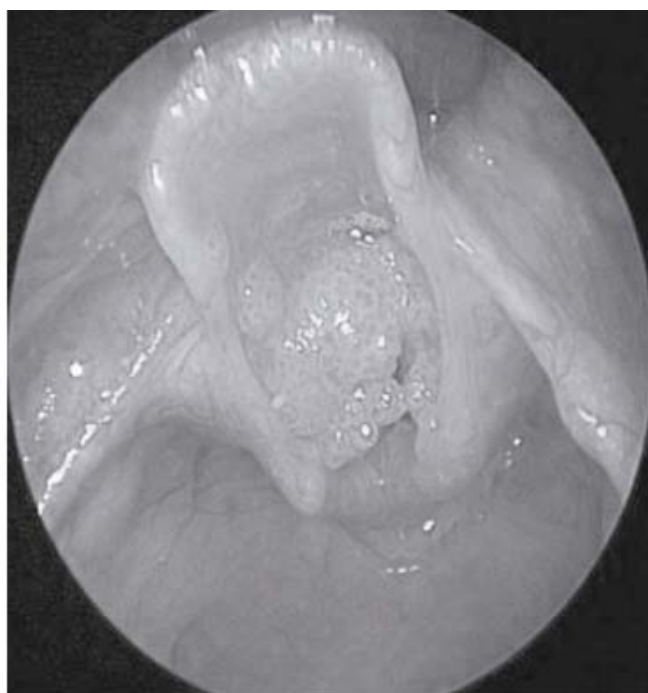**Tabla 1.**

Criterios para determinar el grado de obstrucción laríngea.

Fuente: elaboración propia

Nacida a término por parto vaginal y con inmunizaciones para su edad, según esquema de vacunación. La niña no tenía otras comorbilidades. Se explicó a los padres sobre el riesgo de anestesia y la necesidad de traqueotomía y terapia intensiva en el postoperatorio; se tomó el consentimiento informado por escrito.

La niña fue clasificada como American Society of Anesthesiologists (ASA) III para la realización de fibrolaringoscopia flexible. El ayuno fue de seis horas previas al procedimiento. Se evitó sedación preoperatoria, anticipando dificultad en el manejo de las vías respiratorias se preparó tubo endotraqueal de pequeño tamaño (ET), tubos de traqueotomía y equipo de reanimación. La monitorización fue la de rutina (electrocardiografía, SpO<sub>2</sub>, presión arterial no invasiva, capnografía). Se administró atropina intravenosa (IV) 10 µg y hidrocortisona 25 mg antes de la inducción. La inducción se realizó con oxígeno al 100% midazolam 0,1 mg/kg, propofol 2 mg/kg y ketamina 0,1 mg/kg. Tras lograr un plano más profundo de anestesia (respiraciones más superficiales y frecuentes) se procedió con la administración lidocaína 1% rociada en la vía aérea especialmente las cuerdas vocales (cubiertas por el tumor) durante la inspiración, este procedimiento se realizó guiado por laringoscopia. La neumóloga introdujo el fibrolaringoscopio a través de la máscara de Patill y guiada por la apertura de las cuerdas vocales durante la respiración espontánea obtuvo muestra para biopsia del tumor. Se evidenció múltiples papilomas sobre ambas cuerdas vocales falsas, algunos pendulares que obstruían la apertura laríngea en un 80% ( Figuras 2).



**Figura 2.**

Papilomatosis Laríngea casi completamente obstructiva.

El paciente en todo momento mantuvo respiración espontánea lo que permitió la ventilación y facilitó el procedimiento. Debido a la importante dificultad respiratoria sumada a la manipulación para la extracción del tejido, se opta por intubar al paciente con tubo de calibre N°3, se transfiere a la paciente a terapia intensiva y se procede a la programación de la resección de los papilomas que obstruyen la apertura laríngea.

## Discusión

La papilomatosis respiratoria recurrente afecta comúnmente a niños de 1 a 4 años. La presentación clásica en niños es ronquera, pero puede progresar a una posible obstrucción de las vías respiratorias que pone en peligro la vida. El diagnóstico de Papilomatosis Laríngea es un desafío y se puede confundir fácilmente con crup y asma. Para el diagnóstico se requiere fibrolaringoscopia con el estudio histopatológico y molecular de las biopsias. No existe una cura definitiva para esta condición crónica. La citorreducción quirúrgica mediante láser de CO<sub>2</sub>, la microlaringoscopia en múltiples entornos es necesaria para aliviar la obstrucción con cuidado de preservar la función de las cuerdas vocales.

En el preoperatorio se debe evaluar el grado de obstrucción, la calidad de la voz (ronquera o afonía), la frecuencia cardíaca, la frecuencia respiratoria, el uso de los músculos accesorios y la saturación de oxígeno del aire ambiental son importantes en la estratificación del grado de obstrucción (Tabla 1).

La obstrucción por Papilomatosis Laríngea puede causar hipertensión pulmonar (se debe realizar un ecocardiograma si existe una sospecha). Dado que tanto el anestesiólogo como el cirujano comparten la vía aérea, establecer una ventilación adecuada y el mantenimiento de la anestesia sigue siendo un desafío. Las estrategias alternativas para las vías respiratorias deben estar disponibles de inmediato en caso de falla como la traqueotomía.

Los objetivos de la anestesia para la fibrolaringoscopia son: proporcionar ventilación adecuada, proporcionar la relajación de las cuerdas vocales, evitar el trauma y el laringoespasma, y proporcionar un buen acceso. Es mejor evitar la traqueotomía ya que conlleva el riesgo de diseminación del virus, y se debe hacer hincapié en la decanulación temprana<sup>3</sup>.

Las estrategias básicas de ventilación utilizadas en este procedimiento son ventilación espontánea, ventilación con presión positiva intermitente. La intubación traqueal impide el ingreso del fibrobroncoscopio y valoración completa de la laringe. La utilización de mascarilla facial o laríngea podría dar lugar a ventilación dificultosa por la obstrucción de la vía aérea por papilomas pendulados.

Evitar medicación preanestésica por el riesgo de depresión respiratoria. También se puede utilizar medicación adyuvante como antisialagogo (atropina), y antiinflamatorio de rápida acción (hidrocortisona).

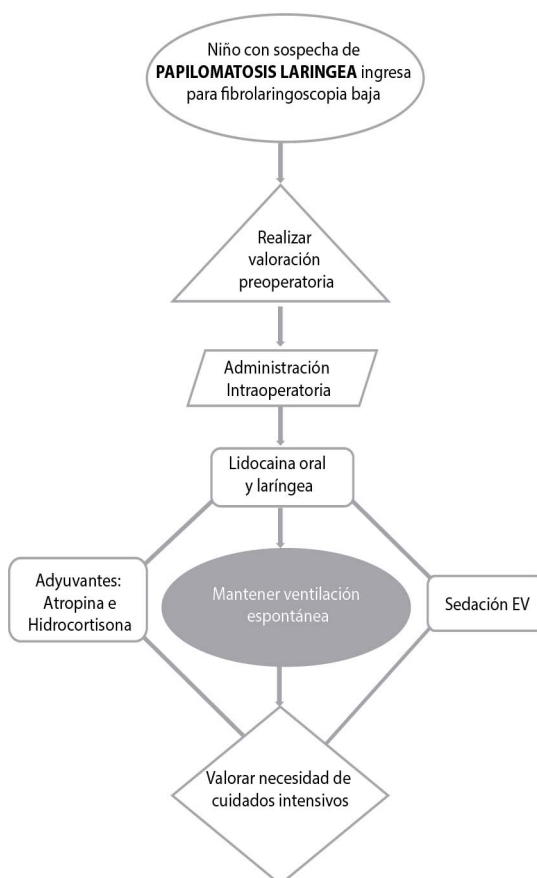
La inducción puede ser inhalatoria, utilizando sevoflurano intentando mantener la respiración espontánea, aunque hay reportes de pérdida del control de la vía aérea seguida de paro cardiorespiratorio por esta técnica en niños con Papilomatosis<sup>11</sup>. La anestesia intravenosa total con ventilación espontánea se ha utilizado para anestesiar a niños con grado I a III de obstrucción laríngea<sup>2</sup>.

La ketamina permite analgesia, sedación, amnesia; a dosis pequeñas mantiene la ventilación espontánea, con el beneficio añadido de la broncodilatación. Por ello esta medicación parecería adecuada

para procedimientos como la fibrolaringoscopia. Las bajas dosis de administración (0,1 mg/kg) y la administración conjunta de midazolam disminuye la incidencia de efectos secundarios como los malos sueños <sup>12</sup>.

El uso de anestesia local (lidocaína) en la vía aérea es una técnica crucial para mantener la estabilidad durante la manipulación de la vía aérea y disminuye la recurrencia de laringoespasmo <sup>2</sup>.

Independientemente de la técnica de anestesia, el mantenimiento de la ventilación espontánea y evitar uso de relajantes musculares se vuelve vital hasta que se asegure la vía aérea <sup>7</sup> (Flujograma 1).



**Flujograma 1.**  
Manejo anestésico de paciente pediátrico con papilomatosis laríngea.  
Fuente: elaboración propia

## Conclusión

El manejo anestésico del papiloma laríngeo en la población pediátrica es un reto para el anestesiólogo ya que la lesión puede obstruir las vías respiratorias pediátricas ya estrechas, además la vía aérea deberá ser compartida con el neumólogo quien en este caso introducirá el fibrobroncoscopio y realizara las biopsias.



## Referencias

1. Derkay CS, Wiatrak B. Recurrent respiratory papillomatosis: A review. *Laryngoscope*. 2008;118:1236-47.
2. Bo L, Wang B, Shu SY. Anesthesia management in pediatric patients with laryngeal papillomatosis undergoing suspension laryngoscopic surgery and a review of the literature. *Int J Pediatr Otorhinolaryngol*. 2011;75:1442-5.
3. Andrus JG, Shapshay SM. Contemporary management of laryngeal papilloma in adults and children. *Otolaryngol Clin North Am*. 2006;39:135-58.
4. Mudry P, Vavrina M, Mazanek P, Machalova M, Litzman J, Sterba J. Recurrent laryngeal papillomatosis: successful treatment with human papillomavirus vaccination, *Arch. Dis. Child*. 96 (5) (2011) 476-477.
5. Sahota RS, Uddin FJ, Al-Shukri J, Moir AA. Novel method of intralesional cidofovir injection into laryngotracheal papillomata, *J. Laryngol. Otol*. 125 (4) (2011) 402-404.
6. Maturo S, Tse MS, Kinane TB, Hartnick CJ. Initial experience using propranolol as an adjunctive treatment in children with aggressive recurrent respiratory papillomatosis, *Ann. Otol. Rhinol. Laryngol*. 120 (1) (2011) 17-20.
7. Harshad PL, Vinayak P, Nagraj MC, Tejesh CA. Anaesthesia management in a child with laryngeal papilloma causing near complete airway obstruction. *Saudi J Anaesthesia*. 2015;(1):86-88.
8. Li SQ, Chen JL, Fu HB, Xu J, Chen LH. Airway management in pediatric patients undergoing suspension laryngoscopic surgery for severe laryngeal obstruction caused by papillomatosis. *Paediatr Anaesth*. 2010;20:1084-91.
9. Miyawaki J, Shono S, Katori K, Sakuragi T, Higa K. Subglottic jet ventilation for pediatric microlaryngosurgery: A case report. *J Clin Anesth*. 2003;15:363-5.
10. Zacharisen MC, Conley SF. Recurrent respiratory papillomatosis in children: Masquerader of common respiratory diseases. *Pediatrics*. 2006;118:1925-31.
11. Xiao Hu, Xia Shen. Airway loss during inhalation induction of anesthesia with sevoflurane in a pediatric patient with laryngeal papillomatosis: A case report. *Exp Ther Med*. 2015 Dec; 10(6): 2429-2431.
12. Lois F1, De Kock M. Something new about ketamine for pediatric anesthesia?. *Curr Opin Anaesthesiol*. 2008 Jun;21(3):340-4.

## Notas de autor

\* **Correspondencia a:** Marcela Rosio Céspedes Ríos. **Correo electrónico:** marcela.r.cespedes@hotmail.com

## Enlace alternativo

[http://www.scielo.org.bo/scielo.php?script=sci\\_arttext&pid=S1012-29662018000100014&lng=es&nrm=iso](http://www.scielo.org.bo/scielo.php?script=sci_arttext&pid=S1012-29662018000100014&lng=es&nrm=iso) (html)