



Gaceta Médica Boliviana
ISSN: 1012-2966
ISSN: 2227-3662
gacetamedicaboliviana@gmail.com
Universidad Mayor de San Simón
Bolivia

Liposarcoma retroperitoneal gigante de novo multifocal

Lopez Ovando, Micaela; Lopez Ovando, Nicol; Ferrufino Navia, Gilberto; Ferrufino Iriarte, Javier

Liposarcoma retroperitoneal gigante de novo multifocal

Gaceta Médica Boliviana, vol. 42, núm. 2, 2019

Universidad Mayor de San Simón, Bolivia

Disponible en: <https://www.redalyc.org/articulo.oa?id=445674688016>

DOI: <https://doi.org/10.47993/gmb.v42i2.100>

Todos los derechos morales a los autores y todos los derechos patrimoniales a la Gaceta Médica Boliviana

Todos los derechos morales a los autores y todos los derechos patrimoniales a la Gaceta Médica Boliviana



Esta obra está bajo una Licencia Creative Commons Atribución-CompartirIgual 4.0 Internacional.

Liposarcoma retroperitoneal gigante de novo multifocal

Novo multifocal giant regression return liposarcoma

Lopez Ovando, Micaela * miangel_171293@hotmail.com

Universidad Mayor de San Simón, Bolivia

Lopez Ovando, Nicol

Universidad Mayor de San Simón, Bolivia

Ferrufino Navia, Gilberto

Universidad Mayor de San Simón, Bolivia

Ferrufino Iriarte, Javier

Hospital Clínico Viedma, Bolivia

Gaceta Médica Boliviana, vol. 42, núm. 2, 2019

Universidad Mayor de San Simón, Bolivia

Recepción: 22 Abril 2019
Aprobación: 20 Junio 2019

DOI: <https://doi.org/10.47993/gmb.v42i2.100>

Redalyc: <https://www.redalyc.org/articulo.oa?id=445674688016>

Resumen: Los sarcomas de tejidos blandos son raros y representan menos del 1% de las neoplasias malignas recién diagnosticadas. La rareza de los tumores retroperitoneales, combinada con las variedades de subtipos histológicos, ha complicado los conocimientos sobre estos e impedido el desarrollo de terapia efectivas. Los liposarcomas retroperitoneales crecen lenta y silenciosamente, su pronóstico es malo y el tratamiento de elección es la resección quirúrgica. Se expone el caso de paciente femenino de 50 años de edad con el diagnóstico de ingreso de tumor abdominal, operada hace 39 meses por la misma causa, refiriendo liposarcoma tipo mixoide grado II, se realizó una laparotomía y se identificó masa tumoral retroperitoneal gigante con un peso de 6 100 gr. y se establece el diagnóstico de tumor lipomatoso atípico/ liposarcoma bien diferenciado. Se informa este caso por la rareza de su conformación y la ausencia de reportes en la literatura nacional, con escasas patologías de similares características de presentación a nivel mundial.

Palabras clave: liposarcoma, retroperitoneal, neoplasia.

Abstract: Soft tissue sarcomas are rare and represent less than 1% of newly diagnosed malignancies. The rarity of retroperitoneal tumors, combined with the varieties of histological subtypes, has complicated the knowledge about these and impeded the development of effective therapy. Retroperitoneal liposarcomas grow slowly and silently, their prognosis is bad and the treatment of choice is surgical resection. We present the case of a female patient of 50 year old with a diagnosis of admission of an abdominal tumor, operated 39 months ago for the same cause, referring grade II myxoid-type liposarcoma, a laparotomy was performed and a giant retroperitoneal tumor was identified a weight of 6 100 gr. and the diagnosis of atypical lipomatous tumor / well differentiated liposarcoma is established. This case is reported due to the rarity of its conformation, the absence of reports in the national literature with few pathologies of similar presentation characteristics worldwide.

Keywords: liposarcoma, retroperitoneal, neoplasia.

Los sarcomas de tejidos blandos son raros ^{1,2} y representan menos del 1% de todas las neoplasias malignas recién diagnosticadas². Un tercio de estos tumores malignos se desarrollan en el retroperitoneo ¹⁻³. Los sarcomas retroperitoneales representan el 15% de los sarcomas de tejido blando, siendo la adultez mayor (45 a 70 años) el grupo etáreo más afectado ⁴.

La rareza de los tumores retroperitoneales, combinada con las amplias variedades de subtipos histológicos, ha complicado los conocimientos sobre estos tumores y ha impedido el desarrollo de terapias más efectivas¹. Es una patología poco frecuente, que se origina del mesodermo embrionario⁴ y están usualmente localizadas en músculo, grasa y tejido conectivo¹. Existen más de 50 tipos de sarcomas y los liposarcomas son los más frecuentes⁵ con un 20,8 a 41%^{1,6}.

Los liposarcomas son tumores mesenquimales malignos raros, menos del 1% de todos los tumores malignos, con una incidencia de 2-3/100 000 casos nuevos por año⁵. Los 4 subtipos de liposarcomas incluyen: 1) Bien diferenciado; 2) Mixoides; 3) De células redondas; 4) Pleomórficos^{2,4,6}. Su causa es desconocida, si bien ocasionalmente pudieran resultar de la degeneración de un lipoma, señalado por Sternberg en 1952 a partir de un lipoma subcutáneo, o la transformación de una, según las observaciones de Pack y Pierson¹.

Los liposarcomas retroperitoneales (RPLS) crecen lenta y silenciosamente^{2,3,7}. Su pronóstico es malo en comparación con los otros subtipos histológicos de los sarcomas retroperitoneales². Su diagnóstico es difícil debido a síntomas inespecíficos, que van desde un aumento del perímetro abdominal o dolor abdominal⁵. El tumor suele estar aparentemente encapsulado y corrientemente lobulado y a pesar de la excisión quirúrgica radical suele haber invariablemente recidivas del tumor, que pese a su relativa encapsulación, puede infiltrar órganos vecinos, incluso parece tener un origen distinto¹. El tratamiento de elección es la resección quirúrgica^{5,8}.

Se expone el caso de una paciente de sexo femenino de 50 años de edad con un RPLS de crecimiento extra multifocal no recidivante, que se ha observado y tratado, lo que permitió hacer algunos comentarios sobre esta enfermedad, debido a la rareza de su conformación y al existir escasa bibliografía referente al caso.

Presentación del caso

Paciente de sexo femenino de 50 años de edad, ocupación labores de casa; es referida al servicio de cirugía de la Clínica Cobija de la ciudad de Cochabamba, Bolivia, por presentar un cuadro clínico de aproximadamente 3 meses de evolución, caracterizado por dolor lumbar y estreñimiento periódico, porta ecografía que muestra una masa gigante abdominal con liquido libre. La paciente es internada con el diagnóstico de ingreso de tumor abdominal.

Entre sus antecedentes patológicos fue operada hace 39 meses por la misma causa realizándose una exeresis completa del tumor abdominal, presentándose como liposarcoma de tipo mixoide grado II, la paciente no realizo ningún tratamiento (radioterapia o quimioterapia), ni control post operatorio

Durante la revisión por sistemas, se reporta estreñimiento crónico. Al examen físico, la paciente se encuentra consciente, orientado en tiempo y en buen estado general. Los signos vitales no se encuentran alterados.

Los hallazgos relevantes a la exploración física fueron: el abdomen a la inspección se observa masa abdominal grande en epigastrio. A la palpación no existe dolor y la masa es sólida y poco movable, a la auscultación ruidos hidroaéreos positivos.

Se realizó una laparotomía con incisión media suprainfraumbilical con abordaje extraperitoneal, donde se identificó masa tumoral retroperitoneal gigante de predominio derecho, no adherido a estructuras vecinas, por lo que se logró la resección completa del tumor sin lesionar riñones, uréteres, ni hígado, se realizó revisión exhaustiva de todo retroperitoneo para la eliminación de posibles focos recidivantes, extrayéndose de esta manera aproximadamente 13 masas gigantes encapsuladas, además de otras masas pequeñas de color amarillo rojizo de aspecto adiposo, con un peso total de 6 100 gr (Figura 2C), todas ellas exhiben una superficie externa roma, lisa y brillante, con escasos focos de hemorragia, a la evaluación anatomopatológica se establece tumor lipomatoso atípico/ liposarcoma bien diferenciado (Figura 3).



Figura 2.
A) extirpación del liposarcoma retroperitoneal B)
medición del peso de tumor C) recuento del tumor.

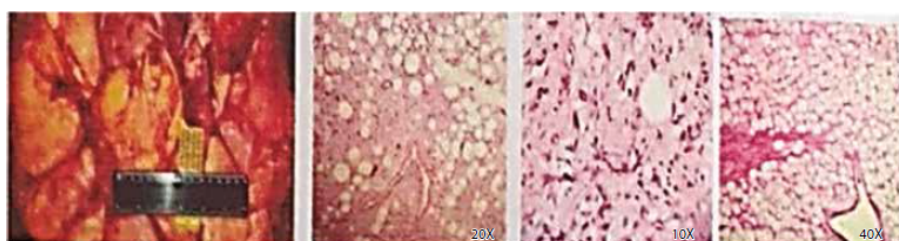


Figura 3. Estudio anatomopatológico de la escisión de tumor de región retroperitoneal. Masa tumoral constituida por lóbulos formados por adipocitos atípicos, células estromales multinucleadas e hipercromáticas y lipoblastos multivacuolados con núcleos indentados e hipercromáticos

Resultados

Se realizó la exeresis total de los tumores dando como resultado un aumento en el peso y número de tumores encapsulados en comparación a la intervención quirúrgica de hace 39 meses, sin embargo, se logró retirar con éxito los tumores sin la afectación a otros órganos.

Discusión

El liposarcoma presenta características propias que están relacionadas con su localización profunda y su crecimiento lento y expansivo ^{3, 4}. La mortalidad es del 40 al 50% a los 5 años ^{1, 4}; sin embargo, algunos autores indican alrededor del 70% ⁹, respecto al diagnóstico y su pronóstico depende de su variedad histopatológica: 1) bien diferenciado; 2) mixoides; 3) de células redondas; 4) pleomórficos ^{2, 4, 6, 10}.

La conducta es quirúrgica debido a que juega un papel primordial en el manejo de este tipo de pacientes pues constituye en la actualidad la única posibilidad curativa ¹¹ y consiste en exéresis radical del tumor ⁴. La radioterapia y la quimioterapia no han demostrado buenos resultados excepto como tratamiento paliativo ^{3, 4}. En nuestro caso se realizó la intervención quirúrgica en ambas oportunidades sin embargo la paciente no tomó ningún tratamiento tras su primera cirugía con esta enfermedad.

El liposarcoma retroperitoneal es prevalente entre los 45- 70 años de edad ⁴, la paciente del caso clínico descrito tiene 50 años, lo cual mantiene una estrecha relación con el grupo etáreo prevalente.

En el retroperitoneo este tipo de sarcomas puede llegar a alcanzar grandes dimensiones debido a la carencia de estructuras que delimiten su crecimiento, La exéresis de un tumor tipo liposarcoma tiene como ventaja que la mayoría de los mismos presentan una pseudo cápsula, que facilita la técnica quirúrgica ⁴; en el caso de estudio el liposarcoma presenta diversos tamaños pero todos bien delimitados y encapsulados siendo un aproximado de 13 masas tumorales y otras pequeñas, considerándolo un RPLS multifocal no recidivante (Figura 2C).

En relación al paciente presentado, a pesar de la cantidad del tumor retroperitoneal y el tipo de este, el pronóstico fue favorable. Debido a que esta es una patología perteneciente a los sarcomas retroperitoneales son de pobre supervivencia y alta tasa de recaída ⁶.

El objetivo de este tipo de reoperación debe ser la remoción completa del tumor; sin embargo, esto no siempre es quirúrgicamente posible ⁸. En nuestro caso se realizó una exéresis completa del tumor, teniendo cuidado de dejar nuevamente focos para posible recidivas o como el mismo la aparición de un nuevo foco de origen diferente y por ello se realizó una exploración minuciosa de abdomen para evitar estos casos. Pero según un meta-análisis realizado por Storm y Mahvi sobre reportes de resección incompleta en SRP, hallaron una sobrevida mejorada a 5 años (44%), comparado con la sobrevida de los pacientes que tuvieron sólo una biopsia (17%) y no pudieron ser intervenidos quirúrgicamente ¹², convirtiendo de esta manera los liposarcomas en tumores con dificultades en su manejo debido a un índice alto de irrecesibilidad, patrón de recurrencia elevado, ineffectividad en el empleo de tratamientos paliativos que en verdad impactan en la sobrevida y el control local ⁷.

Basado en los resultados de este estudio y en otros datos disponibles, algunos autores abogan por el uso de estudios por imágenes regularmente programados después de la resección de este tipo de tumores, en un

intervalo de cada 3 a 6 meses por los primeros 3 años y luego anualmente por hasta 10 años ⁸, debido a la existencia de recidivas tardías o en raros casos de un nuevo tumor de origen diferente. No se encontró bibliografía referente a la aparición novo de un tumor clase histopatológica diferente, siendo este posiblemente el primer caso reportado de esta variación, por consiguiente es importante que los médicos tomen en cuenta estos casos, para un mejor diagnóstico y tratamiento.

Se recomienda una resección agresiva en la primera recidiva ⁸ o primera aparición del tumor: debido a que la resección se asocia con una mejoría en la sobrevida ⁸. Las tasas de resecabilidad para la PRL entre los pacientes sin enfermedad metastática son relativamente altas ³.

En conclusión, la recidiva o en nuestro caso, el crecimiento extra no recidivante multifocal de diferente estirpe celular de tumor sigue siendo un gran desafío clínico para el manejo de los pacientes con esta enfermedad, por tanto la habilidad del cirujano en realizar una exhaustiva revisión de la cavidad abdominal en busca de focos recidivantes o nuevos y así lograr una remoción completa del tumor se asocia con una sobrevida mejorada para el paciente. El grado del tumor y la resección completa son variables pronósticas importantes ⁷ y el manejo quirúrgico continúa siendo el pilar importante del tratamiento.

Referencias

1. Ila PR, Rosales TP, Holguín PV. Liposarcoma retroperitoneal recidivante. AMC v.14 n.2 Camagüey mar.-abr. 2010. Citado el 20 de febrero de 2019. Disponible en: http://scielo.sld.cu/scielo.php?script=sci_arttext&pid=S1025-02552010000200017
2. Yee L.S, Kim PB, Ching CM, Hoe CM, Kah HP, Keong WW, London LPJ, Chee SK. Retroperitoneales liposarcomas: the experience of a tertiary Asian center. World Journal of Surgical Oncology 2011;9:12 Citado el 20 de febrero de 2019. Disponible en: <https://wjso.biomedcentral.com/articles/10.1186/1477-7819-9-12>
3. Gebhardt M, D Buecker PJ. Liposarcoma. Liddy Shriver Sarcoma Initiative 2010. . Citado el 15 de febrero de 2019. Disponible en: <http://sarcomahelp.org/translate/es-liposarcoma.html>
4. Sanchez BM, Terán FP, Ferrufino GN, Jimenez VM. Liposarcoma Retroperitoneal Gigante: A Propósito de un Caso. Rev Cient Cienc Méd v.13 n.1 Cochabamba 2010. Citado el 20 de febrero de 2019. Disponible en: http://www.scielo.org.bo/scielo.php?script=sci_arttext&pid=S1817-74332010000100013
5. Álvarez LL, Martín GJ, García MA, Sánchez RT, Martínez IM, Bernardos GL, Pérez DM, Turégano FF. Giant abdominal recurrent liposarcoma with multiple histological types. Rev. esp. enferm. dig. vol.102 no.3 Madrid mar. 2010. Citado el 19 de febrero de 2019. Disponible en: http://scielo.isciii.es/scielo.php?script=sci_arttext&pid=S1130-01082010000300007
6. Reyna VE, Suárez TI, Prieto MJ, Labarca AM. Liposarcoma retroperitoneal gigante. Reporte de caso. Instituto de Inmunología Clínica Mérida-

- Venezuela Volumen 4(1), Ene-Abr 2015, p 38-42. Citado el 20 de febrero de 2019. Disponible en: <https://www.redalyc.org/html/3313/331338651006/>
7. Sandoval RJ, Serrano QL, Granillo CI, Morales PM. Liposarcoma retroperitoneal gigante: reporte de un caso y revision de la literatura. *Rev Chil Cir.* 2016; 68-(6): 449-52 Citado el 20 de febrero de 2019. Disponible en <https://scielo.conicyt.cl/pdf/rchcir/v68n6/art10.pdf>
 8. Grobmyer SR, Wilson JP, Apel B, Knapik J, Bell WC, Kim T, Bland KI, Copeland EM, Hochwald SM, Heslin MJ. Sarcoma retroperitoneal recidivado *J Am Coll Surg* 2010; 210(5): 602-610 Citado el 20 de febrero de 2019. Disponible en: <https://www.intramed.net/contenido.asp?contenidoID=65876>
 9. Concepción de la PA, Soberón VI, Hernández VJ, Cremata BM, Gallo CF. A propósito de un caso de liposarcoma retroperitoneal. *Rev Cubana Cir v.47 n.1 Ciudad de la Habana ene.-mar. 2008.* Citado el 15 de febrero de 2019. Disponible en: https://www.scielo.sld.cu/scielo.php?script=sci_arttext&pid=S0034-74932008000100010.
 10. Leao P, Vilaca S, Oliveira M, Falcao J. Giant recurrent retroperitoneal liposarcoma initially presenting as inguinal hernia: Review of literature. *International Journal of Surgery Case Reports Volume 3, Issue 3, 2012, Pages 103-106.* Citado el 19 de febrero de 2019. Disponible en: <https://www.sciencedirect.com/science/article/pii/S2210261211001362>
 11. Figueroa JD, Herazo F, Ríos DC, Vergara E, Penagos D, PerDomo C. Descripción de dos abordajes quirúrgicos para tumores retroperitoneales, experiencia en el Hospital Pablo Tobón Uribe, 2003-2011. *Rev Colomb Cir.* 2012;27:221-226. Citado el 15 de febrero de 2019. Disponible en: <http://www.scielo.org.co/pdf/rcci/v27n3/v27n3a7.pdf>
 12. Storm FK, Mahvi DM. Diagnosis and management of retroperitoneal soft-tissue sarcoma. *Ann Surg.* 1991 Jul; 214(1): 2-10. Citado el 15 de febrero de 2019. Disponible en: <https://www.ncbi.nlm.nih.gov/pmc/articles/PMC1358407/>

Notas de autor

* **Correspondencia a:** Micaela Lopez Ovando. **Correo electrónico:** miangel_171293@hotmail.com

Enlace alternativo

http://www.scielo.org.bo/scielo.php?script=sci_arttext&pid=S1012-29662019000200016&lng=es&nrm=iso
(html)