



Gaceta Médica Boliviana
ISSN: 1012-2966
ISSN: 2227-3662
gacetamedicaboliviana@gmail.com
Universidad Mayor de San Simón
Bolivia

Torsión de pedículo de quiste anexial durante el embarazo: experiencia clínica de manejo conservador , Segunda parte

Maita, Freddy; Niño de Guzmán, O.; Antezana, Eufonio; Céspedes, Gaby; Hochstatter, Edwin

Torsión de pedículo de quiste anexial durante el embarazo: experiencia clínica de manejo conservador , Segunda parte

Gaceta Médica Boliviana, vol. 43, núm. 1, 2020

Universidad Mayor de San Simón, Bolivia

Disponible en: <https://www.redalyc.org/articulo.oa?id=445674690003>

DOI: <https://doi.org/10.47993/gmb.v43i1.11>

Todos los derechos morales a los autores y todos los derechos patrimoniales a la Gaceta Médica Boliviana
Todos los derechos morales a los autores y todos los derechos patrimoniales a la Gaceta Médica Boliviana



Esta obra está bajo una Licencia Creative Commons Atribución-CompartirIgual 4.0 Internacional.

Torsión de pedículo de quiste anexial durante el embarazo: experiencia clínica de manejo conservador , Segunda parte

Adnexal torsion in pregnancy: clinical experience of conservative management

Maita, Freddy * freddymaita@hotmail.com

Hospital Obrero N°2 de la CNS, Bolivia

Niño de Guzmán, O.

Hospital Obrero No2, CNS, Bolivia

Antezana, Eufonio

Hospital Obrero No2, CNS, Bolivia

Céspedes, Gaby

Hospital Obrero No 2, CNS, Bolivia

Hochstatter, Edwin

Hospital Obrero N°2, CNS, Bolivia

Gaceta Médica Boliviana, vol. 43, núm. 1, 2020

Universidad Mayor de San Simón, Bolivia

Recepción: 01 Diciembre 2019
Aprobación: 22 Enero 2020

DOI: <https://doi.org/10.47993/gmb.v43i1.11>

Redalyc: <https://www.redalyc.org/articulo.oa?id=445674690003>

Resumen: Las masas anexiales en el embarazo oscilan entre el 2% a 10%; su torsión es causa rara de abdomen agudo durante el mismo. La conducta frente al diagnóstico fue, tradicionalmente, anexectomía sin detorsión del lado comprometido; posteriormente, detorsión y conservación del anexo torcido.

Objetivo: describir el valor de la punción y aspiración bajo guía ecográfica como tratamiento, inicialmente temporal, en cuadro de torsión de pedículo de quiste anexial durante el embarazo.

Métodos: estudio observacional prospectivo de 9 casos clínicos con diagnóstico de torsión de pedículo de quiste anexial y embarazo sometidos al tratamiento de punción aspiración del quiste torcido bajo guía ecográfica entre el año 2014 a 2019.

Resultados: en todos los casos fue posible salvar en anexo comprometido; en dos casos hubo persistencia del quiste que se extirpó durante la cesárea; en el resto, la resolución fue completa. Hubo una pérdida de embarazo atribuible al cuadro clínico.

Conclusión: la punción-evacuación del quiste simple torcido parece ser una buena alternativa en la resolución del cuadro agudo.

Palabras clave: torsión de pedículo de quiste anexial, embarazo, manejo conservador.

Abstract: The adnexal masses in pregnancy range from 2% to 10%; the adnexal torsion is a rare cause of acute abdomen during pregnancy. Surgical management traditionally involved adnexectomy without detorsion of the compromised structure; recently conservative surgery was proposed which consists in detorsion and conservation of the affected annex.

Objective: to describe the value of ultrasound guided fine needle puncture and aspiration as the initially treatment in pedicle torsion of adnexal cyst during pregnancy.

Methods: prospective observational study of 9 patients that had the diagnosis of pedicle torsion of adnexal cyst during pregnancy who underwent ultrasound guided fine needle aspiration as a treatment of the adnexal cyst torsion between 2014 and 2019.

Results: in all cases it was possible to save the compromised structure; in two cases we observed recurrence of the cyst, that was subsequently removed during a caesarean section in both cases; in the rest of the patient's resolution was complete. Spontaneous abortion was seen in one of the patients, this event was not related to the invasive procedure.

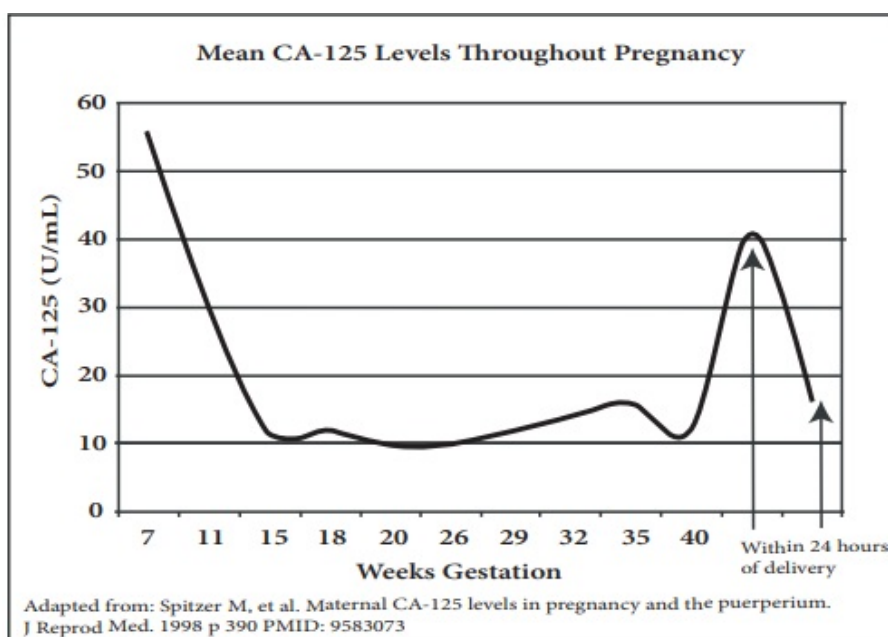
Conclusion:ultrasound guided fine needle aspiration of an adnexal who has suffered of pedicle torsion seems to be a good alternative for the management of this acute condition.

Keywords: adnexal torsion, pregnancy, conservative management.

Introducción

La incidencia de masas anexiales durante el embarazo oscila entre el 2% a 10%; diagnosticándose en la mayoría de los casos, incidentalmente en el tamizaje ecográfico de primer trimestre, constituyéndose la ecografía en el método de elección para su estudio por su capacidad para diferenciarla en su morfología y categorización ^{1, 2, 14}.

Durante el embarazo normal las concentraciones de CA 125 son variables (Cuadro No 1); adicionalmente, otros marcadores tumorales establecidos como ayuda diagnóstica son sintetizados y secretados fisiológicamente durante el desarrollo fetal ²¹; en cambio, la ultrasonografía durante la gestación permite la caracterización morfológica de la masa anexial, inicialmente, como quiste simple o complejo (Tabla No 3), de esta manera estratifica el riesgo sin comprometer la seguridad materna o fetal; en cambio, la ultrasonografía durante la gestación permite la caracterización morfológica de la masa anexial, inicialmente, como quiste simple o complejo, de esta manera estratifica el riesgo sin comprometer la seguridad materna o fetal.



Cuadro 1.
Concentración de CA 125 en el embarazo normal ²¹

Afortunadamente la mayoría de las masas anexiales en el embarazo son benignas y se resuelven espontáneamente ^{3, 5, 15- 18, 20}. Sin embargo pueden llegar a complicarse por torsión, ruptura, sangrado e infección. El riesgo de torsión de pedículo de la masa anexial aumenta 5 veces en el embarazo, reportándose una incidencia de 5 por 10 000 embarazos ^{3, 4, 6}.

El factor descrito que predispone con mayor frecuencia a la torsión de pedículo anexial es la presencia de un quiste o tumor ovárico, llegando a constituir hasta un 3% de las urgencias quirúrgicas en ginecología, dependiendo de las series publicadas ^{7, 14, 20}.

El cuadro clínico típico de torsión de pedículo de quiste anexial se manifiesta por la triada: Dolor, Irritación peritoneal y Repercusión del estado general en pacientes con un tumor anexial identificado previamente, aunque este cuadro se presenta solo en poco más del 50 % de los casos ⁷. La presentación de la torsión anexial es similar en mujeres embarazadas y no embarazadas ^{7, 21}.

La ecografía como método de diagnóstico de torsión ha sido descrito primero para identificar la masa anexial y hallazgo de signos inespecíficos como el líquido libre. El uso Doppler color, inicialmente prometedor, en la actualidad se muestra no determinante para el diagnóstico, hay estudios que muestran hasta el 19% de los pacientes con torsión de pedículo con Doppler preoperatorio normal en los anexos afectados ⁸; así mismo, la ausencia de flujo en la pared del quiste torsionado tampoco es diagnóstica como muestra un estudio un valor predictivo positivo de solo 69%, esto debido a que algunos quistes simples, principalmente los para-ováricos, tienen escaso flujo en su pared que no captan la señal Doppler color a pesar de la optimización de las ganancias ⁷.

La identificación del pedículo afectado por torsión por ecografía bidimensional en tiempo real, que consiste en visualizar el pedículo como barra isoecogénica visible ?en espiral o remolino? entre el quiste y el útero, ha mejorado sustancialmente la posibilidad diagnóstica, mostrando un valor predictivo positivo de hasta 87 %, para tal hallazgo ⁷.

Aunque la gran mayoría de los quistes afectados por la torsión serán benignos ^{7, 9, 19, 22} la torsión de pedículo de un quiste anexial, es una urgencia quirúrgica que debe ser resuelta inmediatamente, independientemente de su naturaleza histopatológica, estado gestacional o edad.

Existe evidencia que apoya resultados adversos en pacientes embarazadas sometidos a cirugía abdominal, más frecuente en el primer trimestre o después de 24 semanas ^{2, 19}. Hasta el año 2013, en el Hospital Obrero N° 2 de la Caja Nacional de Salud, la conducta frente al diagnóstico de quiste anexial con torsión de pedículo fue, tradicionalmente, anexectomía sin detorsión del lado comprometido. A raíz de numerosos reportes que recomendaban un manejo que involucra la detorsión y conservación del anexo torcido para la mayoría de las pacientes premenopáusicas ^{11, 19, 22}, se tomó esta conducta conservadora; así mismo, se elaboró un protocolo de manejo de tratamiento temporal conservador para pacientes embarazadas con quiste anexial simple que ha sufrido torsión de pedículo, mediante la punción aspiración bajo guía ecográfica.

Objetivo: describir el valor del tratamiento temporizador de la torsión de pedículo de quiste anexial durante el embarazo mediante la punción aspiración bajo guía ecográfica.

Material y métodos

Estudio observacional prospectivo de casos clínicos con diagnóstico de torsión de pedículo de quiste simple anexial con embarazo en curso, que fueron sometidos a punción aspiración del quiste bajo guía ecográfica como tratamiento inicialmente temporal, en el Hospital Obrero No 2 de la Caja Nacional de Salud, Cochabamba Bolivia, entre los años 2014 a 2019.

El estudio fue aprobado por el Comité de Docencia e Investigación del Servicio de GOB del Hospital Obrero No 2. El consentimiento informado fue obtenido de todas las participantes y la confidencialidad de todas las pacientes mantenida.

El equipo ecográfico utilizado en el estudio fue un modelo Voluson E8 Expert, tanto para exploraciones transparietales como endocavitarias.

El criterio de inclusión para el estudio fue: paciente embarazada, desde la identificación ecográfica inicial hasta las 34 semanas (a partir del cual se consideró de bajo riesgo neonatal si se culminaba la gestación) con cuadro abdominal agudo característico (triada clásica) o con dolor abdominal agudo inespecífico o ambas con quiste anexial simple ovárico o para-ovárico con presencia, en la exploración ecográfica, del signo directo de torsión de pedículo definido como pedículo torcido visible ?en espiral o remolino? entre el útero gestante y la masa anexial.

Se definió como ?quiste simple? a: quiste ovárico o para-ovárico unilocular menor a 10cm de pared fina y regular, de contenido líquido anecogénico o con ecos de baja intensidad (Tabla 3) verificados durante el episodio agudo.

La presencia de signos indirectos como el flujo vascular ausente en la pared del quiste, evaluado por Doppler color y Power Angio® no influyeron en la decisión inicial de la intervención ni la inclusión en el estudio.

El procedimiento se realizó cuidando rigurosamente la asepsia antisepsia y colocación de campos quirúrgicos estériles, uso de anestesia local con lidocaína al 1% sin epinefrina, en la totalidad de los casos.

La punción aspiración se realizó bajo observación ecográfica de la punta del catéter, Spinocan® 20 G x 3?, en todo momento, hasta provocar el colapso total del quiste comprometido. El material obtenido por la punción fue remitido a estudio citológico.

En las pacientes con embarazo en primer trimestre se indicó progesterona micronizada vía vaginal 200 mg, como medida profiláctica para evitar aborto, hasta las 14 semanas.

En las nueve pacientes del estudio se consignó la edad, la edad gestacional en el momento del procedimiento, el tiempo transcurrido del inicio sintomático, la sintomatología al ingreso hospitalario, el tamaño y características del quiste anexial, el efecto inmediato materno y fetal postpunción, el tiempo de hospitalización, análisis laboratorio relevante y la evolución posterior.

Resultados

El detalle de los casos sometidos a punción-evacuación del quiste anexial comprometido por torsión de pedículo durante el embarazo se muestra en la Tabla 1.

Nº	Edad materna (años)	Tamaño de quiste anexial torcido	EG Semanas	Tiempo (hrs) de inicio de sintomatología	Hallazgos macroscópicos de la punción	Complicación materna	Complicación fetal	Internación (días)	Evolución
1	32	52mm para ovárico derecho	16	3	70cc líquido serohemático	Ninguno, alivio inmediato	No	3	Cesárea a las 40 s. ovarios normales. Quiste para, ovárico de 30 mm
2	29	95mm para ovárico derecho	17	14	420cc líquido seroso	Ninguno, alivio inmediato	No	2	Parto normal a las 39 semanas. Ecografía de control normal
3	28	60mm ovario izquierdo	34	12	80cc líquido serohemático	Ninguno, alivio inmediato	No		Cesárea a las 39,2s Ovarios normales
4	23	65mm anexo derecho	11	8	90cc de líquido citrino	Durante +/30 minutos • Aumento de náuseas y vómitos • Dolor en FID y flanco • Escalofríos • Sed • Angustia	No	3	Cesárea a las 39,3 semanas, hallazgo intraoperatorio: Ovarios normales
5	35	60 mm en anexo derecho	7	72	110cc de líquido citrino	Ninguno, alivio inmediato	Aborto al 5º día	4	Evacuación uterina, estudio ecográfico posterior normal
6	39	52 mm de OD	12	3	80cc de líquido citrino	Ninguno, alivio inmediato	No	2	Aborto a las 16s., no atribuido a la punción
7	32	80 mm en ovario derecho	17	8	200cc de líquido citrino	Ninguno, alivio sintomático a las 4 horas	No	2	Cesárea a las 40s. Ovarios normales
8	23	57 mm para ovarico derecho	21	12	80cc de líquido serohemático	Ninguno, alivio sintomático a los 10 minutos	No	6	Parto normal de termino. Ecografía de control muestra anexos normales
9	29	62 mm en anexo derecho	30	4	135cc de líquido serohemático	Ninguno Alivio inmediato	No	3	Cesárea por embarazo de termino. Hallazgo intraoperatorio: quiste simple para ovárico en anexo derecho de 20 mm

Tabla 1.

Resumen de casos clínicos de torsión de pedículo de quiste anexial durante el embarazo con punción aspiración como tratamiento conservador temporal.

Los nueve casos del estudio (9/9) presentaron un leve disconfort en el momento de la punción para colocación de anestesia local y aspiración del quiste torsionado.

La edad promedio de presentación del cuadro clínico fue 30 años (23 a 39 años); el tamaño promedio del quiste previo a la punción-evacuación fue 64mm (52 a 94 mm) medido en tres dimensiones; la edad gestacional promedio a la que se presentó fue 18 semanas (7 a 34 semanas); el tiempo transcurrido entre el inicio de los síntomas y el procedimiento intervencionista oscilo entre 3 a 72 horas. Ocho (8/9) pacientes sintieron alivio de los síntomas en los primeros 10 minutos; una paciente (1/9) presentó exacerbación de los síntomas inmediato al procedimiento con aumento del dolor, náuseas, vómitos, escalofríos, sed y angustia durante unos 30 minutos para luego ceder espontáneamente

toda la sintomatología. En un caso (1 de 9) el embarazo terminó en aborto espontáneo al quinto día de un embarazo de 7 semanas; en otro caso se produjo otro aborto espontáneo a cuatro semanas después del procedimiento realizado a las 12 semanas. Siete embarazos llegaron hasta término, de las cuales cinco culminaron por cesárea y dos por parto normal. En siete pacientes (7/9) se observó remisión del quiste anexial verificados por estudios ecográficos y durante la cesárea en las pacientes que culminaron el embarazo por esta vía; en dos pacientes (2/9) se observó dos quistes remanentes para-ováricos de 30 y 20 mm, los dos casos de quiste remanente fueron extirpados durante la cesárea, el estudio histopatológico final fue cistadenofibroma papilar en los dos casos (Tabla 2). En todos los casos (9/9) la citología fue negativa para neoplasia maligna. El tiempo promedio de internación fue de 2,7 días (2 a 6 días).

Citológico	Histopatológico*
Lesión quística benigna y/o material amorfo 100% acelular	Cistadenofibroma 2 casos seroso papilar

Tabla 2.

Hallazgo citológico de líquido obtenido de quiste anexial torcido por punción aspiración durante el cuadro agudo e histopatología de exéresis del quiste remanente durante la cesárea. N: 9

Discusión

La torsión de pedículo de quiste anexial durante el embarazo es una condición poco frecuente, constituyendo una causa rara de abdomen agudo, con una incidencia de 5 por 10 000 embarazos²³.

El cuadro clínico característico se traduce en una triada: dolor, irritación peritoneal y repercusión del estado general; si hay dolor localizado, este tiene mayor intensidad en la fosa iliaca correspondiente que puede ir desde una molestia difusa hasta un dolor invalidante y shock, cuadro que está presente en poco más del 50% de los casos y puede ir acompañado de compromiso del estado general, hipotensión, taquicardia^{2, 6, 7, 10, 11}. En otros casos, los síntomas pueden ser inespecíficos y pueden ser confundidos con cuadros abdominales agudos como apendicitis aguda, cólico ureteral, colecistitis y obstrucción intestinal^{7, 12}.

La visualización del signo directo de torsión de pedículo de quiste anexial por ecografía, ha mejorado el diagnóstico del cuadro agudo⁷; en estudios pequeños este signo fue observado en la totalidad de los casos de torsión de pedículo en el embarazo²³. La aplicación de Doppler color no ha dado mayor aporte al diagnóstico realizado por el hallazgo del signo directo de torsión por ecografía⁷.

Debido a la mayor experiencia adquirida en la correcta identificación de pedículo torcido en un quiste anexial por ecografía y a reportes que recomiendan un manejo que involucra la detorsión y conservación del anexo torcido para la mayoría de las pacientes premenopáusicas^{11, 19, 22}, es que se elaboró el protocolo de tratamiento, inicialmente temporal,

conservador para pacientes embarazadas con torsión de pedículo de quiste anexial mediante la punción-aspiración bajo guía ecográfica, evitando practicar la laparotomía exploradora y sus posibles consecuencias adversas en el embarazo.

La realización de este protocolo se fundamentó en: la identificación del signo directo ecográfico de torsión de pedículo de quiste de ovario; la caracterización ecográfica del quiste anexial como simple (Tabla 3); la correlación histopatológica de lesiones benignas en casos de quistes simples reportados por estudios ecográficos, en concordancia con lo reportado en la literatura internacional^{3,5,15-18,20} y los múltiples reportes de manejo conservador que involucra la detorsión del anexo torcido.

Tamaño:	Menor a 10 cm
Número de lóculos	Unilocular
Contenido:	Líquido anecogénico o con ecos de baja intensidad
Grosor de pared:	Fina (menor a 3 mm)
Regularidad de la pared:	Regular
Vascularización:	Ausente o escaso de alta resistencia (IR mayor a 0,45)

Tabla 3.

Criterios de clasificación de quiste simple anexial. Hospital Obrero No 2, Caja Nacional de Salud

La base fue el correcto diagnóstico de torsión de pedículo y la caracterización de la masa anexial como quiste simple, ya que el procedimiento técnico es relativamente sencillo y seguro para la madre y su producto.

En nuestra experiencia, ocho de los nueve pacientes (89%) mostraron una mejoría sintomática casi inmediata hasta los primeros diez minutos; una paciente (1/9) presentó reacción de exacerbación del cuadro agudo sumado a sudoración, escalofríos y vómitos, que no mostró relación con el tiempo de evolución del cuadro, remitió espontáneamente en aproximadamente 30 minutos. En un caso (1/9) se presentó un aborto al quinto día del procedimiento en un embarazo de 7 semanas que podría ser atribuible al cuadro en sí. Hubo otra pérdida del embarazo alejado del procedimiento por lo que no se asoció al cuadro de torsión ni el procedimiento.

La hipótesis manejada en este protocolo fue que, al eliminar la principal condición de torsión, el tamaño del quiste, se produciría la detorsión e iniciaría nuevamente la irrigación vascular que mejoraría el cuadro clínico y rescataría el anexo; en nuestro estudio en la totalidad de los casos se salvó en anexo comprometido.

En comparación a un estudio previo de nuestro servicio, el principal beneficio que se observó fue la conservación del anexo comprometido en la totalidad de los casos, la disminución significativa del tiempo de internación con un promedio de 2,7 días frente a 8,2 días cuando se realizó laparotomía (Tabla 4).

Evento	Laparotomía exploradora*	Punción
	N: 5	aspiración N:9
Mortalidad materna	0	0
Aborto	1	1
Pérdida anexial	5	0
Días de internación	8,2	2,7

Tabla 4.

Resumen de las principales diferencias entre la laparotomía exploradora y tratamiento tradicional versus punción aspiración bajo guía ecográfica

Los resultados han sido considerados como satisfactorios hasta el momento, con ningún resultado negativo, en términos de morbilidad grave o permanente o mortalidad, para las mujeres embarazadas. El tratamiento, que se consideró inicialmente temporal, hasta ahora ha resuelto el cuadro clínico agudo en la totalidad de los casos, la resolución del quiste anexial en el 78% de los casos, quedando en el restante de los casos quistes remanentes de menor tamaño que en nuestros casos se realizaron su exéresis durante la cesárea resultando en lesiones histológicas benignas.

Conclusión

La sospecha del cuadro clínico característico es el primer paso para el diagnóstico. La identificación de la triada hace el diagnóstico de torsión de pedículo en poco más del 50% de los pacientes.

El abordaje diagnóstico, además del examen clínico, debe incluir un estudio ecográfico concienzudo, por personal calificado, buscando identificar del signo directo de torsión (pedículo torcido visible "en espiral" o remolino), si este signo es identificado claramente, se correlaciona casi con la totalidad de los casos. El embarazo parecería no influir en la identificación de este signo directo.

El manejo quirúrgico por laparotomía trae consigo algunas complicaciones como la pérdida del anexo comprometido, aborto, mayor estancia hospitalaria por lo que la punción-evacuación del quiste simple torcido, que inicialmente se planteó como tratamiento temporal, aparece como una buena alternativa de tratamiento definitivo en determinados casos, sin embargo, merece ser mejor estudiado.

Referencias

1. Schwartz, N., IE Timor-Tritsch, y E. Wang. Masas anexiales en el embarazo. Clin Obstet Gynecol, 2009; 52 (4): 570-85. Disponible en: <https://pubmed.ncbi.nlm.nih.gov/20393410/>
2. Whitecar P, Turner S, Higby K. Masas anexiales en el embarazo: Una revisión de 130 casos sometidos a un tratamiento quirúrgico. Am J Obstet Gynecol. 1999; 181: 19-24: Disponible en: <https://pubmed.ncbi.nlm.nih.gov/10411786/>

3. Lerner JP, Timor-Tritsch IE, Federman A, Abramovich G. Transvaginal ultrasonographic characterization of ovarian masses with improved, weighted scoring system. *Am J Obstet Gynecol.* 1994;170(1Pt1):81-5. Disponible en: <https://pubmed.ncbi.nlm.nih.gov/8296849/>
4. Nelson, M.J., et al., Cysts in pregnancy discovered by sonography. *J Clin Ultrasound*, 1986. 14(7): p. 509-12. Disponible en: <https://onlinelibrary.wiley.com/doi/epdf/10.1002/jcu.1870140703>
5. Alpa M Nick and Kathleen Schmeler. Adnexal Masses in Pregnancy. *Perinatology* 2010; 1:13- 19. Disponible en: <http://www.perinatology.com//perinatology/Volume1Issue2/Adnexal%20Masses%20in%20Pregnancyp.htm> [7/11/2010 7:30:56 AM]
6. Smorgick N, Maymon R, Mendelovic S, Herman A, Pansky M. Torsion of normal adnexa in postmenarcheal women: can ultrasound indicate an ischemic process? *Ultrasound Obstet Gynecol* 2008; 31: 338-41. Disponible en: <https://pubmed.ncbi.nlm.nih.gov/18247323/>
7. Maita F, Hochstatter E y cols. Diagnóstico en torsión de pedículo de quiste anexial en ginecología. *Gac Med Bol (on line)* 2011, vol 34, n1, p 30-33. Disponible en: <http://www.gacetamedicaboliviana.com/index.php/gmb/article/view/200>
8. Chiou, S.Y., et al., Adnexal torsion: new clinical and imaging observations by sonography, computed tomography, and magnetic resonance imaging. *J Ultrasound Med*, 2007. 26(10): p. 1289-301. Disponible en: <https://onlinelibrary.wiley.com/doi/full/10.7863/jum.2007.26.10.1289>
9. Nichols DH, Julian PJ. Torsion of the adnexa. *Clin Obstet Gynecol* 1985 Jun; 28(2):375-80. Disponible en: <https://europepmc.org/article/med/4017325>
10. Lee RA, Welch JS. Torsion of the uterine adnexa. *Am J Obstet Gynecol* 1967; 97: 974-77. Disponible en: <https://www.sciencedirect.com/science/article/abs/pii/0002937867905261>
11. Zweizig S, Perron J, Grubb D. Conservative management of adnexal torsion. *Am J Obstet Gynecol* 1993; 168:1791-95. Disponible en: [https://doi.org/10.1016/0002-9378\(93\)90691-B](https://doi.org/10.1016/0002-9378(93)90691-B)
12. Huang PH, Tsai KB, Tsai EM, Su JH. Hemorrhagic corpus luteum cyst torsion in term pregnancy: a case report. *Kaohsiung J Med Sci* 2003; 19(2):75-7. Disponible en: <https://www.sciencedirect.com/science/article/pii/S1607551X09704528>
13. Hill, L.M., et al., The role of ultrasonography in the detection and management of adnexal masses during the second and third trimesters of pregnancy. *Am J Obstet Gynecol*, 1998. 179(3): p. 703-7. Disponible en: <https://www.sciencedirect.com/science/article/abs/pii/S0002937898700687>
14. Whitecar, M.P., S. Turner, and M.K. Higby, Adnexal masses in pregnancy: a review of 130 cases undergoing surgical management. *Am J Obstet Gynecol*, 1999. 181(1): p. 19-24. Disponible en: <https://www.sciencedirect.com/science/article/abs/pii/S0002937899704291>
15. Schmeler, K.M., et al., Adnexal masses in pregnancy: surgery compared with observation. *Obstet Gynecol*, 2005. 105(5 Pt 1): p. 1098-103. Disponible en: <https://europepmc.org/article/med/15863550>
16. Turkcuoglu, I., et al., Evaluation of histopathological features and pregnancy outcomes of pregnancy associated adnexal masses. *J Obstet Gynaecol*,

2009. 29(2): p. 107-9. Disponible en: <https://www.tandfonline.com/doi/abs/10.1080/01443610802678804>
17. Usui, R., et al., A retrospective survey of clinical, pathologic, and prognostic features of adnexal masses operated on during pregnancy. J Obstet Gynaecol Res, 2000. 26(2): p. 89-93. Disponible en: <https://obgyn.online.library.wiley.com/doi/abs/10.1111/j.1447-0756.2000.tb01289.x>
18. Rebecca Smith-Bindman et al. Risk of Ovarian Cancer Based on Ultrasonography Findings in a Large Unsected Population. JAMA Intern Med. 2019;179(1):71-77. Disponible en: <https://jamanetwork.com/journals/jamainternalmedicine/article-abstract/2714301>
19. Maita Q Freddy, Daza U Nelly. Torsión de pedículo de quiste anexial durante el embarazo: experiencia clínica preliminar al manejo conservador. Gac Med Bol 2018; 41 (1): 06-09. Disponible en: http://www.scielo.org.bo/scielo.php?pid=S1012-29662018000100002&script=sci_arttext&tlng=pt
20. Tsafirir Z, Azem F, Hasson J, Solomon E, Almog B, Nagar H, Lessing JB, Levin I. Risk factors, symptoms, and treatment of ovarian torsion in children. The twelve-year experience of one center. J Minimally Invasive Gynaecol. 2012; 19:29-33. Disponible en: <https://www.sciencedirect.com/science/article/pii/S1553465011011794#>
21. Adnexal Masses in Pregnancy. Disponible en: <http://www.perinatology.com/perinatology/Volume1-Issue2/Adnexal%20Masses%20in%20Pregnancy.html>
22. Carrasco A, Canete P, Gisbert A, Balanza R. Torsión Anexial: Presentación Clínica y Manejo de una serie retrospectiva de 17 años. Revista Peruana de Ginecología y Obstetricia [internet] 2015; 61 (4): 379-384. Disponible en: http://www.scielo.org.pe/scielo.php?script=sci_arttext&pid=S2304-51322015000400005

Notas de autor

- * **Correspondencia** a: Maita Freddy. Correo electrónico: freddymaita@hotmail.com

Declaración de intereses

Los autores declaran que no existe conflicto de intereses.

Enlace alternativo

http://www.scielo.org.bo/scielo.php?script=sci_arttext&pid=S1012-29662020000100002&lng=es&nrm=iso
(html)