



Gaceta Médica Boliviana
ISSN: 1012-2966
ISSN: 2227-3662
gacetamedicaboliviana@gmail.com
Universidad Mayor de San Simón
Bolivia

Descompresión microvascular para el tratamiento de la neuralgia del trigémino

Sanchez Arriaran, Shery Lane; Párraga, Richard Gonzalo

Descompresión microvascular para el tratamiento de la neuralgia del trigémino

Gaceta Médica Boliviana, vol. 43, no. 1, 2020

Universidad Mayor de San Simón, Bolivia

Available in: <https://www.redalyc.org/articulo.oa?id=445674690020>

DOI: <https://doi.org/10.47993/gmb.v43i1.21>

Todos los derechos morales a los autores y todos los derechos patrimoniales a la Gaceta Médica Boliviana

Todos los derechos morales a los autores y todos los derechos patrimoniales a la Gaceta Médica Boliviana



This work is licensed under Creative Commons Attribution-ShareAlike 4.0 International.

Descompresión microvascular para el tratamiento de la neuralgia del trigémino

Microvascular decompression for the treatment of trigeminal neuralgia

Sanchez Arriaran, Shery Lane
INEB, Bolivia

Párraga, Richard Gonzalo * richardparraga@ineb.com.bo
INEB, Bolivia

Gaceta Médica Boliviana, vol. 43, no. 1, 2020

Universidad Mayor de San Simón, Bolivia

Received: 19 November 2019
Accepted: 23 February 2020

DOI: <https://doi.org/10.47993/gmb.v43i1.21>

Redalyc: <https://www.redalyc.org/articulo.oa?id=445674690020>

Resumen: La neuralgia del trigémino se define como (dolor paroxístico, unilateral, severo, penetrante, de corta duración y recurrente en la distribución de una o varias de las ramas del V par craneal). Puede ser esencial o secundaria. Su prevalencia es alta y ha ido aumentando junto con la expectativa de vida, constituye el 89% de las neuralgias faciales en personas mayores de 60 años. Su diagnóstico se basa en el cuadro clínico con exploración física y neurológica. Existen estudios complementarios como tomografía y resonancia de encéfalo, los cuales están enfocados a diferenciar entre una neuralgia esencial o secundaria. Esta patología continúa siendo una enfermedad desconocida para muchos médicos generales y lo que resulta aún peor, mal manejada por muchos de los especialistas encargados de la misma. En este trabajo se resumen las principales características anatomoclínicas, fisiopatológicas, y una descripción de la técnica quirúrgica de la descompresión microvascular como la mejor opción terapéutica para la neuralgia del trigémino.

Palabras clave: Descompresión microvascular, Ganglio de Gasser, Neuralgia del trigémino.

Abstract: Trigeminal neuralgia is defined as (paroxysmal, unilateral, severe, penetrating, short-term and recurrent pain in the distribution of one or more of the branches of the V cranial nerve). It can be essential or secondary. Its prevalence is high and has been increasing along with life expectancy; it constitutes 89% of facial neuralgia in people over 60 years. Their diagnosis is based on the clinically, physical and neurological examination. There are complementary studies such as tomography and brain resonance, which are focused on differentiating between an essential or secondary neuralgia. This pathology continues to be an unknown disease for many general physicians and what is even worse, poorly managed by many of the specialists in charge of it. This dossier abstracts the main anatomoclinic, pathophysiological characteristics, and a detailed description of microvascular decompression as the best therapeutic option for trigeminal neuralgia.

Keywords: Microvascular decompression, Gasser's ganglion, Trigeminal neuralgia.

La neuralgia del trigémino o tic douloureux es un dolor facial paroxístico, lancinante, que se describe como una descarga eléctrica, de segundos de duración (raramente llega al minuto), a menudo desencadenado por un estímulo sensorial en zonas de la cara específicas (las llamadas zonas trigger o gatillo) y distribuido por el territorio de inervación de una o más ramas del nervio trigémino, sin déficit neurológico. El dolor aparece al comer, al lavarse los dientes, al tocarse

la cara, con el aire frío. Característicamente, la descarga dolorosa no es nocturna ya que durante el sueño no se estimulan estas zonas gatillo.

En raras ocasiones, se manifiesta como un status trigeminus, una rápida sucesión de espasmos similares a tics provocados por cualquier estímulo¹.

Revision bibliográfica

La neuralgia del trigémino o tic douloureux es un dolor facial paroxístico, lancinante, que se describe como una descarga eléctrica, de segundos de duración (raramente llega al minuto), a menudo desencadenado por un estímulo sensorial en zonas de la cara específicas (las llamadas zonas trigger o gatillo) y distribuido por el territorio de inervación de una o más ramas del nervio trigémino, sin déficit neurológico. El dolor aparece al comer, al lavarse los dientes, al tocarse la cara, con el aire frío. Característicamente, la descarga dolorosa no es nocturna ya que durante el sueño no se estimulan estas zonas gatillo.

En raras ocasiones, se manifiesta como un status trigeminus, una rápida sucesión de espasmos similares a tics provocados por cualquier estímulo¹.

Epidemiología

Es una enfermedad que aparece por encima de los 50 años (promedio: 63 años). Para algunos autores es más frecuente en varones (1,2:1)², mientras que para otros lo es en mujeres³. La incidencia anual se estima en 4 por 100.000 habitantes. Excepcionalmente es familiar.

Lo más frecuente es que el dolor afecte a la hemicara derecha (60% de los casos); en el 39% de los casos se presenta en el lado izquierdo; es bilateral en el 1%². En los casos de bilateralidad, el dolor suele aparecer de manera alternante. La esclerosis múltiple es el factor predisponente más importante para presentar una neuralgia bilateral, de tal manera que aproximadamente el 18% de los pacientes con neuralgia del trigémino bilateral padecen esclerosis múltiple¹.

Las ramas V2 y V3 del trigémino, de manera conjunta, son las más frecuentemente involucradas (42% de los casos); luego la 2^{da} rama aisladamente (20%); en el 17% de los casos se afecta V3; en el 14% V1 junto a V2; la afectación de las tres ramas simultáneamente ocurre en el 5%; la distribución más rara corresponde a V1 (2% de los casos)².

La neuralgia del trigémino puede ser primaria (denominada idiopática o esencial, por otros) o secundaria (también conocida como sintomática). Es primaria cuando no se descubre una causa que explique el cuadro; son las más frecuentes.

Las secundarias, son aquellas en las que se descubre una causa subyacente. Su clínica son las parestesias y las disestesias, pasando el dolor a formar parte del cuadro de manera secundaria. Además, se descubren signos deficitarios en la exploración neurológica. Dan un cuadro de neuralgia atípica⁴. Entre las causas de neuralgia secundaria se encuentran las lesiones del ángulo pontocerebeloso, cuadros que afectan

al tronco cerebral, patología diversa del cavum de Meckel, tumores de la fosa media, metástasis de la base de cráneo, neurinoma del acústico y adenomas hipofisarios, siendo este último el más frecuente de todos ellos. Además, los tumores de la fosa posterior son las lesiones que con más probabilidad causan neuralgias que parecen verdaderas o típicas.

Cuando la neuralgia del trigémino es causada por un tumor cerebral suele tener características atípicas, normalmente el dolor es constante, se descubren en la exploración neurológica signos deficitarios, principalmente pérdida de sensibilidad (aunque en algunos enfermos la exploración puede ser normal en un principio) y el cuadro doloroso aparece en un sujeto relativamente joven. Además, los sujetos con neuralgia típica del trigémino responden a la carbamazepina en un principio, lo cual no ocurre si el dolor facial es atípico ⁵.

Aspectos Anatomofisiológicos

Los receptores sensoriales del nervio trigémino recogen los estímulos aferentes de la piel, mucosa, husos musculares y articulaciones. Estos receptores son del mismo tipo que los de los nervios espinales. Entre ellos están los nociceptores que son estructuras especializadas en la percepción de estímulos nociceptivos, formados por axones del tipo A finamente mielinizados con un umbral elevado de activación mecánica ⁶.

Las fibras aferentes de los receptores sensitivos se agrupan en tres nervios periféricos, que son el oftálmico (V1), el maxilar (V2) y el mandibular (V3) (Figura 1). Los cuerpos neuronales de las fibras aferentes primarias del trigémino están contenidos en el ganglio semilunar o de Gasser, el cual, se encuentra situado en una excavación del ápex del pons rodeado de las cubiertas meníngeas, formando el llamado cavum de Meckel (Figura 1). Detrás del ganglio se encuentra la cisterna trigeminal, la cual contiene líquido cefalorraquídeo; dicha cisterna comunica con las cisternas de la fosa posterior a través del denominado porus trigemini. El ganglio de Gasser está organizado somatotópicamente en sentido medial a lateral ⁷, de tal manera que las neuronas de la rama oftálmica se sitúan anteromedialmente, las de la rama mandibular posterolateralmente y las de la rama maxilar en medio de las otras dos. Si bien las ramas oftálmica y maxilar están bien separadas, entre la maxilar y mandibular existe cierto grado de solapamiento ⁸.

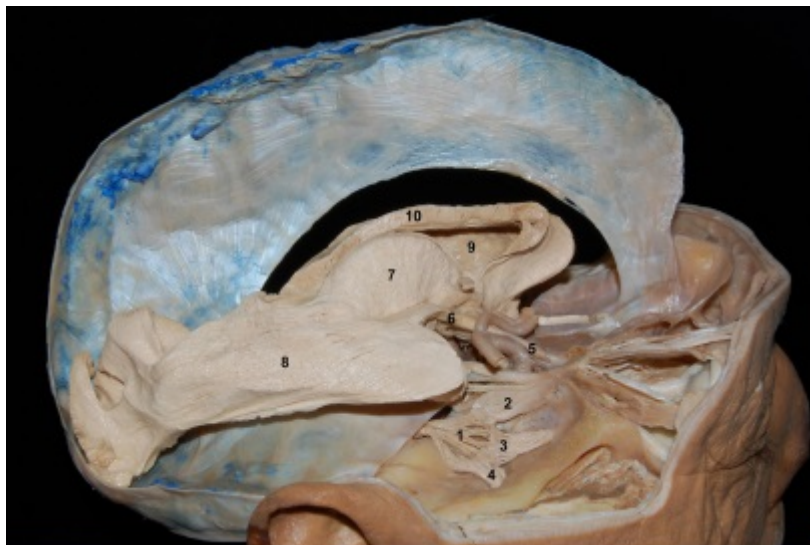


Figura 1:

vista lateral de espécimen anatómico donde fueron removidos ambos hemisferios cerebrales, y la duramadre del piso medio de la base de cráneo. Se expone el ganglio de Gasser y sus ramas.

1. Ganglio de Gasser. 2. Rama oftálmica (V1). 3. Rama maxilar (V2). 4. Rama mandibular (V). 5. Nervio óptico.
6. Tracto óptico 7. Tálamo. 8. Radiación óptica. 9. Cuerno frontal del ventrículo lateral. 10. Cuerpo calloso.

La raíz del trigémino transcurre desde el ganglio de Gasser hasta la protuberancia; dicha raíz está formada por una porción mayor o sensorial, una porción menor o motora y una porción intermedia o accesoria ⁸ (Figura 1).

Fisiopatología

Probablemente la neuralgia del trigémino este causada por una transmisión efáptica o aberrante, que se produce dentro del mismo nervio, de fibras mielínicas de tipo A de mayor diámetro a fibras amielínicas tipo A delta y C (nociceptivas) ¹.

La patogenia puede deberse a:

1. Compresión vascular del nervio trigémino en la zona de entrada de la raíz ⁹.
 - a) Con mayor frecuencia (80%) por la arteria cerebelosa antero superior (Figura 2) ¹.
 - b) Arteria trigeminal primitiva persistente ¹⁰.
 - c) Arteria basilar dolicoectásica ¹¹.
2. Tumores de fosa posterior
3. En la esclerosis Múltiple, las placas formadas dentro del tronco encefálico pueden causar una neuralgia del trigémino, que por lo general, responde mal a la descompresión microvascular ¹ Figura 2.

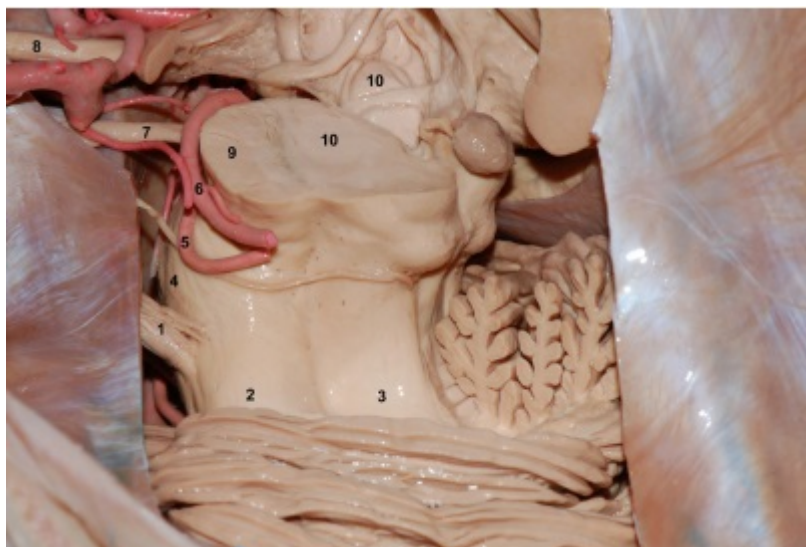


Figura 2:

Vista superolateral del tronco cerebral y cerebelo.

1. Nervio trigémino. 2. Pedúnculo cerebelar medio. 3. Pedúnculo cerebelar superior. 4. Protuberancia. 5. Arteria cerebelar superior. 6. Arteria cerebral posterior. 7. Nervio oculomotor. 8. Nervio óptico. Descompresión microvascular para la neuralgia del trigémino 9. Base del pedúnculo cerebral. 10. Núcleo rojo

Historia clínica y exploración neurológica

Historia clínica:

- A) Descripción precisa de la localización del dolor para determinar qué divisiones del nervio trigémino necesita ser tratado.
- B) Determinar el tiempo de inicio y mecanismos desencadenantes.
- C) Establecer la presencia del dolor y la duración de los intervalos asintomáticos.
- D) Determinar qué tratamiento farmacológico ha probado el paciente, la duración, los efectos secundarios, las dosis y el grado de respuesta.
- E) Investigar sobre antecedentes de vesículas herpéticas.

Exploración neurológica:

El examen debe ser normal

- A) Evaluar la sensación en las 3 divisiones del nervio trigémino de forma bilateral (incluir reflejos corneales)
- B) Evaluar la función de los maseteros (la masticación) y la de los pterigoideos (con la boca abierta, el mentón se desvía al lado enfermo en caso de paresia).
- C) Evaluar la función de motor ocular externo.

Si en la exploración se descubre cualquier déficit neurológico en un paciente no operado previamente, se deberá sospechar una causa estructural como origen del dolor neurálgico (tumor, esclerosis múltiple). La realización de la resonancia magnética craneal resulta mandatoria ante cualquier neuralgia del trigémino ¹.

Estudios de diagnóstica:

La resonancia magnética (con secuencia FIESTA) a menudo se usa para evaluar a estos pacientes en busca de posibles tumores intracraneales o placas de esclerosis múltiple, especialmente en casos con características atípicas ¹.

Diagnóstico diferencial:

1. Herpes zoster: el dolor es continuo (no paroxístico). Vesículas características y la formación de costras sigue al dolor, con mayor frecuencia en la distribución de V1. En los casos sin vesículas, la diferenciación puede ser difícil.
2. Enfermedad Dental.
3. Enfermedad Orbitaria.
4. Arteritis de la temporal: es frecuente el dolor a la palpación de la arteria temporal superficial.
5. Tumor intracraneal: principalmente fosa posterior generalmente causa hipoestesia ¹

Tratamiento

1. Tratamiento médico

- a) El fármaco de elección es la carbamazepina: Produce alivio completo o aceptable en el 69% de los casos. Con el uso prolongado, la respuesta terapéutica disminuye en un 50% a pesar del incremento progresivo de la dosis administrada. Si se toleran 600 u 800 mg/día y no se produce alivio, se deberá sospechar otro diagnóstico diferente al de neuralgia del trigémino ¹².
- b) Baclofén: De segunda elección. Puede ser más efectivo si se administra junto a dosis bajas de carbamazepina. Se debe evitar su retirada brusca ya que si no, puede causar alucinaciones y crisis convulsivas.
- c) Gabapentina o pregabalina: Es un anticonvulsivo que tiene cierta eficacia en la neuralgia del trigémino ¹.
- d) Fenitoína: puede ser eficaz en su presentación endovenosa, en los pacientes que refieren dolor intenso que les impide abrir la boca para su tratamiento oral.
- e) Otros fármacos: Clonazepam, útil en el 25% de los casos. La Amitriptilina, por sus propiedades analgésicas frente a dolores por deafferentización, y antidepresivas.

2. Tratamiento quirúrgico

Reservado para casos refractarios al tratamiento médico, o cuando los efectos secundarios de la medicación exceden los riesgos y las desventajas de la cirugía ^{1, 13}.

Opciones quirúrgicas

- a) Avulsión de ramas periféricas: Comprende una serie de procedimientos que consisten en bloquear la rama periférica afectada por dolor o en bloquear las zonas trigger. Se puede realizar con alcohol, fenol o mediante neurectomía de la rama trigeminal

- afecta. Produce alivio del dolor que dura desde pocos meses hasta 1 o 2 años⁴.
- b) Tractotomía bulbar trigeminal: Actualmente ya no se realiza.
 - c) Rizotomía percutánea con glicerol: Consiste en inyectar un volumen de glicerol anhidro al 99,9% en la cisterna del cavum de Meckel¹⁴. Obtiene alivio sintomático en un 90% de los pacientes con baja incidencia de defecto sensorial residual. Su principal inconveniente estriba en su elevada tasa de recurrencia, ya que a largo plazo menos del 50% de los pacientes tratados disfrutaban de una buena analgesia.
 - d) Termocoagulación diferencial por radiofrecuencia del ganglio de Gasser: Se basa en la hipótesis inicial que suponía que las fibras C (amielínicas) y las A finamente mielinizadas (delta), que transmiten la sensibilidad dolorosa, deben ser más vulnerables a la destrucción por elevación térmica controlada (70° C) que las fibras gruesamente mielinizadas, las cuales transmiten la sensibilidad propioceptiva y la táctil (A alfa y A beta, respectivamente). Esta destrucción selectiva permitiría, por tanto, la preservación de la sensibilidad táctil y la desaparición del dolor. Actualmente se ha demostrado mediante diversos estudios experimentales que la termocoagulación afecta prácticamente por igual a todos los tipos de fibras.
 - e) Compresión percutánea del ganglio de Gasser (Mullan-Lichtor): Este procedimiento es una adaptación de la compresión trigeminal directa por vía subtemporal del ganglio de Gasser que realizó Shelden en 1955. Este autor observó que el común denominador de las técnicas descompresivas realizadas hasta entonces era precisamente la lesión mecánica que se ejercía sobre el ganglio o la raíz mientras se intentaba liberar quirúrgicamente alguna de estas dos estructuras¹⁵. El procedimiento percutáneo tal y como se realiza hoy en día, fue introducido por Mullan y Lichtor en 1978 y publicado por estos mismos autores en 1983¹⁶.
 - f) Técnicas quirúrgicas sobre la raíz trigeminal (descompresión microvascular, rizotomía trigeminal posterior y técnica de Spiller-Frazier)

Descompresión microvascular (MVD)

Se basa en la teoría de que la neuralgia del trigémino se debe a la compresión de la raíz posterior por elementos vasculares anómalos¹⁷, principalmente la arteria cerebelosa superior (80% de los casos) y en ocasiones por la arteria trigeminal primitiva persistente. Por otro lado, otros autores han demostrado compresión vascular de la raíz posterior hasta en un 50% de las autopsias de pacientes que no tenían neuralgia del trigémino.

Técnica: consiste en la realización de una microcraniectomía asterional. Con el objeto de separar la arteria de la raíz nerviosa con un parche de teflón o similar lo más próximo al tronco encefálico.

Esta forma de ?lesionar? o ?deaferentizar? la raíz mejora el cuadro doloroso contraviniendo de alguna manera la hipótesis fisiopatológica de que la neuralgia del trigémino corresponde a una forma de dolor por deaferentización.

Posicionamiento ¹⁸ .

1. Posición oblicua lateral, lado sintomático hacia arriba (Figura 3).
2. Tórax elevado 10-15° para reducir la presión venosa.
3. La cabeza debe ser fijada con un soporte de tres puntos (modelo Mayfield o Sugita):
 - a) Rotación: cabeza paralela al piso o rotada 10?15° para el lado contralateral. (Figura 3).
 - b) Inclinação lateral de la cabeza, para separar este del hombro y permita mayor y mejor movilización del microscopio.
 - c) Flexión del cuello: deje un espacio de 2 dedos entre el mentón y el esternón.
4. Hombro superior retraído caudalmente con cinta adhesiva (Figura 3).

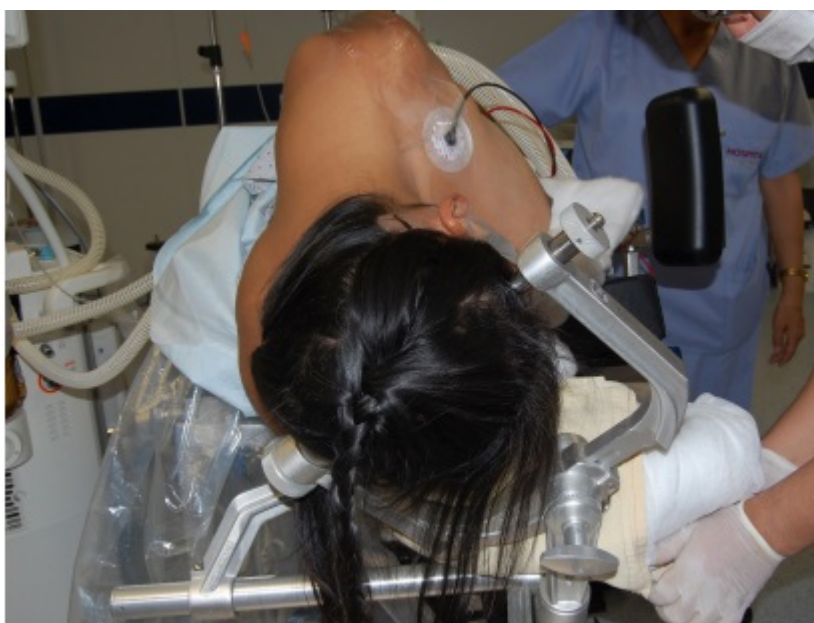

Figura 3:
posicionamiento del paciente. La cabeza debe ser fijada con soporte de tres puntos (cabezal de Mayfield o Sugita).

Abordaje quirúrgico

1. Incisión en la piel 18: incisión vertical de 3?5 cm de longitud, 5 mm mediales a la muesca mastoidea; en pacientes con cuello corto la incisión puede ser ligeramente más larga. 75% de la incisión es inferior al seno transversal, 25% superior (Figura 4).

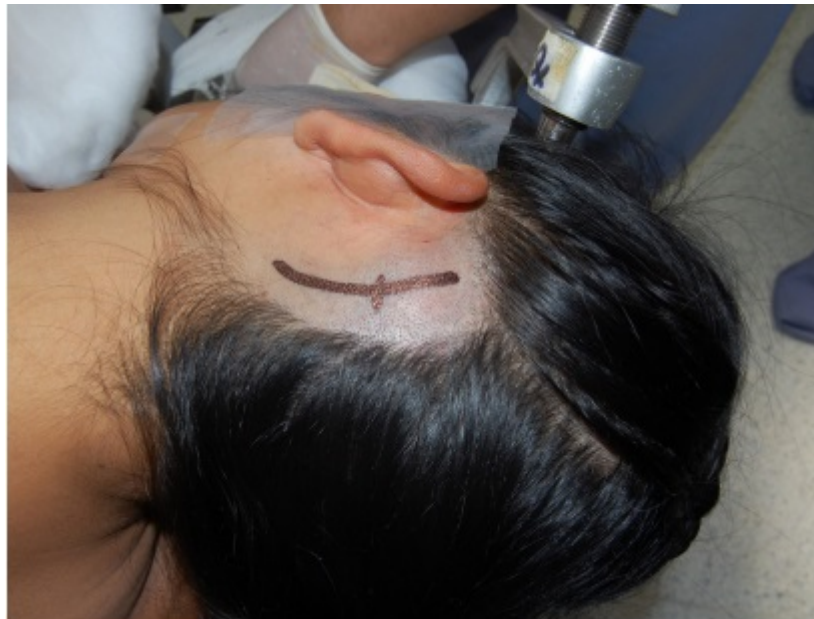

Figura 4:
Marcación de la piel.

2. Trepano:

- a) 1 cm inferior y 1 cm medial al asterion¹⁹.
- b) Si el asterion no se identifica fácilmente o si existen dudas sobre la fiabilidad del asterion como punto de referencia para la unión de los senos transversos y sigmoideos, coloque el trépano directamente sobre la vena emisaria mastoidea que drena de forma superolateral hacia el seno sigmoideo.

3. Microcraniectomía asterional: la abertura del hueso lo más cerca posible del seno transversos y sigmoideos. La posición del seno transversos se puede aproximar mediante una línea dibujada desde la base posterior del arco cigomático hasta el inión, o aproximadamente 2 dedos de ancho sobre el extremo superior de la muesca mastoidea.

El límite lateral del hueso abierto es el seno sigmoideo. Y el límite superior es el seno transversos.

El diámetro de la craniectomía debe ser de solo 2 cm. Aplicar cera ósea para bloquear cualquier posible apertura hacia las células aéreas mastoideas (Figura 5).

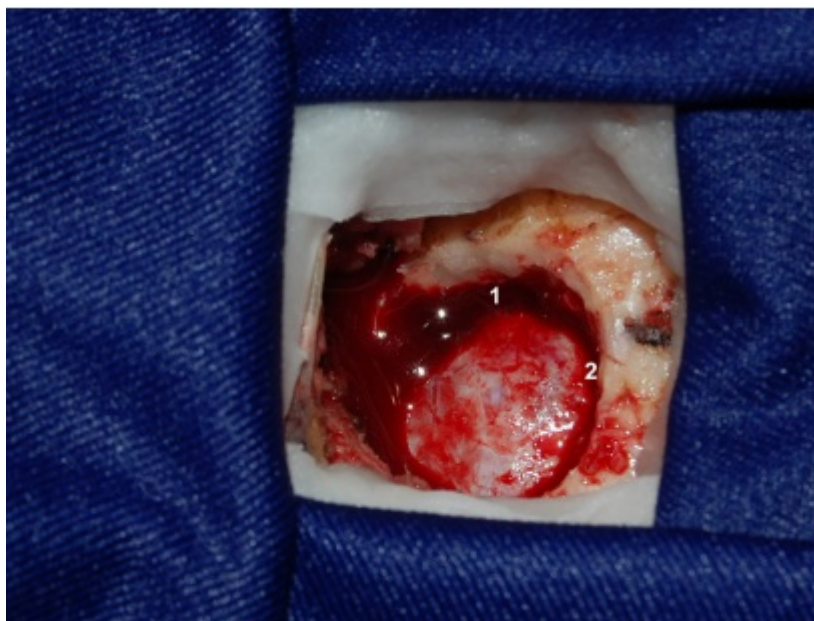

Figura 5:
Microcraniectomía asterional izquierda.
1. Seno sigmoide. 2. Seno transverso.

4. Apertura dural: ya sea una línea curva paralelas al seno transverso y sigmoide o una 'T' invertida.

5. Generalmente se requiere una mínima o nula retracción del cerebelo.

6. Permitir que el líquido cefalorraquídeo del ángulo pontocerebeloso se drene antes de continuar.

7. Seguir la unión de tentorio con el hueso petroso. Es fundamental cortar las adherencias aracnoideas. Después de esa maniobra recién puede colocarse un retractor que desplace medialmente el cerebelo.

8. Vena petrosa superior: idealmente debe ser preservada. Si se rasga se tiene que taponar o si es necesario coagular y seccionar.

9. El nervio trigémino es más profundo que el complejo VII-VIII, por lo que no deberían verse estos últimos pares craneales, si son visibles es necesario movilizar la espátula superiormente, ya que ocasionalmente una tracción suave puede causar pérdida de audición.

Descompresión del nervio.

1. La aracnoides que recubre el quinto nervio está fuertemente adherida en el ángulo pontocerebeloso, por lo que es necesario realizar una disección cortante, utilizando microtijeras (Figura 6 A). Debe exponerse completamente el nervio trigémino y su relación con la protuberancia.

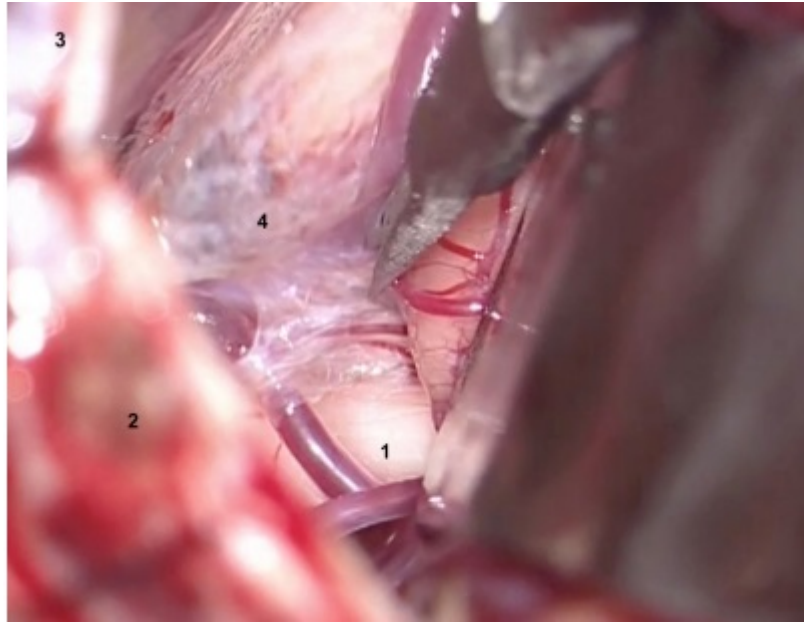


Figura 6:
Visión quirúrgica microscópica. A) Disección cortante con microtijera.
1. Nervio trigémino. 2. Seno sigmoide. 3. Seno transverso. 4. Aracnoides.

2. El quinto nervio puede estar atrófico si se han realizado rizotomias percutáneas anteriormente.

3. Las arterias y/o venas que comprimen el V par deben disecarse del nervio. El nervio debe ser inspeccionado y liberado de los buques arteriales desde su origen en el tronco encefálico hasta su entrada en el cavum de Meckel 18. Las venas se pueden coagular y luego se deben dividir (para evitar recanalización) (Figuras 6 B y C).

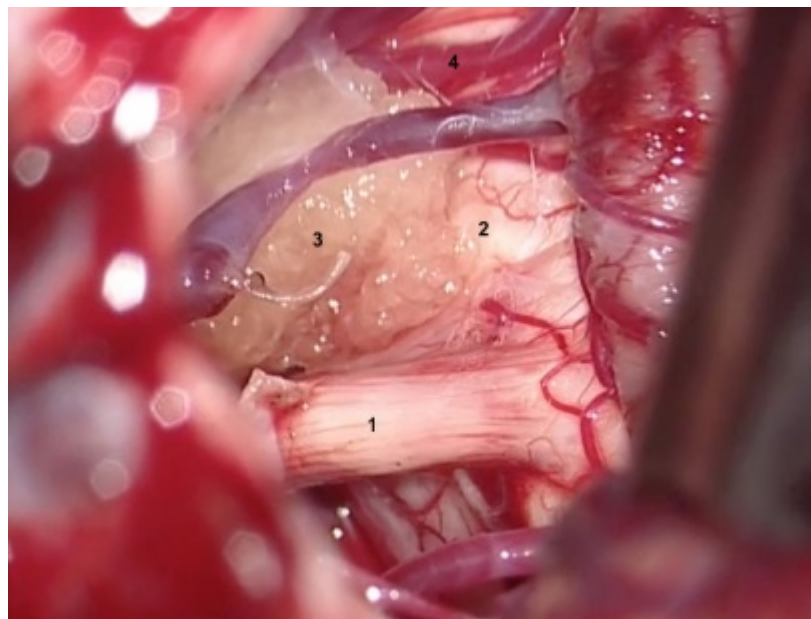


Figura 6:
Visión quirúrgica microscópica. B)
1. Nervio trigémino. 2. Protuberancia. 3. Arteria cerebelar superior que comprime el nervio medialmente. 4. Vena petrosa superior.

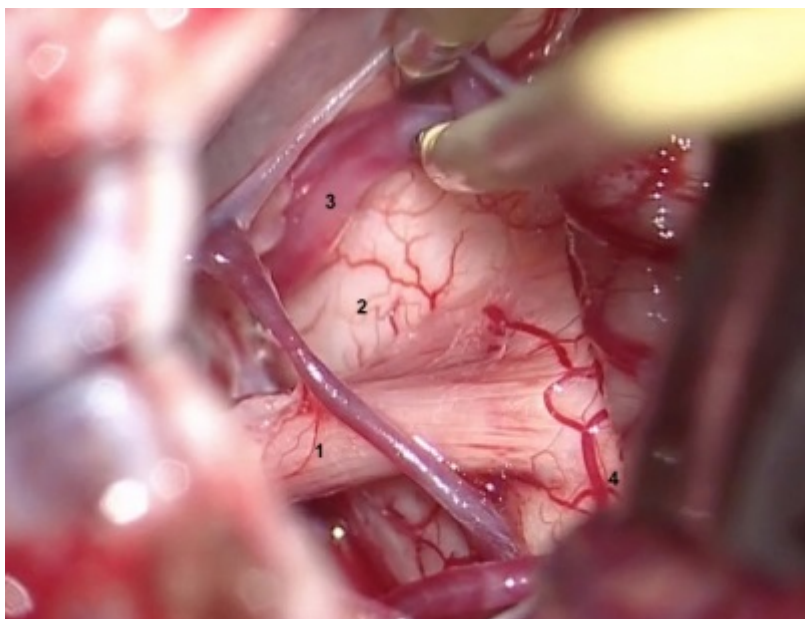


Figura 6:

Visión quirúrgica microscópica. C)

1. Nervio trigémino. 2. Protuberancia. 3. Arteria cerebelar superior. 4. Pedúnculo cerebelar medio.

4. La arteria que comprime el nervio trigémino con mayor frecuencia es la arteria cerebelar superior.

5. Es imprescindible revisar el nervio en la unión con el tronco encefálico por cualquier compresión residual antes del próximo paso.

6. El material aislante se interpone entre el nervio y el vaso para evitar la compresión. En nuestro servicio utilizamos fragmentos de teflón (Figura 6 D).

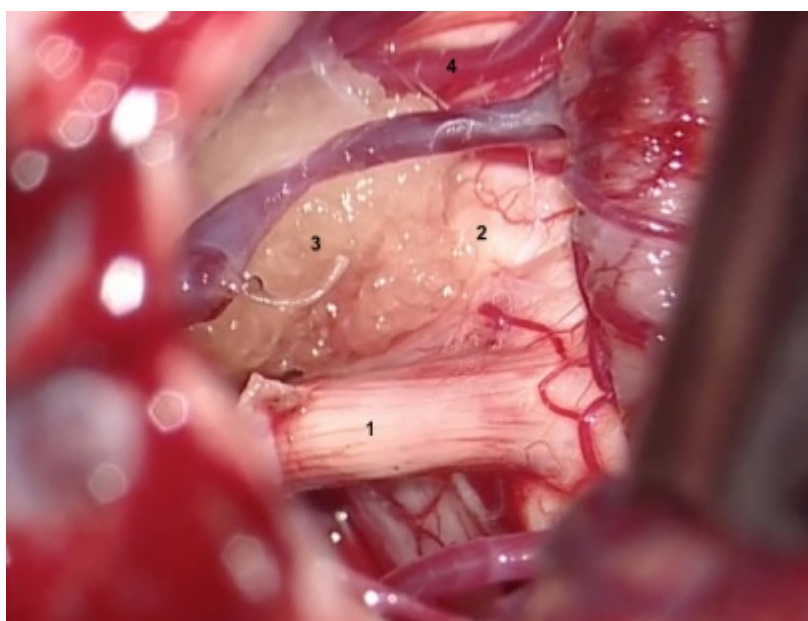


Figura 6:

Visión quirúrgica microscópica. D)

1. Nervio trigémino. 2. Protuberancia. 3. Teflón. 4. Arteria cerebelar superior.

7. Si el procedimiento es para una descompresión microvascular fallida y se desea dividir parcialmente el nervio, el nervio esta organizado somatotópicamente con fibras V1 superiormente y V3 inferiormente. Si el objetivo es la eliminación total de las vías del dolor y existe preocupación por la conducción del dolor a través de vías auxiliares, considere también dividir la raíz motora.

Cierre.

Se realiza reconstrucción anatómica por planos:

1. Aplicar cera ósea a los bordes de la craniectomía, para evitar fistulas de liquido cefalorraquídeo, principalmente por células mastoideas ²⁰.
2. Realizar cierre hermético de la duramadre con sutura continua con nylon 4-0.
3. El defecto óseo debe ser cubierto para reducir la posibilidad de dolor asociado con craniectomía.
4. Se sutura el músculo con puntos continuos (Vicryl 3-0).
5. Se sutura piel con puntos simples continuos (Nylon 4-0).

Discusión

La descompresión microvascular ofrece resultados aceptables, de tal manera que en el 75% al 80% de los pacientes el resultado puede calificarse de exitoso; en un 10% adicional el resultado es bueno aunque no se consigue un alivio total. Por tanto, su tasa de fracaso inicial esta? alrededor del 10%. El e?xito de este procedimiento se relaciona con la duracio?n previa de la cli?nica: cuando la evolucio?n de los si?ntomas es superior a los ocho an?os, la proporcio?n de enfermos que obtienen alivio inicial disminuye significativamente. De tal manera, que cuanto ma?s tiempo espera uno para realizar una descompresión microvascular, ma?s bajo sera? el porcentaje de e?xito. Para algunos autores, este tiempo no ha de ser superior a los dos an?os. Por otro lado, hay que resaltar que resulta menos efectiva en pacientes con las tres ramas del trigémino afectadas o en aquellos que fueron sometidos con anterioridad a un procedimiento de rizotomía ^{21, 22}.

Se espera que el 80% de los pacientes este? libre de dolor o tenga recurrencia menor a los 5 años y el 70% a los 8 años y medio (por tanto, el índice de recurrencia es de un 5% cada an?o, aproximadamente); aquellos pacientes en los que se observa compresio?n venosa del nervio en el campo quirúrgico tienen más recurrencias que aquellos otros en los que se objetivo? una compresio?n arterial.

La descompresión microvascular no debe ocasionar de?ficit sensorial postquiru?rgico, aunque la manipulacio?n de la rai?z puede provocar cierta disestesia en una proporcio?n baja de pacientes que raramente o nunca llegan al grado de anestesia dolorosa. Asi? pues, la incidencia de anestesia facial es mucho menor que con los procedimientos percuta?neos ^{23, 20, 24}.

Al tratarse de una cirugi?a de fosa posterior, la mortalidad se situ?a entre el 0,22% y el 2%.

En cuanto a la morbilidad cabe destacar lo siguiente: En el 20% de los casos se produce una meningitis aseptica, que normalmente debuta tres a siete días después de la realización del procedimiento, y que clínicamente se manifiesta con cefalea, meningismo, pleocitosis y cultivo de LCR negativo, respondiendo a los esteroides; aparece morbilidad neurológica mayor en el 1% al 10% de los casos, incluyendo: sordera (1%), disfunción del nervio vestibular y disfunción del nervio facial; parálisis de nervios craneales: del IV par craneal produciendo diplopia (en el 4,3%, siendo la mayoría transitorias), del VIII (en el 3% de los casos, provocando pérdida de audición) y del VII (en el 1,6%, siendo también la mayoría transitorias); hemorragias postoperatorias, incluyendo hematoma subdural, intracerebral y hemorragia subaracnoidea; crisis convulsivas y estado epiléptico e infarto cerebral en el territorio de la arteria cerebral posterior o en el tronco cerebral.

Se puede resumir las indicaciones generales de la descompresión microvascular en tres apartados ¹ :

- a) Pacientes menores de 70 años que padecen neuralgia del trigémino, con una supervivencia estimada de 5 años o más, sin factores de riesgo médicos o quirúrgicos significativos.
- b) Puede emplearse en pacientes que tienen dolor intratable pese a haberse sometido a procedimientos percutáneos previos.
- c) Neuralgias de V1, en enfermos para quienes el riesgo de queratitis por exposición debida a anestesia corneal sea inaceptable (por ejemplo, pacientes con ceguera en el ojo contralateral) o en aquellos sujetos que deseen evitar la anestesia facial por cualquier razón.

La radiocirugía estereotáctica también puede utilizarse como opción terapéutica, recomendado para pacientes con comorbilidades, enfermedades médicas de alto riesgo, dolor refractario a cirugía previa, o aquellos con anticoagulación ²⁵ .

Manejo de los fracasos terapéuticos

El 90% de las recurrencias ocurren en la misma distribución de las ramas previamente afectas; en el restante 10%, estas recurrencias aparecen en una nueva división trigeminal y pueden representar una progresión del proceso subyacente.

Los procedimientos percutáneos pueden repetirse en pacientes que sufren una recurrencia y que preservan parte de la sensibilidad facial. La repetición de dicho procedimiento percutáneo es a menudo efectiva.

Cuando las técnicas percutáneas definitivamente fracasan, se puede realizar una microdescompresión vascular pero la proporción de éxito de esta última puede verse reducida, siendo del 90% aproximadamente en pacientes a quienes se les realiza por primera vez dicho procedimiento y del 43% para aquellos a quienes se les hace una microdescompresión vascular tras una técnica percutánea (debe considerarse, no obstante, que este porcentaje del 90% puede estar sobrevalorado y también debe tenerse en cuenta que el grupo de pacientes en quienes fallaron los

procedimientos percutáneos puede seleccionar un subgrupo de enfermos cuya neuralgia es más difícil de tratar)²⁶.

La descompresión microvascular también puede repetirse en pacientes que padecen una recurrencia tras una primera microdescompresión, teniendo en cuenta que el material que se interpone entre la estructura vascular y el nervio ha podido dejar de ejercer su función por resbalar o por cualquier otro motivo²⁷.

References

1. Greenberg Mark S. Handbook of Neurosurgery. Neuropathic Pain Syndromes- Trigeminal Neuralgia Six edition. Lake Land Florida. 2006; pp 378-386.
2. Van Loveren H., Tew J.M. Jr, Keller J.T., Nurre M.A.: A 10-year experience in the treatment of trigeminal neuralgia. Comparison of percutaneous stereotaxic rhizotomy and posterior fossa exploration. J Neurosurg 1982; 57: 757-764.
3. Katusic S., Beard C.M., Bergstralh E., Kurland L.T.: Incidence and clinical features of trigeminal neuralgia, Rochester, Minnesota, 1945-1984. Ann Neurol 1990; 27: 89-95.
4. Morley T.P.: General considerations, medical therapy and minor operative procedures for trigeminal neuralgia. En Youmans JR (ed). Neurological Surgery, 3rd ed. Philadelphia; WB Saunders, 1990; pp. 3880-3887.
5. Morley T.P.: General considerations, medical therapy and minor operative procedures for trigeminal neuralgia. En Youmans JR (ed). Neurological Surgery, 3rd ed. Philadelphia; WB Saunders, 1990; pp. 3880-3887.
6. Bullitt E., Tew J.M., Boyd J.: Intracranial tumors in patients with facial pain. J Neurosurg 1986; 64: 865-871.
7. Young R.F.: The trigeminal nerve and its central pathways. Physiology of facial sensation and pain. En Rovit RL, Murali R, Jannetta PJ (eds). Trigeminal neuralgia. Baltimore; Williams and Wilkins, 1990; pp. 27-51.
8. Humphrey T. The central relations of trigeminal nerve. En Kahn EA, Crosby EC, Schneider RC, Taren JA (eds). Correlative neurosurgery, 20th ed. Springfield; Charles C Tomas, 1973; pp. 477-492.
9. Hardy DG, Rhoton AL. Microsurgical Relationships of the Superior Cerebellar Artery and the Trigeminal Nerve. J Neurosurg. 1978; 49:669-678
10. Morita A, Fukushima T, Miyazaki S, et al. Tic Douloureux Caused by Primitive Trigeminal Artery or its Variant. J Neurosurg. 1989; 70:415-419
11. Apfelbaum RI, Carter LP, Spetzler RF, Hamilton MG. In : Trigeminal Neuralgia: Vascular Decompression. Neurovascular Surgery. New York: McGraw-Hill; 1995:1107-1117
12. Sweet W.H.: The treatment of trigeminal neuralgia (tic douloureux). N Engl J Med 1986; 315: 174-177.
13. Sweet W.H.: The history of the development of treatment for trigeminal neuralgia. Clin Neurosurg 1985; 32: 294- 318.

14. Hakanson S.: Trigeminal neuralgia treated by the injection of glycerol into the trigeminal cistern. *Neurosurgery* 1981; 9: 638-646.
15. Sheldon C.H., Pudenz R.H., Freshwater D.B., Crue B.L.: Compression rather than decompression for trigeminal neuralgia. *J Neurosurg* 1955; 12: 123-126.
16. Mullan S., Lichtor T.: Percutaneous microcompression of the trigeminal ganglion for trigeminal neuralgia. *J Neurosurg* 1983; 59: 1007-1012.
17. Jannetta P.J.: Arterial compression of the trigeminal nerve at the pons in patients with trigeminal neuralgia. *J Neurosurg* 1967; 26: S159-162.
18. McLaughlin MR, Jannetta PJ, Clyde BL, Subach BR, Comey CH, Resnick DK. Microvascular decompression of cranial nerves: Lessons learned after 4400 operations. *J Neurosurg*. 1999; 90:1:8
19. Tew JM, van Loveren HR. Atlas of Operative Microneurosurgery. Philadelphia: W. B. Saunders; 1994; 1: Aneurysms and Arteriovenous Malformations
20. Jannetta P.J.: Microsurgical management of trigeminal neuralgia. *Arch Neurol* 1985; 42: 800.
21. Alberione F., Arena A., Matera R.: [Microvascular descompression for trigeminal neuralgia: prognostic [correc- ted] factors]. *Neurocirugia* 2008; 19: 242-247.
22. Burchiel K.J., Clarke H., Haglund M., Loeser J.D.: Longterm efficacy of microvascular decompression in trigeminal neuralgia. *J Neurosurg* 1988; 69: 35-38.
23. Hanakita J., Kondo A.: Serious complications of microvascular decompression operations for trigeminal neuralgia and hemifacial spasm. *Neurosurgery* 1988; 22: 348- 352.
24. Schmidek H.H., Sweet W.H. (eds): Operative neurosurgical techniques, 20th ed. Philadelphia; WB Saunders, 1988
25. Lunsford LD. Comment on Taha J M and Tew J M: Comparison of Surgical Treatmen ts for Trigeminal Neuralgia: Reevaluation of Radiofrequency Rhizotomy. *Neurosurgery*. 1996; 38
26. Barba D., Alksne J.F.: Success of microvascular decompression with and without prior surgical therapy for trigeminal neuralgia. *J Neurosurg* 1984; 60: 104-107.
27. Ferna?ndez-Carballal C., Garcí?a-Salazar F., Pe?rez- Calvo J., Garcí?a-Leal R., Gutie?rrez F.A., Carrillo R.: [Management of recurrent trigeminal neuralgia after failed microvascular decompression]. *Neurocirugia* 2004; 15: 345- 352.

Author notes

- * **Correspondencia a:** Richard Gonzalo Párraga, M.D. Correo electrónico: richardparraga@ineb.com.bo

Alternative link

[http://www.scielo.org.bo/scielo.php?](http://www.scielo.org.bo/scielo.php?script=sci_arttext&pid=S1012-29662020000100011&lng=es&nrm=iso)
[script=sci_arttext&pid=S1012-29662020000100011&lng=es&nrm=iso](http://www.scielo.org.bo/scielo.php?script=sci_arttext&pid=S1012-29662020000100011&lng=es&nrm=iso)
(html)