



Gaceta Médica Boliviana
ISSN: 1012-2966
ISSN: 2227-3662
gacetamedicaboliviana@gmail.com
Universidad Mayor de San Simón
Bolivia

Esporotricosis: presentación de un caso inusual

Jaldín, Juan Pablo; Rodríguez Auad, Juan Pablo

Esporotricosis: presentación de un caso inusual

Gaceta Médica Boliviana, vol. 43, núm. 1, 2020

Universidad Mayor de San Simón, Bolivia

Disponible en: <https://www.redalyc.org/articulo.oa?id=445674690030>

DOI: <https://doi.org/10.47993/gmb.v43i1.31>

Todos los derechos morales a los autores y todos los derechos patrimoniales a la Gaceta Médica Boliviana

Todos los derechos morales a los autores y todos los derechos patrimoniales a la Gaceta Médica Boliviana



Esta obra está bajo una Licencia Creative Commons Atribución-CompartirIgual 4.0 Internacional.

Esporotricosis: presentación de un caso inusual

An unusual presentation of sporotrichosis: a case report

Jaldín, Juan Pablo * dr.jpjaldin@gmail.com

Universidad Mayor de San Andrés, Bolivia

Rodríguez Auad, Juan Pablo

Hospital del Niño ?Dr. Ovidio Aliaga Uría?, Bolivia

Resumen: La esporotricosis es una micosis subcutánea de evolución crónica que puede afectar a humanos y animales, causada por el complejo *Sporothrix schenckii*, se considera un padecimiento ocupacional y su vía de entrada es a través de traumatismos, es frecuente en niños y adolescentes. Se comunica el caso de una adolescente de 12 años, con historia clínica de un año de evolución de causas no bien identificadas de dermatosis facial localizada en región pre-auricular izquierda, constituida por una placa eritematosa, escamosa, indurada, de bordes definidos. Se confirmó el diagnóstico de esporotricosis cutánea fija por el aislamiento en el cultivo y biopsia de lesión. La paciente fue dada de alta con tratamiento de yoduro de potasio durante dos meses.

Palabras clave: esporotricosis cutánea, *Sporothrix schenckii*, yoduro de potasio.

Abstract: Sporotrichosis is a chronic subcutaneous mycosis that can affect humans and animals caused by *Sporothrix schenckii* complex, it is considered an occupational disease and its route of entry is through injuries, it is common in children and adolescents. A 12-year-old female patient with a lesion of one year of evolution, not well identified causes of facial dermatosis localized in left preauricular region, consisting of an erythematous, scaly, indurated and defined edges. The diagnosis of fixed cutaneous sporotrichosis by isolation in culture and wound biopsy was confirmed. The patient was discharged with potassium iodide treatment for two months.

Keywords: cutaneous sporotrichosis, *Sporothrix schenckii*, potassium iodide.

La esporotricosis es una infección micótica subcutánea granulomatosa crónica causada por el complejo de especies de hongos dimórficos *Sporothrix schenckii*, un saprofito común del suelo, musgo y detritos de plantas. La enfermedad es endémica en regiones con un clima tropical o subtropical y entre el personal involucrado en la agricultura o el manejo de material vegetal. Después de la implantación traumática del patógeno en la piel, la enfermedad se desarrolla como esporotricosis cutánea fija, linfocutánea o cutánea diseminada que afecta principalmente a las extremidades en sus formas clásicas ¹.

Para el diagnóstico es importante la clínica y el antecedente epidemiológico, pero la confirmación del mismo se realiza por examen directo (se observan los cuerpos asteroides) y cultivo (se observan colonias características), otros estudios menos utilizados son los estudios histopatológicos, serológicos e inoculación en animales ².

Gaceta Médica Boliviana, vol. 43, núm. 1, 2020

Universidad Mayor de San Simón, Bolivia

Recepción: 05 Diciembre 2019
Aprobación: 03 Marzo 2020

DOI: <https://doi.org/10.47993/gmb.v43i1.31>

Redalyc: <https://www.redalyc.org/articulo.oa?id=445674690030>

El manejo terapéutico incluye antimicóticos sistémicos (itraconazol, fluconazol) y medidas locales (termoterapia), en algunos pacientes se ha utilizado terbinafina con eficientes resultados sin embargo no existe suficientes estudios clínicos para recomendar su aplicación, en los países subdesarrollados se emplea el yoduro de potasio con buenos resultados terapéuticos ²⁻⁴.

Reportamos un caso infrecuente de esporotricosis cutánea facial fija, donde la sospecha clínica junto con las investigaciones microbiológicas ayudaron a confirmar el diagnóstico y el manejo adecuado.

Presentación del caso

Paciente femenina de 12 años de edad, estudiante, acude a consulta del Hospital del Niño "Dr. Ovidio Aliaga Uribe", procedente del área rural Caquiña de la Provincia Muñecas, La Paz, Bolivia. Con evolución de la enfermedad de un año aproximadamente, lesión en región pre auricular izquierda que comenzó como una pápula roja que creció lentamente en tamaño y número. La paciente no refiere trauma, pero si refiere frecuentar áreas de gran vegetación como esparcimiento con sus compañeros de colegio. En el examen físico se observó dermatosis en región facial, pre-auricular izquierda con lesión caracterizada por una placa eritematosa, indurada, de bordes bien definidos de 10 x 7 cm, se evidenció tres soluciones de continuidad de 2 cm de diámetro aproximadamente con secreción mínima no purulenta sin datos de sangrado, levemente doloroso a la palpación, no se evidenció linfadenopatías (Figura 1).

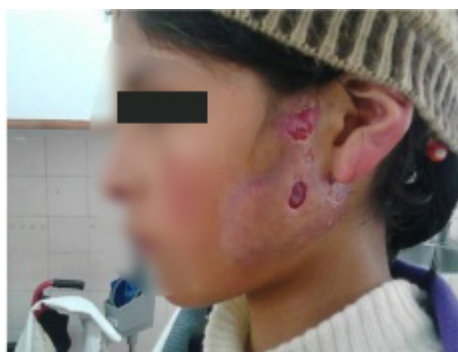

Figura 1.

Esporotricosis cutánea fija en región pre auricular izquierda.

Se tomaron muestras de la lesión para biopsia y examen micológico que posteriormente reportan positivo para esporotricosis, con lo que se confirmó el diagnóstico de esporotricosis cutánea fija, la paciente fue tratada con yoduro de potasio durante dos meses con muy buena evolución y resolución del caso.

Discusión

La distribución geográfica de esta micosis es universal, pero predomina en lugares de clima tropical y subtropical, en Bolivia no existe un

reporte oficial de casos de esporotricosis, sin embargo, es una de las micosis cutáneas más comunes que son referidas al Hospital del Niño, generalmente de lugares tropicales cercanos a la ciudad de La Paz, como es la zona de los Yungas ^{5,6}.

La paciente procede de una zona subtropical del departamento de La Paz, presenta lesiones que no son tan características de esporotricosis, por lo que al inicio no se estableció un diagnóstico preciso al momento, por lo cual se pensaron en las siguientes enfermedades como diagnósticos diferenciales: cromomycosis y tuberculosis cutánea, dadas las características clínicas de las lesiones y el antecedente geográfico, como el tiempo prolongado de evolución. Para confirmar el diagnóstico se solicitó al laboratorio de patología un estudio de biopsia de tejido comprometido en el cual reportó lesiones compatibles con esporotricosis.

El reporte del examen micológico directo y el cultivo revelaron presencia de escasas levaduras en gemación con implantación angosta. Se realizó un cultivo de las muestras obtenidas de las lesiones por hisopado y aspirado de secreción sembradas en el medio de Sabouraud con antibióticos, a 25°C, donde se obtuvieron colonias características entre el tercer y sexto día, que tomaron un color oscuro el décimo día y un tono casi negro después de los 30 días (Figura 2) ⁷.




Figura 2.

Colonias de *Sporothrix schenckii* en agar de glucosa (SDA) de Sabouraud a 25 ° C.
El color beige inicial se vuelve marrón oscuro a medida que maduran las colonias

Al examen microscópico de estas colonias se observaron hifas y conidias típicas de *Sporothrix schenckii*, con lo que se confirmó el diagnóstico de esporotricosis cutánea.

Referencias

1. Chakrabarti A, Bonifaz A, Gutierrez-Galhardo MC, Mochizuki T, Li S. Global epidemiology of sporotrichosis. *Med Mycol*. 2015;53:3?14.
2. Mahajan VK. Sporotrichosis: an overview and therapeutic options. *Dermatol. Res. Prac.* 2014;2014:272376.
3. Kauffman C, Bustamante B, Chapman S, Pappas P. Clinical Practice Guidelines for the Management of Sporotrichosis: 2007 Update by the Infectious Diseases Society of America. *IDSA Guidelines for Management of Sporotrichosis CID* 2007;45:1255-65.
4. Bonifaz A, Vázquez D. Diagnosis and Treatment of Lymphocutaneous Sporotrichosis: What Are the Options?. *Curr fungal infect rep* 2013;7:252-9.
5. Rubio G, Sánchez G, Porras L, Alvarado Z. Esporotricosis: prevalencia, perfil clínico y epidemiológico en un centro de referencia en Colombia. *Rev Iberoam Micol*. 2010;27:75?9.
6. Michel da Rosa AC, Scroferneker ML, Vettorato R et al. Epidemiology of sporotrichosis: a study of 304 cases in Brazil. *J Am Acad Dermatol* 2005; 52:451-459.
7. De Araujo T, Marquez AC, Kerdel F. Sportrichosis. *Int J Dermatol* 2001;40:737-742.

Notas de autor

* **Correspondencia** a: Juan Pablo Jaldín. **Correo electrónico:** dr.jpjaldin@gmail.com

Enlace alternativo

http://www.scielo.org.bo/scielo.php?script=sci_arttext&pid=S1012-29662020000100016&lng=es&nrm=iso
(html)