



Gaceta Médica Boliviana
ISSN: 1012-2966
ISSN: 2227-3662
gacetamedicaboliviana@gmail.com
Universidad Mayor de San Simón
Bolivia

Secuelas de Trauma Ocular Contuso, en paciente económicamente activo

Quispaya Q., Rolando; Fernandez M., Paola

Secuelas de Trauma Ocular Contuso, en paciente económicamente activo

Gaceta Médica Boliviana, vol. 43, núm. 1, 2020

Universidad Mayor de San Simón, Bolivia

Disponible en: <https://www.redalyc.org/articulo.oa?id=445674690032>

DOI: <https://doi.org/10.47993/gmb.v43i1.33>

Todos los derechos morales a los autores y todos los derechos patrimoniales a la Gaceta Médica Boliviana
Todos los derechos morales a los autores y todos los derechos patrimoniales a la Gaceta Médica Boliviana



Esta obra está bajo una Licencia Creative Commons Atribución-CompartirIgual 4.0 Internacional.

Secuelas de Trauma Ocular Contuso, en paciente económicamente activo

Sequelae of blunt eye trauma, in an economically active patient

Quispaya Q., Rolando * uispaya@gmail.com

Universidad Mayor de San Simón, Bolivia

Fernandez M., Paola

Universidad Mayor de San Simón, Bolivia

Gaceta Médica Boliviana, vol. 43, núm. 1, 2020

Universidad Mayor de San Simón, Bolivia

Recepción: 19 Marzo 2020
Aprobación: 21 Mayo 2020

DOI: <https://doi.org/10.47993/gmb.v43i1.33>

Redalyc: <https://www.redalyc.org/articulo.oa?id=445674690032>

Resumen: El trauma ocular es una causa frecuente de consulta en los servicios de oftalmología, es más frecuente en el género masculino. Dependiendo de la gravedad del daño ocasionado, el tratamiento representa un reto para el oftalmólogo, porque, se enfrenta ante un daño patológico integral y complejo. El presente caso corresponde a un paciente masculino con baja de agudeza visual importante en ojo derecho, con antecedente de trauma ocular contuso, ocasionado con una piedra, en su ambiente laboral, que acude dos meses posterior al trauma ocular. Al examen presenta secuelas del trauma ocular contuso, fibrosis capsular anterior, catarata traumática, subluxación de cristalino, etc. El pronóstico visual tras un procedimiento quirúrgico es bueno, sin embargo, el paciente rechaza la cirugía. Por lo tanto, es muy importante el uso de lentes de trabajo que puede prevenir accidentes laborales.

Palabras clave: trauma, ojo, fibrosis, subluxación de cristalino.

Abstract: The ocular trauma is a frequent cause of consultation in ophthalmology services, it is more frequent in males. Depending on the severity of the damage caused, the treatment represents a challenge for the ophthalmologist, because, he faces an integral and complex pathological damage. The present case corresponds to a male patient with low visual acuity in the right eye, with a history of blunt eye trauma, caused by a stone, in his work environment, who came two months after the eye trauma. On examination, he presented sequelae of blunt ocular trauma, anterior capsular fibrosis, traumatic cataract, lens subluxation, etc. The visual prognosis after a surgical procedure is good, however, the patient rejects the surgery. Therefore, it is very important to wear work glasses that can prevent workplace accidents.

Keywords: trauma, eye, fibrosis, subluxation lens.

El trauma ocular es toda lesión originada por un agente mecánico sobre el ojo, que ocasiona daño tisular, con compromiso de la función visual ¹.

Es una causa frecuente de consulta en los servicios de urgencia, representando el 3% del total de ellas, afecta con mayor frecuencia a personas en edad productiva con un promedio de 30,6 años, el sexo masculino, representa el 87% del total de los casos ².

Según la OMS el 90% de las personas con discapacidad visual vive en países de ingresos bajos y el 28% de las personas que padecen discapacidad visual moderada y grave, están en edad de trabajar, estas limitaciones visuales afectan la capacidad de la persona para llevar una vida productiva, menoscabando las posibilidades de empleo. Se estima que la mayoría de los casos de discapacidad visual son prevenibles o tratables hasta en el 80%,

pero el acceso a servicios de prevención, educación, tratamiento, así como de rehabilitación, es muy limitado ³ .

La falta de uso de equipos de protección personal en los accidentes en vehículo motorizado o accidentes laborales, nos hablan de la falta de regularización en esta área y representan un campo fértil para la medicina preventiva ⁴ .

Presentación del caso

Este es el caso de un paciente masculino de 26 años de edad, de ocupación albañil, que acude a consulta por baja de agudeza visual, progresiva, en ojo derecho, con antecedente de trauma ocular contuso con una piedra, dos meses antes de la consulta, mientras realizaba trabajos de construcción. Al examen oftalmológico presenta una agudeza visual del ojo derecho (OD) de cuenta dedos a 3 metros, Ojo izquierdo (OI) de 20/20. Al examen biomicroscópico bajo midriasis (Figura 1) en OD: se observa pliegues en la cápsula anterior a 12:00 hrs. como resultado de fibrosis capsular in situ, formada a partir de un pequeña ruptura ocasionada por el trauma, además de una catarata traumática que está en progreso de 3:00 a 6:00 hrs. ; subluxación de cristalino hacia temporal superior, como resultado de la rotura de la zónula de Zinn en el área nasal inferior, ocasionada por el fuerte impacto contuso, y por último se denota la presencia de vítreo en cámara anterior que va de 2:00 a 7:00 hrs. (Figura 2). OI: segmento anterior normal. Al examen de fondo de ojo de ambos ojos, sin alteraciones.

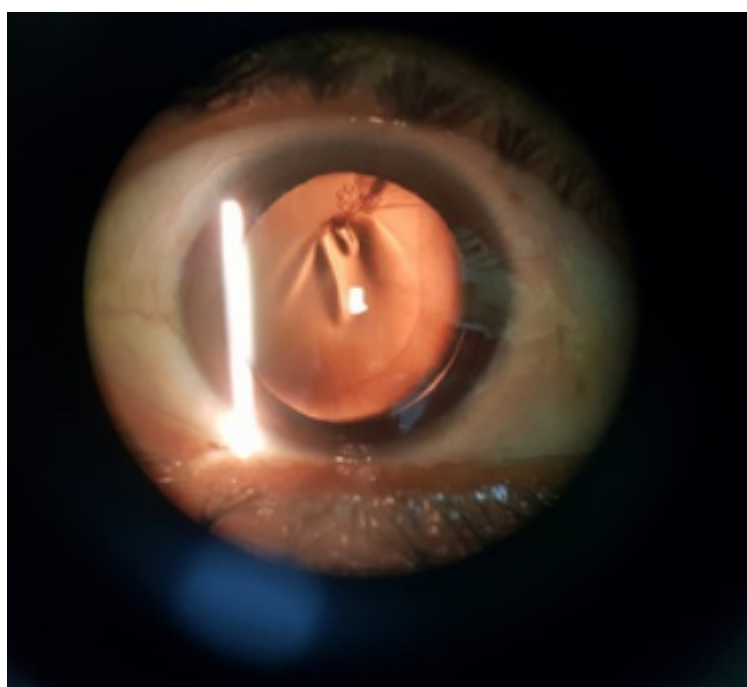


Figura 1.

Examen biomicroscópico de segmento anterior bajo midriasis medicamentosa.

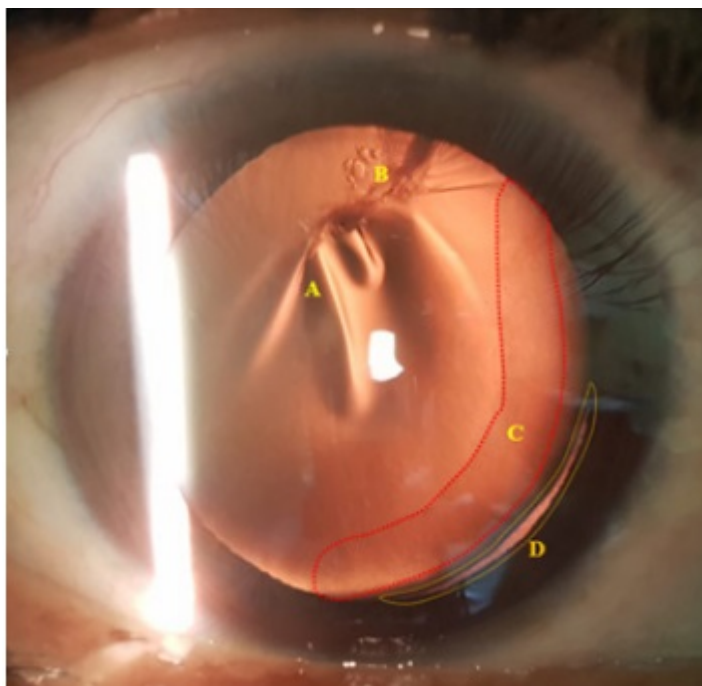


Figura 2.

Biomicroscopia por retroiluminación (OD)

Se observa A: pliegues en la cápsula anterior + fibrosis capsular in situ. B: catarata traumática en progreso. C: vítreo en cámara anterior. D: subluxación de cristalino por rotura de la zónula de Zinn

Debido al déficit visual importante se plantea un procedimiento quirúrgico consistente en cirugía de catarata mediante la técnica de Facoemulsificación con implante de anillo de tensión capsular y vitrectomía anterior. posterior a exámenes complementarios, sin embargo, el paciente decide rechazar la cirugía.

Por tal motivo, se recomienda usar lentes de trabajo durante el desarrollo de sus actividades laborales, para evitar este tipo de accidentes.

Discusión

El trauma ocular es una de las principales causas de morbilidad ocular severa, en particular en países en vías de desarrollo, y se trata además de un trastorno prevenible ⁵. Pueden ser abiertas o cerradas, en el caso presentado es un trauma ocular cerrado, la literatura indica que una de sus complicaciones principales de la contusión es la lesión traumática del cristalino, ocasionando catarata traumática y/o luxación o subluxación del cristalino ⁶. La catarata genera una alteración visual que disminuye la visión lenta y progresivamente; es la principal causa de ceguera reversible ⁷.

El tratamiento de la catarata traumática se realiza mediante un procedimiento quirúrgico, al ser la facoemulsificación una de ellas, esta es una de las técnicas quirúrgicas más seguras y con mejores resultados, pero debe ser realizada por cirujanos oftalmólogos entrenados con las condiciones técnicas adecuadas ⁸. La catarata sigue siendo una de las

causas principales de visión deficiente, cuya proporción es mayor en los países de ingresos bajos y medianos que en los de ingresos altos. Tal es el caso del paciente, que, debido a sus condiciones económicas, tuvo que rechazar la cirugía indicada, con la cual tendría un buen pronóstico visual⁹.

El trauma ocular grave genera un impacto socioeconómico significativo que lo vuelve un problema de salud a escala global como resultado de los altos costos asociados al manejo y al tratamiento médico¹⁰ y al estar acompañado de inadecuadas medidas de seguridad en casa, lugares de trabajo y la escasez de acceso fácil a médicos especialistas, hacen que sean responsables del pobre resultado visual en trauma ocular en países en vías de desarrollo¹¹.

Es importante establecer políticas de salud con respecto al trauma ocular, más aún si tenemos claro que más del 90% de las lesiones oculares pueden prevenirse con medidas básicas de cuidado de los ojos¹².

Presentamos el caso de un paciente joven, que se encuentra en plena edad productiva socioeconómicamente, que tras sufrir un accidente laboral, no cuenta con seguro médico, motivo por el cual no acude a consulta oftalmológica en primera instancia y espera mejorar espontáneamente, hecho que no ocurrió y tras 2 meses se ve obligado a realizar la consulta, por sus medios, tras notar baja de visión progresiva que le dificulta en el trabajo y aunque los estudios demuestren que en su caso tiene buen pronóstico visual, la realidad es que el paciente rechaza la indicación quirúrgica, por no poder acceder al mismo. He aquí la importancia de poder prevenir este tipo de accidentes laborales, con el uso correcto de lentes de trabajo, que son más económicos y accesibles en comparación del costo que representa una cirugía.

Referencias

1. Diagnóstico y tratamiento de Contusión Ocular y orbitaria. México: Secretaría de Salud, citado 27 de Julio de 2018. Disponible en internet: http://www.cenetec.salud.gob.mx/descargas/gpc/CatalogoMaestro/436_GPC_Contusixn_ocular_y_orbitaria/GER_Contusixn_ocular_y_orbitaria.pdf
2. Sanchez R, Pivcevic D, Leon A, Ojeda M. Trauma ocular. Cuadernos de Cirugía [Internet]. 2008. 22(1):91-97. Disponible en: <http://revistas.uach.cl/html/cuadcir/v22n1/body/art13.html>
3. OMS Organización Mundial de la Salud. Ceguera y discapacidad. Nota descriptiva, Octubre de 2017. Disponible en: <https://www.who.int/es/news-room/fact-sheets/detail/blindness-and-visual-impairment>
4. Puoucell Ferraez JL, Perdomo Martinez R. Epidemiological characteristics of ocular trauma, classified according to the ocular trauma score. Rev Med UAS [Internet]. 2019. 9(3):143-150. Disponible en: <http://hospital.uas.edu.mx/revmeduas/articulos/v9/n3/traumaocular.pdf>
5. Chen Chen Z, Li SM. Trauma of the globe: State of art in global and in China. Chin J Traumatol [Internet]. 2016;19(6):317-8. Disponible en: <https://www.sciencedirect.com/science/article/pii/S1008127516303662>

6. American Academic of Ophthalmology. Lens and Cataract. Volumen 11. San Francisco: European Board of Ophthalmology; 2018-2019. Pág. 50-51
7. Mijenes O, Martínez S, Aguilar V, Rodríguez Y, Santos S, Sanjurjo J. Factores de riesgo ocular y experiencia del cirujano en las complicaciones de la cirugía de catarata. Revista Cubana de Oftalmología. 2014; 27(2): 203-211. Disponible en: <https://www.medigraphic.com/cgi-bin/new/resumen.cgi?IDARTICULO=57080>
8. Welch G, Cruz M, Escalona M, Fundora V. Facoemulsificación en la cirugía de catarata. Revista Cubana de Medicina Militar. 2017; 46(3): 244-255. Disponible en: http://scielo.sld.cu/scielo.php?script=sci_arttext&pid=S0138-65572017000300005
9. Organización Mundial de la Salud. Ceguera y discapacidad visual. [Internet]; 2018. Disponible en: <https://www.who.int/es/newsroom/fact-sheets/detail/blindness-and-visual-impairment>.
10. Diazgranados FJ, Anaya D, Arias D, Pinto I, Solano A, Carvajal R. Trauma Ocular Abierto en el Hospital de San José. Visión Pan-American [Internet]. 2018 [citado 20 Feb 2019];17(2):79-83.
11. Girkin C, McGwin G Jr, Morris R, Kuhn F. Glaucoma following penetrating ocular trauma: A cohort study of the United States Eye Injury Registry. American Journal of Ophthalmology. 2004;139(1):100-5. Disponible en: [https://www.ajo.com/article/S0002-9394\(04\)01037-2/abstract](https://www.ajo.com/article/S0002-9394(04)01037-2/abstract)
12. Ministerio de Salud. Guía Clínica Trauma ocular grave. Santiago: Minsal, 2007. Pag.1-37. Disponible en: <http://www.bibliotecaminsal.cl/wp/wp-content/uploads/2016/04/Trauma-Ocular-Grave.pdf>

Notas de autor

* **Correspondencia a:** Rolando Quispaya Quispe. **Correo electrónico:** quispaya@gmail.com

Enlace alternativo

http://www.scielo.org.bo/scielo.php?script=sci_arttext&pid=S1012-29662020000100018&lng=es&nrm=iso
(html)