



Gaceta Médica Boliviana
ISSN: 1012-2966
ISSN: 2227-3662
gacetamedicaboliviana@gmail.com
Universidad Mayor de San Simón
Bolivia

El Síndrome de Leriche: Subdiagnóstico en la Enfermedad Arterial Periférica

Azanero-Haro, Johan

El Síndrome de Leriche: Subdiagnóstico en la Enfermedad Arterial Periférica

Gaceta Médica Boliviana, vol. 45, núm. 1, 2022

Universidad Mayor de San Simón, Bolivia

Disponible en: <https://www.redalyc.org/articulo.oa?id=445674693015>

El Síndrome de Leriche: Subdiagnóstico en la Enfermedad Arterial Periférica

Leriche Syndrome: Underdiagnosis in Peripheral Artery Disease

Johan Azanero-Haro

Hospital Nacional Hipólito Unánue. Lima, Perú

Resumen: La enfermedad oclusiva aorto-iliaca, denominada también como Síndrome de Leriche, es la oclusión de la aorta abdominal en su segmento infrarrenal, siendo la aterosclerosis la causa principal. Los factores de riesgo más frecuentes, son: la hipertensión, la diabetes mellitus, la dislipidemia y el tabaquismo. Se describe el caso de un paciente con factores de riesgo para enfermedad aterosclerótica quien ingresó por dolor en miembros inferiores, claudicación intermitente, cambios de coloración en pie y ausencia de pulsos en miembros inferiores. Clínicamente, esta entidad se caracteriza por la tríada clásica: Claudicación, disfunción eréctil y pulsos distales disminuidos. Debido a su cronicidad, muchos suelen ser asintomáticos debido a la circulación colateral que desarrollan, lo que conlleva a un subregistro. Los estudios vasculares como: la ecografía doppler, la angiotomografía computarizada y la angiografía aórtica pueden ayudar a confirmar el diagnóstico y la ubicación de la estenosis, siempre teniendo como pilar fundamental la sospecha clínica.

Palabras clave: cianosis, claudicación intermitente, enfermedad arterial periférica, impotencia sexual, cianosis, claudicación intermitente, enfermedad arterial periférica, impotencia sexual.

Resumen: La enfermedad oclusiva aorto-iliaca, denominada también como Síndrome de Leriche, es la oclusión de la aorta abdominal en su segmento infrarrenal, siendo la aterosclerosis la causa principal. Los factores de riesgo más frecuentes, son: la hipertensión, la diabetes mellitus, la dislipidemia y el tabaquismo. Se describe el caso de un paciente con factores de riesgo para enfermedad aterosclerótica quien ingresó por dolor en miembros inferiores, claudicación intermitente, cambios de coloración en pie y ausencia de pulsos en miembros inferiores. Clínicamente, esta entidad se caracteriza por la tríada clásica: Claudicación, disfunción eréctil y pulsos distales disminuidos. Debido a su cronicidad, muchos suelen ser asintomáticos debido a la circulación colateral que desarrollan, lo que conlleva a un subregistro. Los estudios vasculares como: la ecografía doppler, la angiotomografía computarizada y la angiografía aórtica pueden ayudar a confirmar el diagnóstico y la ubicación de la estenosis, siempre teniendo como pilar fundamental la sospecha clínica.

Palabras clave: cianosis, claudicación intermitente, enfermedad arterial periférica, impotencia sexual, cianosis, claudicación intermitente, enfermedad arterial periférica, impotencia sexual.

Abstract: Aortoiliac occlusive disease, also known as Leriche's Syndrome, is the occlusion of the abdominal aorta in its infrarenal segment, with atherosclerosis being the main cause. The most frequent risk factors are: hypertension, diabetes mellitus, dyslipidemia and smoking. The case of a patient with risk factors for atherosclerotic disease who was admitted due to pain in the lower limbs, intermittent claudication, discoloration of the foot and absence of pulses in the lower limbs is described. Clinically, is characterized by the classic triad: Claudication, erectile dysfunction and decreased distal pulses. Due to their chronicity, many are usually asymptomatic due to the collateral circulation they develop, which leads to underreporting. Vascular studies such as: Doppler ultrasound, computed tomography angiography and aortic angiography can

Gaceta Médica Boliviana, vol. 45, núm. 1, 2022

Universidad Mayor de San Simón, Bolivia

Recepción: 15 Marzo 2021
Aprobación: 02 Mayo 2022

Redalyc: <https://www.redalyc.org/articulo.oa?id=445674693015>

help confirm the diagnosis and location of stenosis, always having clinical suspicion as a fundamental pillar.

Keywords: peripheral artery disease, Intermittent claudication, erectile dysfunction, cyanosis, peripheral artery disease, Intermittent claudication, erectile dysfunction, cyanosis.

Abstract: Aortoiliac occlusive disease, also known as Leriche's Syndrome, is the occlusion of the abdominal aorta in its infrarenal segment, with atherosclerosis being the main cause. The most frequent risk factors are: hypertension, diabetes mellitus, dyslipidemia and smoking. The case of a patient with risk factors for atherosclerotic disease who was admitted due to pain in the lower limbs, intermittent claudication, discoloration of the foot and absence of pulses in the lower limbs is described. Clinically, is characterized by the classic triad: Claudication, erectile dysfunction and decreased distal pulses. Due to their chronicity, many are usually asymptomatic due to the collateral circulation they develop, which leads to underreporting. Vascular studies such as: Doppler ultrasound, computed tomography angiography and aortic angiography can help confirm the diagnosis and location of stenosis, always having clinical suspicion as a fundamental pillar.

Keywords: peripheral artery disease, Intermittent claudication, erectile dysfunction, cyanosis, peripheral artery disease, Intermittent claudication, erectile dysfunction, cyanosis.

Presentación del Caso Clínico

Agricultor de 65 años, con antecedente de dislipidemia e hipertensión arterial desde hace cinco años, no controlado. Niega tabaquismo y antecedentes familiares de importancia. Es natural de Ica, Perú. Desde hace cuatro meses refiere presentar claudicación intermitente, parestesias y linfedema a predominio del miembro inferior izquierdo. Desde hace una semana, dolor de miembros inferiores se incrementa, asociándose debilidad muscular moderada bilateral, frialdad distal y ligera limitación para la deambulación distancias habituales.

Al examen físico presentaba presión arterial de 140/96 mmHg, resto de signos vitales sin alteraciones, se apreciaba cambio en la coloración del miembro inferior izquierdo; así como también, ausencia de pulsos arteriales: femorales y poplíteos, pérdida de la sensibilidad superficial en piernas y cianosis distal del primer dedo del pie izquierdo (Figura 1), resto nada contributorio.

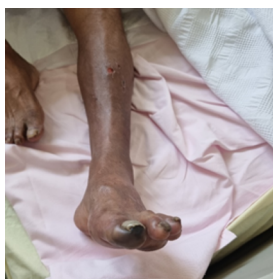

Figura 1

Ausencia de pulsos femorales, poplíteos y tibiales posteriores, concomitantes con frialdad y cianosis distal del primer dedo del pie izquierdo.

La evaluación laboratorial inicial, solo evidenció un dimero D levemente elevado, no se identificó infección activa ni coagulopatía alguna. El estudio bioquímico no reveló infección viral de hepatitis, lesión

renal aguda o algún desequilibrio electrolítico. Mientras que el perfil antifosfolipídico fue normal. En la ecografía doppler se evidenció una oclusión significativa a nivel de arteria femoral común izquierda (Figura 2) y con la angiotomografía contrastada (angio-TAC) (Figura 3), se confirmó la oclusión completa de la arteria ilíaca izquierda con colaterales que proporcionan flujo sanguíneo a ambas arterias ilíacas externas y la designación del síndrome como tal, iniciando con antiagregante plaquetario, estatinas y tratamiento por cirugía vascular, debido a la amenaza inmediata de pérdida de la extremidad afectada.

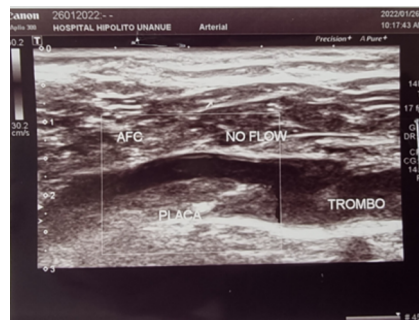


Figura 2

Ecografía doppler de los miembros inferior izquierda se evidencia una oclusión significativa a nivel de arteria femoral común izquierda

Figura 2. Ecografía doppler de los miembros inferior izquierda, se evidencia una oclusión significativa a nivel de arteria femoral común izquierda.

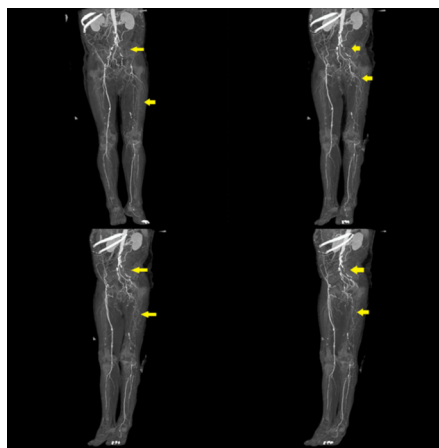


Figura 2

Ecografía doppler de los miembros inferior izquierda, se evidencia una oclusión significativa a nivel de arteria femoral común izquierda.

Discusión

La enfermedad oclusiva aorto-ilíaca es una emergencia vascular infrecuente que se relaciona con la aterosclerosis; aunque, en menor frecuencia, también a estados de hipercoagulabilidad o coagulopatías ⁵. La fisiopatología se asienta en la lesión de la pared arterial generando, un daño endotelial y trombosis; es decir, la lesión endotelial ocasionaría una

respuesta inflamatoria, la acumulación lipídica y, finalmente, la formación de una placa en la luz vascular ^{2,6}.

Los cirujanos franceses René Leriche y André Morel, reportaron un síndrome caracterizado por la oclusión trombótica de la bifurcación aórtica ⁷ y su asociación con la triada clínica: claudicación, impotencia sexual y disminución de pulsos periféricos, acuñándose posteriormente con el epónimo de 'Síndrome de Leriche' para referirse a esta patología ^{2,6}.

A pesar que el síndrome de Leriche se asocia a tasas elevadas de discapacidad motora y muerte, sigue siendo difícil determinar su prevalencia en la población. No sólo se encuentra asociado a la edad avanzada, el género y la raza; sino también, a otras comorbilidades cardiovasculares como: la hipertensión arterial, la diabetes mellitus, el tabaquismo y la dislipidemia ^{1,4,6}. Nuestro paciente era un varón en la sexta década de vida, que tenía factores de riesgo cardiovasculares importantes: hipertensión arterial y dislipidemia, y quien fue admitido por claudicación intermitente, cambios de coloración en pierna y disminución de pulsos, femoral, poplíteo y pedio de la extremidad inferior izquierda, comprobándose posteriormente el diagnóstico a través de estudios de imágenes.

Por ser una patología crónica y progresiva, los pacientes inicialmente pueden estar asintomáticos, o presentar síntomas inespecíficos; con el desarrollo de arterias colaterales anatómicas como mecanismo compensador, se puede ver retrasada la aparición de los síntomas, dicha compensación surge de los vasos sistémicos o viscerales, lo que conllevaría a una mala perfusión distal ^{8,9}. Nuestro paciente, a pesar que refería cuatro meses de enfermedad, la presencia de arterias colaterales en la angio-TAC, nos indicaría dicho mecanismo compensador que muchos pacientes desarrollarían al inicio de la enfermedad.

Las manifestaciones clínicas se relacionan con el sitio anatómico afectado, los pacientes también, pueden presentar atrofia muscular, mala cicatrización de heridas, frialdad de extremidades e isquemia crítica de las extremidades ¹⁰. Cuando la oclusión compromete al segmento aortoiliaco, la impotencia y disfunción sexual están presentes en los varones. A pesar de la oclusión completa de la arteria iliaca izquierda de nuestro paciente, él negaba algún grado de disfunción eréctil, lo que podría deberse al nivel de la oclusión, debajo del segmento aortoiliaco, y al desarrollo de arterias colaterales.

La claudicación es el dolor en las piernas tipo calambres, que es reproducible con la actividad física, a causa de la deuda de oxígeno por la oclusión arterial, existiendo una inadecuada satisfacción de las demandas metabólicas de las extremidades. Los pacientes con claudicación también pueden presentar dolor nociceptivo; mientras que, aquellos que presenten isquemia crítica distal, desarrollarían dolor neuropático ¹¹.

A pesar que el dolor y la claudicación suelen ser manifestaciones iniciales, suelen ser tratados erróneamente como patologías poliarticulares, de la columna lumbo-sacra o polineuropatías. Por lo

que, un buen examen físico del sistema vascular periférico ante la sospecha de enfermedad oclusiva vascular es fundamental, y considerar a los diagnósticos diferenciales más frecuentes, ya que un retraso en el diagnóstico y tratamiento, podrían terminar en muerte.

La aterosclerosis obliterante y la trombo-angitis obliterante, cuyo compromiso están por debajo de la bifurcación de la aorta, están relacionados con debilidad de las extremidades inferiores con claudicación. Mientras, el aneurisma de la aorta abdominal, la coartación de la aorta y la disección arterial -arterias ilíacas-, se relacionan con la claudicación en ausencia de pulsos femorales. Finalmente, la estenosis del canal espinal, hernia discal y el síndrome de Guillain-Barré también deberían ser considerados como diagnósticos diferenciales ¹².

El síndrome de Leriche se diagnostica a través de estudios vasculares no invasivos, como: la ecografía doppler y la angio-TAC; o estudios invasivos como: la angiografía convencional, siendo éste último, considerado como el estándar de referencia para el diagnóstico⁸, dichas imágenes nos permiten también definir el sitio de obstrucción, el grado, la presencia de circulación colateral y la permeabilidad distal ^{9, 13}. En nuestro caso, el diagnóstico fue confirmado con la angio-TAC e inicio manejo multidisciplinario con cirugía vascular, traumatología y medicina interna.

Si bien es cierto, esta enfermedad no ofrece un reto diagnóstico cuando todos los signos o síntomas están presentes; es necesario hacer un adecuado abordaje clínico e imagenológico a la brevedad. Además, los avances imagenológicos nos han permitido mejorar en nuestro proceder, siendo menos invasiva, a fin de realiza diagnósticos precoces e instaurar terapéuticas oportunas ^{8, 14}.

La enfermedad arterial periférica (EAP), es una patología circulatoria crónica vinculada con la aterosclerosis, en el que la obstrucción arterial de las arterias involucradas conlleva a una reducción del flujo sanguíneo a nivel distal, especialmente de las extremidades inferiores ¹. A pesar de que es frecuente su coexistencia con otras enfermedades vasculares en otras localizaciones, sigue siendo desconocida su prevalencia en la población en general.

La enfermedad oclusiva aorto-ilíaca o síndrome de Leriche, es ocasionada por la oclusión de la aorta abdominal distal, por debajo de las arterias renales, las arterias ilíacas y los vasos femoro-poplíteos ². Es una condición bastante rara, que no solamente perturba la calidad de vida de los pacientes, sino también se asocia a altas tasas mortalidad. Aunque, clínicamente puede ser engañosa, imagenológicamente es clásico los hallazgos que permiten confirmar el diagnóstico ³.

Inicialmente puede ser asintomática o presentarse con una variedad de síntomas y signos indicativos de isquemia distal, por lo que el diagnóstico precoz es importante para poder mejorar la calidad de vida del paciente y disminuir el riesgo de desenlaces desfavorables, como el infarto agudo de miocardio, el ictus e incluso, hasta la muerte ⁴.

Se describe el caso clínico de un varón hipertenso y dislipidémico quien ingresó presentando dolor en miembros inferiores, claudicación intermitente, cambios de coloración en pie y ausencia de pulsos en miembros inferiores, al realizársele estudios de imágenes se confirmó el diagnóstico de Síndrome de Leriche. El objetivo del presente caso es resaltar la importancia del examen físico vascular periférico como método de sospecha diagnóstica inicial a fin de hacer un diagnóstico oportuno de un paciente con enfermedad vascular periférica y así poder prevenir futuras complicaciones.

Referencias bibliográficas

1. Gerhard Herman MD, Gornik HL, Barrett C, Barshes NR, Corriere MA, Drachman DE, et al. 2016 AHA/ACC Guideline on the management of patients with lower extremity peripheral artery disease: Executive summary: A report of the american college of cardiology/American Heart Association Task Force on Clinical Practice Guidelines. *Circulation*. 2017;135(12):e686-725. <https://doi.org/10.1161/CIR.0000000000000470>.
2. Idrobo Paredes A, Díaz Romero J, Cruz Buriticá JD, Guerrero Eraso S. Síndrome de Leriche: reporte de caso y revisión de literatura. *Rev Cuarzo*. 2019;25(2):28-31. <https://doi.org/10.26752/cuarzo.v25.n2.408>.
3. Rozo-Ortiz E, Vargas-Rodríguez L, Agudelo-Sanabria M, Rozo-Ortiz E, Vargas-Rodríguez L, Agudelo-Sanabria M. Síndrome de Leriche. *Med Interna México*. 2019;35(4):627-31. <https://doi.org/10.24245/mim.v35i4.2476>.
4. Serrano Hernando FJ, Martín Conejero A. Enfermedad arterial periférica: aspectos fisiopatológicos, clínicos y terapéuticos. *Rev Esp Cardiol*. 1 de septiembre de 2007;60(9):969-82. <https://doi.org/10.1157/13109651>.
5. Hong J-L, Hou Y-T, Lin P-C, Chen Y-L, Chien D-S, Yiang G-T, et al. Antiphospholipid Syndrome-Induced Leriche Syndrome in a Man with Lower Limbs Sensory and Motor Defect. *J Cardiovasc Dev Dis*. 2021;8(9):104. <https://doi.org/10.3390/jcdd8090104>.
6. Brown KN, Muco E, Gonzalez L. Leriche Syndrome. En: StatPearls [Internet]. Treasure Island (FL): StatPearls Publishing; 2022. Disponible en: <http://www.ncbi.nlm.nih.gov/books/NBK538248/>
7. Leriche R, Morel A. The Syndrome of Thrombotic Obliteration of the Aortic Bifurcation. *Ann Surg*. febrero de 1948;127(2):193-206. <https://doi.org/10.1097/00000658-194802000-00001>.
8. Martínez J, Díaz JJ, Luján VP, Fernández MR, Ramírez E. Enfermedad oclusiva aortoiliaca o síndrome de Leriche. *Rev Colomb Cir*. 2017;32(3):214-22. <https://doi.org/10.30944/20117582.27>.
9. Ahmed S, Raman SP, Fishman EK. CT angiography and 3D imaging in aortoiliac occlusive disease: collateral pathways in Leriche syndrome. *Abdom Radiol*. 2017;42(9):2346-57. <https://doi.org/10.1007/s00261-017-1137-0>.
10. Assaad M, Tolia S, Zughaib M. Leriche syndrome: The inferior mesenteric artery saves the lower extremity. *SAGE Open Med Case Rep*.

2017;5:2050313X17740513. <https://doi.org/10.1177/2050313X17740513>.

11. Lee B-C, Oh D-S, Lee H-S, Kim S-H, Park J-H, Lee K-H, et al. Leriche Syndrome Misdiagnosed as Complex Regional Pain Syndrome in a Patient with Neuropathic Pain Caused by a Chip Fracture: A Case Report. *Medicina (Mex)*. 2021;57(5):486. <https://doi.org/10.3390/medicina57050486>.
12. Matsuura H, Honda H. Leriche syndrome. *Cleve Clin J Med*. 2021;88(9):482-3. <https://doi.org/10.3949/ccjm.88a.20179>.
13. Rodríguez SP, Sandoval F. Aortoiliac occlusive disease, a silent syndrome. *BMJ Case Rep*. 2019;12(7):e230770. <https://doi.org/10.1136/bcr-2019-230770>.
14. Picón-Jaimes Y, Díaz Jurado J, Orozco Chinome J, Ramírez Rodríguez P, Arciniegas Torres N, Hernández Sarmiento M. et al. Angiotomografía en sospecha de enfermedad oclusiva aorto-iliaca (o síndrome de Leriche). *MedUNAB*, 2020;23(2), 301-6. <https://doi.org/10.29375/01237047.3732>.

Información adicional

Conflicto de intereses:: El autor declara no presentar conflicto de intereses.

Financiación:: Autofinanciado

Consideraciones éticas:: El presente reporte de caso contó con la autorización brindada del paciente, facilitando la realización del mismo. El autor declara que en este artículo no aparecen datos que permitan identificar al paciente.