



Gaceta Médica Boliviana
ISSN: 1012-2966
ISSN: 2227-3662
gacetamedicaboliviana@gmail.com
Universidad Mayor de San Simón
Bolivia

Resección laparoscópica de adenocarcinoma de uraco

Vargas-Rocha, Vladimir E.; Segales-Rojas, Patricia

Resección laparoscópica de adenocarcinoma de uraco

Gaceta Médica Boliviana, vol. 43, núm. 2, 2020

Universidad Mayor de San Simón, Bolivia

Disponible en: <https://www.redalyc.org/articulo.oa?id=445674705030>

DOI: <https://doi.org/10.47993/gmb.v43i2.167>

Todos los derechos morales a los autores y todos los derechos patrimoniales a la Gaceta Médica Boliviana

Todos los derechos morales a los autores y todos los derechos patrimoniales a la Gaceta Médica Boliviana



Esta obra está bajo una Licencia Creative Commons Atribución-CompartirIgual 4.0 Internacional.

Resección laparoscópica de adenocarcinoma de uraco

Laparoscopic resection of uraco adenocarcinoma

Vargas-Rocha, Vladimir E. * Vladimir.vargas.r@gmail.com

Caja Petrolera de Salud, Bolivia

 <https://orcid.org/0000-0002-4455-8773>

Segales-Rojas, Patricia

Instituto Gastroenterológico Boliviano-Japonés, Bolivia

 <https://orcid.org/0000-0002-3578-6678>

Gaceta Médica Boliviana, vol. 43, núm. 2, 2020

Universidad Mayor de San Simón, Bolivia

Recepción: 22 Agosto 2020
Aprobación: 14 Octubre 2020

DOI: <https://doi.org/10.47993/gmb.v43i2.167>

Redalyc: <https://www.redalyc.org/articulo.oa?id=445674705030>

Resumen: El adenocarcinoma de uraco es una enfermedad neoplásica rara, con una incidencia de 1 por 5 millones de habitantes. Clínicamente se manifiesta con hematuria (73%), dolor abdominal (14%), disuria (13%), mucosuria (10%), síntomas irritativos (40%), masa palpable en la parte baja del abdomen (17%), bacteriuria (8%), flujo mucoso umbilical (2%). Presentamos el caso de paciente de 45 años, con diagnóstico de adenocarcinoma de uraco, que recibió múltiples tratamientos sin respuesta, realizándose, cirugía radical con resección en bloque de ombligo, uraco, peritoneo, fascia posterior del musculo recto del abdomen y cistectomía parcial, por abordaje laparoscópico, con excelentes resultados oncológicos y estéticos, con recuperación rápida, y sin complicaciones. El papel de la quimioterapia y radioterapia y su beneficio para el paciente aún no está claro. Con este caso queremos aportar con un nuevo caso a la literatura, además de poder mostrar que el manejo con mínima invasión puede ser adecuada en manos expertas, con resultados iguales a la cirugía abierta, con el beneficio ya conocido del abordaje laparoscópico.

Palabras clave: Uraco, Carcinoma, Tumores de vejiga.

Abstract: Urachal adenocarcinoma is a rare tumor entity, an average incidence of 1 case per 5 million inhabitants is described. Clinically it manifests with hematuria (73%), abdominal pain (14%), dysuria (13%), mucosuria (10%), irritative symptoms (40%), palpable mass in the lower abdomen (17%), bacteriuria (8%), umbilical mucosal flow (2%). We present the case of a 45-year-old patient with a diagnosis of urachal adenocarcinoma, who received multiple treatments without response, performing radical surgery with en bloc resection of the umbilicus, urachus, peritoneum, posterior fascia of the rectus abdominis muscle and partial cystectomy. by laparoscopic approach, with excellent oncological and aesthetic results, with fast recovery, and without complications. The role of chemotherapy and radiation therapy and their benefit to the patient is still unclear. With this case we want to contribute a new case to the literature, in addition to being able to show that minimally invasive management can be adequate in expert hands, with results equal to open surgery, with the already known benefit of the laparoscopic approach.

Keywords: Urachus, Carcinoma, Bladder neoplasms.

El uraco también conocido como ligamento umbilical medio es una estructura que se encuentra en la línea media y se extiende desde el domo de la vejiga hacia la cicatriz umbilical, tiene una longitud de 5 a 10 cm, es un remanente embrionario proveniente de la alantoides, entre la 4^{ta}

y 7^{ma} semana de vida la cloaca es dividida por el septo uro-rectal en dos estructuras: el conducto ano-rectal que está situado posteriormente y el seno urogenital que está situado anteriormente. La extensión cefálica del seno urogenital, que es el precursor de la vejiga fetal se comunica con el alantoides, el cual es derivado del saco vitelino, a nivel del ombligo¹. Esta estructura se constituye de tres capas las cuales son: una externa constituida por músculo liso, la intermedia que está constituida por tejido conectivo submucoso y la interna que es de tipo luminal, las células epiteliales que constituyen estas capas dan lugar a los tumores como el adenocarcinoma de uraco,² se sabe que justo antes del nacimiento este conducto queda totalmente obliterado y que se convertirá en un cordón fibroso en el adulto, conocido como ligamento umbilical medio³.

Este remanente uracal puede originar varias patologías clínicas no sólo en niños sino también en adultos. Las patologías que lo afectan son poco comunes y su manifestación abdominal, síntomas o signos urinarios son inespecíficos por esto el diagnóstico no siempre es fácil.

Por el fallo en el proceso de cierre de la luz del uraco se producen los diferentes tipos de anomalías del uraco: como el uraco permeable congénito, la fístula uracal, el divertículo uracovesical, el quiste de uraco, todos los tumores malignos del uraco son muy poco frecuentes y hay escasos reportes a nivel mundial y debe plantearse el diagnóstico diferencial con el adenocarcinoma de cúpula vesical.

El adenocarcinoma de uraco es una neoplasia maligna que corresponde solo al 0,7% de los tumores malignos de vejiga y el 35% de adenocarcinomas de vejiga.⁴ Este tumor es más frecuente en hombres con relación de 5:1,⁵⁻⁸ tiene un predominio de presentación entre la 5ta a 6ta década de la vida^{6,7}.

Presentación del caso

Paciente femenino de 45 años de edad, quien inicia su padecimiento hace 6 años, con múltiples eventos de infección de vías urinarias, recibiendo múltiples tratamientos antibióticos, con mejoría parcial, acompañándose posteriormente con hematuria, mucosuria, y dolor en hipogastrio, con prurito periumbilical y sensación de opresión vesical, con severos síntomas urinarios irritativos bajos, con urgencia miccional, tenesmo, piuria y disuria, motivo por lo que se realiza ecografía de control en medio privado, diagnosticando tumor vesical, por lo que se decide realizar resección transuretral de tumor vesical, en medio privado, con reporte histopatológico de adenocarcinoma de vejiga, sin otros datos, completándose protocolo de estudio con tomografía abdominopélvica contratada, en la que se evidencia tumor en domo vesical, que infiltra pared abdominal anterior, realizándose posteriormente tratamiento con 3 ciclos de quimioterapia, se desconoce el esquema y duración, sin tener respuesta al manejo, presentando desde hace 2 años salida de material purulento por ombligo en abundante cantidad (ver Figura 1).

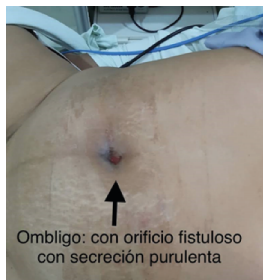

Figura 1.

Fistula en ombligo, con salida de material purulento proveniente de tumor de uraco.

Con curaciones y drenajes sin mejoría, llegando posteriormente a presentar dificultad para la micción, y mucosuria abundante, acudiendo a nuestra unidad para su valoración, inicialmente se realiza tomografía toraco-abdominopélvica contrastada con fase de eliminación (ver Figura 2).

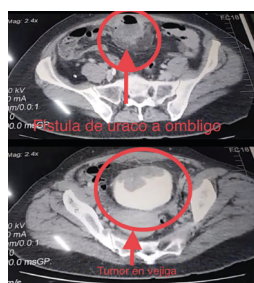


Figura 2.

Tomografía axial abdominopélvica con contraste, se observa tumor de uraco que drena en ombligo e invade vejiga.

documentando tumor que involucra techo de la vejiga, pared anterior del musculo recto del abdomen y que se fistuliza al ombligo, sin ganglios, ni metástasis en otros sitios, se realiza cistoscopia de control (ver Figura 3).

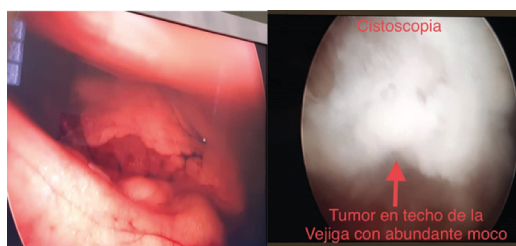


Figura 3.

Cistoscopia de control, en la que se evidencia, tumor en domo de vejiga, con abundante moco y detritus celulares, que involucre gran parte del techo de la vejiga

Evidenciando tumor que compromete el techo y domo de la vejiga en su totalidad, con abundante secreción de moco, tejido friable y de fácil sangrado, con sedimento en toda la vejiga, con paredes laterales, piso, cuello y retrocuello sin datos de actividad tumoral, con ambos meatos ureterales ortotopicos eyaculando orina clara. Con base en estos hallazgos, se decide realizar cirugía radical, mediante umbilectomía radical, con resección en bloque de uraco, peritoneo parietal, aponeurosis

posterior del musculo recto del abdomen, cistectomía parcial amplia y linfadenectomía pélvica extendida laparoscópica, el procedimiento de realizó por un abordaje de mínima invasión, mediante 4 puertos laparoscópicos (ver Figura 4).

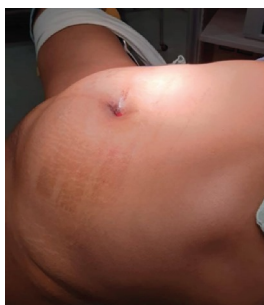

Figura 4.

Posición de la paciente, en trendelenburg forzado a 45°, se colocaron 4 trocares, con la pierna en abducción.

2 trocares de 10 mm y 2 trocares de 5 mm, teniendo un sangrado de 200 ml, en un tiempo quirúrgico de 2 hrs 30 min, realizándose el procedimiento sin complicaciones, se extrajo la pieza por el ombligo, previa resección de todo el ombligo, siendo egresa la paciente a las 48 hrs, con sonda por 10 días, con adecuada tolerancia oral. Se realizó retiro de sonda y puntos a los 10 días, y una ecografía vesical de control al mes de la cirugía, teniendo como resultado vejiga sin alteraciones con una capacidad vesical de 430 ml, el reporte de histopatológico de la pieza fue: adenocarcinoma de tipo mucinoso, mucoprodutor de uraco con extensión en la muscular propia y mucosa de la pared vesical, tamaño del tumor 10 x 7 x 2 cm, margen quirúrgico de vejiga a 1 cm del tumor, piel de ombligo con trayecto fistuloso con focos de necrosis supurativa y tejido de granulación (ver Figura 5).

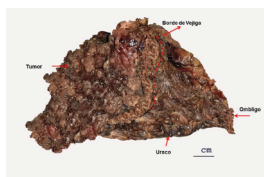


Figura 5.

Pieza quirúrgica, tumor completo, con borde de vejiga libre e tumor.

Sin evidencia de células neoplásicas, ganglios pélvicos negativos a células neoplásicas. La paciente actualmente está en seguimiento con buena evolución, sin datos de recurrencia tumoral, con heridas bien cicatrizadas (ver Figura 6). Se realizado cistoscopia de control a los 3 meses de la cirugía, con hallazgos de vejiga con fondo, paredes laterales, piso, cuello y retrocuello, sin datos de actividad tumoral, sin alteraciones ni datos de recurrencia en el estudio.

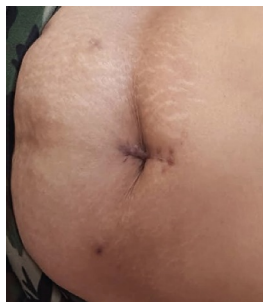

Figura 6.

Heridas cicatrizadas en los controles, sin datos de recurrencia

Discusión

En relación a la patología uracal, se pueden dividir en dos: congénita y adquirida. Entre las de origen congénito está el uraco permeable que consiste en la persistencia de la comunicación entre la cúpula de la vejiga y el ombligo, y tiene como dato clínico la salida de orina por el ombligo desde el nacimiento. Otras anomalías del uraco adquiridas se caracterizan por la reapertura parcial de su luz: entre estas tenemos a la 1) fístula de uraco, que es la presencia de un quiste comunicado con el ombligo; 2) divertículo uracovesical, que es una estructura quística que esta comunicada con la vejiga; 3) quiste de uraco, que no está comunicado ni con la vejiga ni con el ombligo; 4) fístula alternante, que es la presencia de un quiste de uraco que drena de manera intermitentemente a la vejiga o al ombligo ^{9, 12, 13}. Estas patologías pueden aparecer a cualquier edad pero lo habitual es que estas se presenten durante la infancia ¹¹.

Por la localización y accesibilidad del uraco, que se encuentra en la pared anterior del abdomen, este se encuentra lejos de la interferencia del gas de intestino, por este motivo la ecografía es una técnica muy aceptada para una muy buena aproximación diagnóstica ^{10, 14}, pero la tomografía es la prueba de imagen que proporciona una mayor exactitud, tanto para la visualización y delimitación de las alteraciones que se pueden encontrar en el uraco, también es muy útil para el estudio de estructuras adyacentes, permitiendo realizar diagnósticos diferenciales con otras patologías ^{15, 16}.

La cirugía, con la resección completa del uraco es el tratamiento más indicado ⁴. Se sabe que en manos de urólogos expertos y con pacientes seleccionados, se puede optar por realizar un abordaje con cirugía laparoscópica, proporcionando de esta manera una menor estancia intrahospitalaria y una recuperación rápida ^{17, 18}. Como en nuestro caso se realizó una resolución por abordaje de mínima invasión, con excelentes resultados oncológicos y estéticos en la paciente, con una recuperación rápida a sus actividades normales, siendo este caso el primer reporte en relación a manejo de este tipo en nuestro país.

El diagnóstico a veces es difícil y por lo tanto tardado, debido a las escasas manifestaciones clínicas iniciales. Clínicamente se puede manifestar con hematuria (73%), dolor abdominal (14%), disuria (13%),

mucosuria(10%)(3), síntomas irritativos(40%), masa palpable en la parte baja del abdomen(17%), bacteriuria(8%), flujo mucoso umbilical(2%)^{12, 13}. Al diagnóstico se puede llegar por una vía similar a la que se realiza en los tumores de vejiga: la cistoscopia y la resección transuretral son fundamentales en el diagnóstico. En la radiografía simple abdominopélvica se puede evidenciar frecuentemente calcificaciones. La tomografía y resonancia magnética son fundamentales a la hora de planificar el abordaje para el tratamiento quirúrgico, puesto que nos dan una idea de las relaciones entre el tumor y las estructuras adyacentes en cuanto a su posible afectación, o a la presencia de ganglios linfáticos²¹.

Con base en la arquitectura, disposición y contenido de mucina de las células de los carcinomas de uraco, estos se subdividen desde el punto de vista patológico en adenocarcinomas tubulares, papilares, mucinosos, coloides y adenocarcinomas en células de anillo de sello. Estas características patológicas del tumor son las variables que mejor predicen la supervivencia y agresividad de estos tumores. Con base en estos datos, los tumores en los que predomina la mucina tienen mejor pronóstico que aquellos tumores que son papilares, tubulares o en anillo de sello, que tiene un pronóstico adverso y agresivo²².

El diagnóstico diferencial de adenocarcinoma de origen en uraco con el adenocarcinoma de origen en colon que hace metástasis a uraco, en aquellos casos en los que exista duda, puede hacerse con técnicas de inmunohistoquímica. Un perfil inmunohistoquímico de CK7+ y CK20+, apunta a un origen transicional y urológico, frente a un origen colónico, que suele presentar patrón de CK7-²³.

En su artículo Sheldon²⁴ realiza una clasificación de estadio de los adenocarcinomas de uraco: En este el estadio I: se refiere a un tumor que se localiza en la mucosa del uraco; Estadio II: tumor que invade la submucosa o la capa muscular del uraco, pero que se encuentra localizado en el uraco; Estadio III: tumor que se extiende por fuera del uraco, IIIA se extiende a la vejiga, IIIB se extiende a la pared abdominal, IIIC se extiende al peritoneo y IIID se extiende a alguna víscera diferente; Estadio IV: es un tumor con metástasis a distancia.

El tratamiento de los tumores de uraco es la cistectomía parcial, con resección en bloque de los tejidos uracales, desde la vejiga hasta el ombligo, de la lámina posterior de la vaina de los músculos rectos del abdomen, así como la realización de una linfadenectomía pélvica bilateral extendida²⁵⁻²⁷.

Se debe hacer notar que el pronóstico no es bueno, debido a que la mayoría de los pacientes se diagnostican en estadios avanzados. Entre el 43 y 50% de los pacientes sobreviven a los 5 años tras la cirugía. Estos tumores son considerados radioresistentes y presentan una dudosa y escasa quimiosensibilidad²⁸.

La poliquimioterapia adyuvante, tampoco mejora los resultados. Los regímenes de quimioterapia más usados son los que hay de referencia para el cáncer de células transicionales de vejiga, FAM, 5-fluorouracilo, Doxorrubicina y Mitomicina C, el CISCA, Cisplatino, Ciclofosfamida

y Doxorubicina, el FAM modificado, que sustituye la Adriamicina por la Mitoxantrona y el M-VAC, Metotrexate, Vinblastina, Adriamicina y Cisplatino. Recientemente se comunicaron buenos resultados, en adenocarcinomas metastáticos de uraco, asociando cirugía, radioterapia y poliquimioterapia, con periodos libres de enfermedad de 10 años^{29,30,31}.

Los órganos más frecuentemente afectados por la metástasis son el pulmón(50%), ganglios linfáticos regionales(46%), hueso de predominio columna vertebral(30%), intestino(30%), cerebro(20%) e hígado(16%)³².

Conclusión

El carcinoma de uraco es una patología poco frecuente y suele diagnosticarse en estadios avanzados de la enfermedad. Para el manejo inicial se indica una resección quirúrgica amplia del bloque tumoral con alto riesgo de recurrencia y metástasis a distancia en el primer año, lo que disminuye la supervivencia a cinco años, por lo que se emplean métodos coadyuvantes como la radioterapia y quimioterapia para mejorar la calidad de vida.

En la literatura sobre los adenocarcinomas de uraco no se ha encontrado una relación entre el tamaño y pronóstico de la enfermedad. Esta relación sí está presente cuando se hace una relación con el estadio patológico, sobre todo en los tumores pT3c. Es importante hacer notar con respecto al manejo, los resultados aún no son concluyentes y se dividen entre la cistectomía parcial y la radical, ambos, con buenos resultados a corto plazo, pero malo a largo plazo.

En nuestro caso se trata de un paciente sin comorbilidades, con un tumor con estadio pT3a como en nuestros casos que fue manejado con cistectomía parcial, con adecuada respuesta clínica. No requiere por el momento adyuvancia y debe continuar en seguimiento y vigilancia de recurrencia locales o sistémicas, controles con cistoscopia y colonoscopia.

Actualmente, no existe un protocolo estándar para el tratamiento del adenocarcinoma de uraco con quimioterapia adyuvante. La quimioterapia y la radioterapia y su beneficio para el paciente aún no está claro.

Con este caso queremos aportar con un nuevo caso a la literatura, además de poder mostrar que el manejo con mínima invasión puede ser adecuada en manos expertas, con resultados iguales a la cirugía abierta, con el beneficio ya conocido del abordaje laparoscópico.

Referencias bibliográficas

1. Friedland G, De Vries P, y col. Anomalías congénitas del uraco y la vejiga. Urografía clínica. 2002; 1: 826-829.
2. Quan J, Pan X, Jin L, He T, Hu J, Shi B, et al. Urachal carcinoma: Report of two cases and review of the literatura. Molecular and clinical oncology. 2017; 6: 101-4

3. Behrendt M, Jong J, Rhijn V. Urachal cancer: contemporary review of the pathological, surgical, and prognostic aspects of this rare disease. *Minerva Urol Nefrol.* 2016; 68(2): 172-84.
4. Reuter V. *The Urothelial tract: Renal pelvis, ureter, urinary bladder and urethra.* Philadelphia: Lippincott Williams and Wilkins; 2004. 2062-3.
5. Gopalan A, Sharp DS, Fine SW. Urachal carcinoma: a clinicopathologic analysis of 24 cases with outcome correlation. *Am J Surg Pathol.* 2009;33: 659 ? 68.
6. Szarvas T, Módos O, Niedworok C, Reis H, Szendrői A, Szász M. Clinical, prognostic, and therapeutic aspects of urachal carcinoma ? A comprehensive review with meta-analysis of 1,010 cases. *Urologic Oncology: Seminars and Original Investigations.* 2016; 34: 388?98.
7. Ashley RA, Inman BA, Sebo TJ, et al. Urachal carcinoma: clinico-pathologic features and long-term outcomes of an aggressive malignancy. *Cancer.* 2006;107:712-20.
8. Quan J, Pan X, Jin L, He T, Hu J, Shi B, et al. Urachal carcinoma: Report of two cases and review of the literatura. *Molecular and clinical oncology.* 2017; 6: 101-4.
9. Mesrobian HG, Zacharias A, Balcom Ah, Cohen Rd. Ten years of experience with isolated urachal anomalies in child. *J Urol.*1997;158:1316-1318.
10. Macneily AE, Koleilat N, Kiruluta HG, Homsey YI.: Urachal abscesses: protean manifestations, their recognition and management. *Urology.* 1992;40(6):530-535.
11. Montserrat Orri V, Mus Malleu A, Gutiérrez Sanz-Gadea C, Sala O? Shea E, Conte Visus A, Ozonas Moragues M. Patología benigna del uraco en el adulto: a propósito de dos observaciones. *Actas Urol Esp.* 1990;14(3):217-220.
12. Berman SM, Tolia BM, Laor E, Reid RE, Schweizerhof SP, Freed SZ. Urachal remnants in adults. *Urology.* 1988;31 (1):17-21.
13. Macneily AE, Koleilat N, Kiruluta HG, Homsey YI.: Urachal abscesses: protean manifestations, their recognition and management. *Urology .*1992;40(6):530-535.
14. Kilani Elmasri S, Albors Valls L, Monsalve Rodríguez M, Gómez Cisneros S, Parra Mountaner L, García Alonso J.: Quiste uracal infectado en adultos. *Actas Urol Esp* 1994;18 (4):312-314.
15. Gomez Parada J, Puyol Pallas JM.: Quiste infectado de uraco: a propósito de un nuevo caso. *Arch Esp Urol .*2001;54 (7):722-725.
16. Iuchtman M, Rahav S, Zer M, Mogilner J, Siplovich L. Management of urachal anomalies in children and adults. *Urology.* 1993;42:426-430.
17. Jeffrey A. Cadeddu, Karen E. Boyle, Michael D. Fabrizio, Peter G. Schulam, Louis R. Kavoussi. Laparoscopic management of urachal cysts in adulthood. *J Urol .*2000;164: 1526-1528.
18. Stone N, Garden R, Weber H. Laparoscopic excision of urachal cyst. *Urology.* 1995;45(1):161-164.
19. Ojea Calvo A, Núñez López A, Domínguez Freire F, Alonso Rodrigo A, Rodríguez Iglesias B, Benavente Delgado J, Barros Rodríguez JM, González Piñeiro A, Otero García M, López Bellido D.: Adenocarcinoma mucinoso de uraco. *Actas Urol Esp.* 2003;27(2):142-146

20. Cruz P, Ramírez M, Iborra I, Rubio J, Pinto F, Gómez-Ferrer A, et al. Adenocarcinoma de uraco: ¿qué tanto sabemos?. *Revista Mexicana de Urología*. 2014; 74: 301-7.
21. Jung H, Sun J, Park S, Kwon Y, Lim H. Treatment outcome and relevance of palliative chemotherapy in urachal cancer. *Chemotherapy*. 2014; 60: 73-80.
22. SHELDON CA, CLAYMAN RV, GONZÁLEZ R et al.: Malignant urachal lesions. *J Urol* . 1984; 131: 1-8.
23. ÁLVAREZ ÁLVAREZ C, SÁNCHEZ MERINO JM, BUSTO CASTAÑÓN L, POMBO FELIPE F, ARNAL MONREAL F.: Adenocarcinoma mucinoso de uraco sincrónico con adenocarcinoma colorrectal. Valor de la inmunohistoquímica en el diagnóstico diferencial. *Actas Urológicas Españolas*. 1998; 22: 515-518.
24. Sheldon CA, Clayman RV, González R et al. Malignant urachal lesions. *J Urol*. 1984;131:1-8.
25. Henly DR, Farrow GM, Zincke H. Urachal cancer: role of conservative surgery. *Urology* .1993;42(6):635-639.
26. Krebs RK, Zylbersztejn DS, Manzano J, et al. Adenocarcinoma de úraco. In: Ortiz V, Srougi M, editores. Sinopse de urologia - Disciplina de Urologia da Escola Paulista de Medicina. São Paulo, SP: Grupo Editorial Moreira Júnior; 2008. p. 48-51
27. Herr HW. Urachal carcinoma: the case for extended partial cystectomy. *J Urol*. 1994;151(2):365-366.
28. Siefker-Radtke AO, Gee J, Shen Y, Wen S, Daliani D, Millikan RE, Pisters LI. Multimodality management of urachal carcinoma: the M.D Anderson Cancer Center experience. *J Urol*.2003;169:1295-1298.
29. HERR HW.: Urachal carcinoma: the case for extended partial cystectomy. *J Urol*.1994; 151: 365-366.
30. MOSTOFI FK, THOMSON RV, DEAN AL.: Mucus adenocarcinoma involving the urinary bladder. *Cancer* 1995; 8: 741-758.
31. WHEELER JD, HILL WT.: Adenocarcinoma involving the urinary bladder. *Cancer* 1954; 7: 119-134
32. Ashley R, Inman B, Sebo T, Leibovich B, Blute M, Kwon E, et al. Urachal carcinoma: Clinicopathologic features and long-term outcomes of an aggressive malignancy. *Cancer*. 2006; 107:712-20.

Notas de autor

- * **Correspondencia a:** Vladimir E. Vargas Rocha **Correo electrónico:** Vladimir.vargas.r@gmail.com

Enlace alternativo

http://www.scielo.org/bo/scielo.php?script=sci_arttext&pid=S1012-29662020000200017&lng=es&nrm=iso
(html)