



Gaceta Médica Boliviana
ISSN: 1012-2966
ISSN: 2227-3662
gacetamedicaboliviana@gmail.com
Universidad Mayor de San Simón
Bolivia

Manifestaciones Oftalmológicas en Pacientes con COVID-19

Rahib Sanabria, Daniela Mabel

Manifestaciones Oftalmológicas en Pacientes con COVID-19

Gaceta Médica Boliviana, vol. 44, núm. 2, 2021

Universidad Mayor de San Simón, Bolivia

Disponible en: <https://www.redalyc.org/articulo.oa?id=445674707011>

DOI: <https://doi.org/10.47993/gmb.v44i2.316>

Manifestaciones Oftalmológicas en Pacientes con COVID-19

Ophthalmological Manifestations in Patients with COVID-19

Daniela Mabel Rahib Sanabria danirahib@gmail.com
Bolivia

Resumen: La enfermedad por SARS-CoV-2 o COVID-19 es una patología nueva y sobre la que aún falta mucho por conocer, este virus puede afectar diferentes sistemas y órganos, por lo que, con el objetivo de conocer las manifestaciones oftalmológicas descritas hasta ahora en estos pacientes, se realizó una búsqueda sistemática de la literatura en PubMed-Medline y Google Scholar con las palabras clave <> <> <> obteniendo un total de 471 artículos, de los cuales se seleccionaron 31. Se encontró que la principal manifestación oftalmológica es la conjuntivitis, que puede estar hasta en un 10% de los pacientes. Se encontraron reportes de manifestaciones neurooftalmológicas, principalmente las parálisis oculomotoras así mismo se han descrito casos de oclusiones vasculares. Los casos reportados sugieren un neurotropismo viral y mecanismos de lesión endotelial como causantes de estos cuadros.

Palabras clave: COVID-19, SARS-CoV-2, Oftalmopatías.

Abstract: The SARS-CoV-2 disease or COVID-19 is a new disease and about which there is still much to know, this virus can affect different systems and organs, therefore, in order to know the ophthalmological manifestations described for now in these patients, a systematic search of the literature was carried out in PubMed-Medline and Scholar with the keywords <> <> << Eye Diseases >> obtaining a total of 471 articles, of which 31 were selected. It was found that the main ophthalmological manifestation is conjunctivitis, which can be found in up to 10% of the patients. Reports of neuro-ophthalmological manifestations were found, mainly oculomotor paralysis, as well as have described cases of vascular occlusions. The reported cases suggest viral neurotropism and endothelial injury mechanisms as the cause of these conditions.

Keywords: COVID-19, SARS-CoV-2, Eye Diseases.

El 11 de marzo del 2020, la Organización Mundial de la Salud (OMS), declaró como pandemia a la emergencia sanitaria causada por un nuevo coronavirus descubierto a partir de un brote de neumonías atípicas en diciembre del 2019 en Wuhan, China. Este virus inicialmente llamado 2019-nCoV, fue renombrado como SARS-CoV-2 (del inglés Severe Acute Respiratory Syndrome Coronavirus2) y la enfermedad causada por el mismo se denominó COVID-19 (Coronavirus disease 19) ^{1,2}.

En la mayoría de los países de Latinoamérica los primeros casos fueron importados principalmente de Italia y España. En Bolivia, los 12 primeros casos de SARS-CoV-2 se confirmaron durante las dos primeras semanas de marzo del 2020 y las principales manifestaciones clínicas de estos pacientes fueron fiebre, tos, dolor de garganta y mialgias ³.

Gaceta Médica Boliviana, vol. 44, núm. 2, 2021

Universidad Mayor de San Simón, Bolivia

Recepción: 20 Septiembre 2021
Aprobación: 18 Noviembre 2021

DOI: <https://doi.org/10.47993/gmb.v44i2.316>

Redalyc: <https://www.redalyc.org/articulo.oa?id=445674707011>

El SARS-CoV-2 afecta primordialmente el sistema respiratorio, pero afecta a casi todos los órganos y sistemas del individuo. De igual manera, aunque los síntomas respiratorios son los más notorios, no se deben subestimar las manifestaciones extrapulmonares.. Los estudios revelan que las manifestaciones oftalmológicas pueden estar presentes desde un 5% hasta un 32% de pacientes con Covid-19 ⁴²⁷.

Esta investigación tiene por objetivo revisar las manifestaciones oftalmológicas descritas hasta ahora en pacientes con diagnóstico de COVID-19 a fin de proporcionar tanto al oftalmólogo como al médico general pautas durante la evaluación y estudio de los mismos dado que nos encontramos frente a una enfermedad aún poco conocida.

Metodología: Se realizó una búsqueda sistemática en PubMed-Medline y Google Scholar usando las palabras clave COVID-19, SARS-CoV-2, Eye Diseases. Se tomaron en cuenta las recomendaciones PRISMA y se incluyeron estudios observacionales transversales y longitudinales, caso-control, series de casos y reportes de casos clínicos. Se excluyeron cartas al editor y correspondencia que no reporten casos clínicos, revisiones, artículos en idiomas distintos al inglés o español, opiniones de expertos y artículos no relacionados con los objetivos de este trabajo. La Figura 1 resume la estrategia de búsqueda y selección de artículos.

Revisión bibliográfica

Se obtuvieron 424 resultados para la búsqueda en PubMed y 47 en Google Scholar, del total fueron seleccionados 31 artículos. En la Figura 1 se presenta el diagrama de flujo para la selección de los artículos.

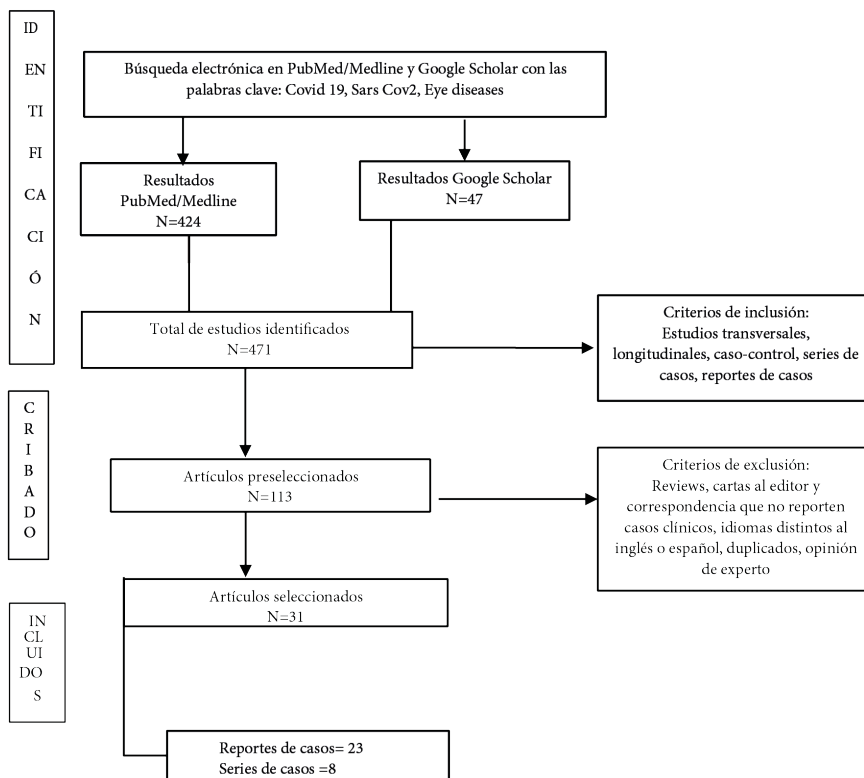


Figura 1
Diagrama de flujo para la selección de artículos

Dentro de los 31 artículos se incluyeron un total de 1264 pacientes, 4 artículos fueron series de casos con reclutamiento retrospectivo, 4 fueron series de casos con reclutamiento prospectivo y 23 artículos fueron reportes de caso. Estos resultados se presentan a continuación y se resumen en las Tablas 1 y 2.

Tabla 1
Estudio de serie de casos

Autor	Población	Lugar	Diseño	Pacientes con manifestaciones oftalmológicas (%)	Manifestación
Chen et al.	535	China	Serie de casos transversal (reclutamiento retrospectivo)	5	Congestión conjuntival
Ma N et al.	216	China	Serie de casos transversal (reclutamiento prospectivo)	22,7	Congestión conjuntival
Sindhuj et al.	127	India	serie de casos transversal (reclutamiento restrospectivo)	9,45	Conjuntivitis
Zhou et al.	121	China	Serie de casos transversal (reclutamiEnto prospectivo)	6,6	Conjuntivitis
Lee et al.	103	Korea	serie de casos transversal (reclutamiento retrospectivo)	16	Conjuntivitis
Hong et al.	56	China	Serie de casos transversal (reclutamiento prospectivo)	27	Conjuntivitis
Atum et al.	40	Turkia	Serie de casos prospectivo intervencionista	25	Conjuntivitis
Wu et al.	38	China	Serie de casos transversal (reclutamiento retrospectivo)	31,6	Conjuntivitis

Tabla 2
Resumen de reporte de casos

Autor	Edad	Sexo	Manifestación Oftalmológica	Factor de riesgo	Diagnóstico COVID-19
Falcone et al.	32	M	Parálisis VI Nervio Craneal	No	3 días antes
Pascual et al.	Caso 1: 60	F	Parálisis VI Nervio Craneal	No	10 días antes
	Caso 2: 35	F	Parálisis VI Nervio Craneal (bilateral)	No	Mismo día
Ordás et al.	62	M	Parálisis IV Nervio craneal y pupila tónica	No	No reporta
Belghmaidi et al.	24	F	Parálisis III Nervio Craneal	No	3 días antes
Faucher et al.	21	M	Parálisis III Nervio Craneal	No	15 días antes
Selvaraj et al.	50	F	Neuritis Optica isquemica posterior	Hipertensión arterial	7 días antes
Deane et al.	21	F	Neuritis Optica	No	Mismo día
Rodriguez et al.	55	F	Neuritis Optica	No	Mismo día
Sharma et al.	22	F	Neuritis optica parainfecciosa	No	15 días antes
Ilhan et al.	40	F	Papiledema e hipertensión intracraneana	Obesidad	15 días antes
García et al.	20	F	Nistagmus	No	21 días antes
Perez et al.	48	M	Diplopía, Miastenia Gravis	No	15 días antes
Ortiz et al.	51	F	Pupila tónica y Corioretinopatía Inflamatoria	No	3 días antes
Walinjkar et al.	17	F	Oclusión de Vena Central de la Retina	No	21 días antes
Ozsay et al.	26	F	Oclusión Arteria Cilio-retinal	No	14 días antes
Venkatesh et al.	56	F	Oclusión de Vena Central de la Retina	Hipertensión arterial y Diabetes Mellitus II	30 días
Invernizzi et al.	54	F	Oclusión de Vena Central de la Retina	No	5 días antes
Raval et al.	39	M	Oclusión de Vena Central de la Retina	No	7 días antes
Yahalomi et al.	33	M	Oclusión de Vena Central de la Retina	No	14 días antes
Gaba et al.	40	M	Oclusión de Vena Central de la Retina	Hipertensión arterial y Obesidad	3 días antes
Gascon et al.	53	M	Neurorretinopatía Macular Aguda	No	Mismo día
Virgo y Mohamed	32	M	Neurorretinopatía Macular Aguda	No	16 días antes
Virgo y Mohamed	37	F	Maculopatía Media Paracentral Aguda	No	35 días antes
Majtanova et al.	50	F	Queratitis por Herpes Simple	No	7 días antes
Majtanova et al.	71	M	Queratitis por Herpes Simple	No	Mismo día
Majtanova et al.	43	F	Queratitis por Herpes Simple	No	3 días antes
Majtanova et al.	49	F	Queratitis por Herpes Simple	No	Mismo día
Majtanova et al.	27	M	Queratitis por Herpes Simple	Queratitis herpética recurrente	9 días antes

Conjuntivitis

Los estudios con grandes grupos poblacionales demuestran que la principal manifestación oftalmológica es la conjuntivitis, esta se caracteriza por ser una conjuntivitis folicular, que puede presentarse con

hiperemia y quemosis importantes. Estos pacientes suelen referir escozor, lagrimeo, secreción y sensación de cuerpo extraño ^{4, 5, 8, 13}.

Un estudio retrospectivo realizado en 103 pacientes encontró que las manifestaciones más frecuentes en los pacientes que cursaban un primer episodio de COVID-19 fueron: 8,5% congestión conjuntival, 5,6% disturbios visuales, 2,8% disconfort ocular, 2,8% sensación de picazón, 1,4% epífora y 1,4% dolor ocular. Otro estudio, realizado en 216 niños demostró que el 22,7% tenía manifestaciones oftalmológicas, de ellos, las manifestaciones oculares frecuentes fueron: secreción conjuntival (55,1%), frotamiento de los ojos (38,8%) y congestión conjuntival 10,2% ⁸. Por otro lado, Chen et al describen que, de 535 pacientes, ²⁷ (5,0%) presentaron congestión conjuntival y 4 pacientes tuvieron congestión conjuntival como síntoma inicial. La duración media de la congestión conjuntival fue de $5,9 \pm 4,5$ días. Los otros síntomas oculares, que incluyen aumento de la secreción conjuntival, dolor ocular, fotofobia, ojo seco y lagrimeo, también se encontraron en pacientes con congestión conjuntival ⁹. De similar manera otro estudio realizado efectuado en 127 pacientes reporta que de 12 (9,45%) pacientes que tenían molestias oculares, 11 (8,66%) tenían manifestaciones oculares después del ingreso. De estos 11 pacientes, 8 (6,29%) tenían congestión conjuntival y 3 de estos ocho pacientes habían desarrollado congestión conjuntival incluso antes de la manifestación de síntomas definidos de COVID-19. Cinco pacientes (5/8) no tenían otros síntomas oculares asociados además de la congestión ⁵.

Manifestaciones neurooftalmológicas

Se encontraron 13 casos de pacientes con manifestaciones neurooftalmológicas; 3 de ellos fueron casos de Neuritis Óptica ^{14, 16}, 1 caso de posible neuropatía óptica isquémica posterior ¹⁷, 6 casos de parálisis oculomotoras, siendo la parálisis del VI Nervio Craneal la más frecuente (3 casos), seguida por la parálisis del III Nervio Craneal y por último la parálisis del IV Nervio Craneal ^{18, 22}. También se encontró 1 caso de un paciente que desarrolló nistagmus horizontal intermitente en ambos ojos 3 semanas después de los síntomas relacionados con la infección por SARS-CoV-2, con pruebas de imagen y estudio neurológico normales ²³, 1 caso de pupila tónica bilateral acompañado de múltiples lesiones placoides bilaterales de color blanco amarillento ubicadas en el polo posterior y la retina periférica media al fondo de ojo y áreas bilaterales de no perfusión a nivel de la coriocapilar demostrada por la angiografía por tomografía de coherencia óptica (OCT-A), cuadro compatible con coriorretinopatía inflamatoria ²⁴, 1 caso de hipertensión intracraneana con papiledema secundario a la misma ²⁵ y 1 caso de Miastenia Gravis que se presentó con diplopía horizontal en la dextroversión de la mirada, sin aparente restricción oculomotora observable ²⁶.

En el caso de hipertensión intracraneana y uno de los casos de disminución súbita de la visión, las pacientes tenían como factor de riesgo obesidad e hipertensión arterial respectivamente ^{17,25}, en los demás casos los pacientes no presentaban factor de riesgo asociado. En todos los casos excepto uno ¹⁴, la recuperación fue completa tras la administración de tratamiento esteroideo. En todos los casos las manifestaciones neurooftalmológicas se presentaron después del diagnóstico clínico y laboratorial de COVID-19. En 9 de los casos se trató de pacientes del sexo femenino ^{14, 17, 19, 22, 25} y en 4 casos del sexo masculino ^{18, 20, 21, 26}.

Retinopatías y oclusiones vasculares

Dentro de los resultados de la búsqueda se encontraron 7 reportes de casos de oclusiones vasculares de los cuales uno de ellos se trató de una oclusión de arteria cilioretiniana ²⁷, y 6 correspondían a oclusión de vena central de la retina, de ellos, 5 casos fueron unilaterales ^{28, 32} y un caso bilateral ³³. Se encontraron también dos casos de neuroretinopatía macular aguda ^{34, 35} y un caso de maculopatía media paracentral aguda ³⁵. En uno de los casos el paciente era diabético y presentaba retinopatía diabética no proliferativa leve ³¹, otro paciente era hipertenso y obeso ³³, el resto de los pacientes no presentaba factores de riesgo asociados y algunos presentaron valores elevados de D-dímero y VES al momento de la admisión ^{30, 32}. En casi todos los casos la oclusión vascular se presentó entre los 10 y 21 días posterior al cuadro de COVID-19.

Queratitis por herpes simple

Matjanova et al reportaron 5 casos de pacientes con COVID-19 con queratitis por herpes simple, estos pacientes no presentaban enfermedad de base y el diagnóstico de la enfermedad se realizó el mismo día que el herpes o pocos días antes y se consiguió la remisión de los síntomas en las dos primeras semanas. En todos los casos se trató de queratitis epiteliales con las típicas lesiones dendríticas. Dos de estos pacientes ya tenían antecedente de haber presentado queratitis herpética, por lo que se trataron de cuadros recurrentes ³⁶.

Detección de SARS-CoV-2 en la superficie ocular

Atum et. en un estudio en el que se realizaron hisopados conjuntivales a 40 pacientes con diagnóstico de COVID-19, reporta una tasa de positividad en los hisopados conjuntivales en un 7,5% ¹⁰. En otro estudio se obtuvieron resultados positivos en 5% de los pacientes ¹¹ y de similar forma Li et al encontraron que dos de 32 pacientes (6%) tenían hisopados positivos durante los primeros 7 días de la enfermedad, una semana después los resultados fueron negativos ³⁷. Por otro lado Zhou

et al reportan un 2,5% de hisopados positivos en una población de 121 pacientes ¹³.

Discusión

El COVID-19 es una enfermedad nueva sobre la que aún hay mucho por conocer. Los virus respiratorios han demostrado tener tropismo ocular ³⁸ y el SARS-CoV-2 al parecer no sería la excepción, es así que se han reportado diferentes manifestaciones oftalmológicas que podrían estar asociadas a este virus.

Las manifestaciones oftalmológicas principales reportadas hasta ahora son la conjuntivitis, alteraciones neurooftalmológicas y las oclusiones vasculares.

Las manifestaciones oculares pueden presentarse como síntomas o signos prodrómicos de la enfermedad ¹⁴ y la conjuntivitis por coronavirus puede ser el síntoma inicial o incluso el único síntoma de la enfermedad y aparece antes de los síntomas respiratorios en uno de 10 pacientes ¹². Esta conjuntivitis suele presentarse como una conjuntivitis folicular con escozor, lagrimeo y descarga. Estudios en los que se realizaron hisopados conjuntivales en pacientes con la enfermedad, revelan que el virus también puede encontrarse en la superficie ocular, especialmente durante la primera semana de la enfermedad y que estos pacientes no necesariamente presentan manifestaciones de conjuntivitis ^{13,37}.

Respecto a las manifestaciones vasculares observadas en la retina de algunos pacientes, se sabe que en la infección por SARS-COV-2 existe una invasión viral directa al endotelio, para ello el virus hace uso de una de sus proteínas la proteína S (del inglés spike), causando una endotelitis, con una cascada de fenómenos que constituye la base de la disfunción de la microcirculación y la macrocirculación en diferentes lechos vasculares ³⁹. Un estudio de caso control realizado en 96 pacientes, demostró que los pacientes con neumonía moderada a severa por COVID-19 presentaban una disminución en la densidad vascular foveal en la angio-OCT ⁴⁰, así también los laboratorios de pacientes con COVID-19 sin otro factor de riesgo mostraron estados transitorios de hipercoagulabilidad, presentando trombocitopenia y niveles elevados de D-dímero ^{27,29}.

En cuanto a las manifestaciones neurooftalmológicas, el SARS-CoV-2 podría tener cierta potencialidad neurotrópica como los coronavirus conocidos con anterioridad ³⁹ y esto podría deberse a que el receptor-2 de la Enzima Convertidora de Angiotensina también se encuentra en la superficie de las neuronas del sistema nervioso central ²³. La mayoría de los pacientes con manifestaciones neurooftalmológicas mostraron una rápida respuesta al tratamiento con esteroides, lo que hace pensar en un mecanismo inmunomediado ²⁰, aunque también podrían deberse a fenómenos tromboembólicos por oclusión de pequeños capilares que nutren el Nervio Óptico ¹⁷. Por lo tanto, los efectos nocivos de la angiotensina, la cascada de citocinas y los fenómenos tromboembólicos

que afectan los pequeños capilares que nutren los nervios, estarían implicados ^{17,39}.

A partir de todo lo anterior podemos concluir que las manifestaciones oftalmológicas, aunque poco frecuentes en relación a otras manifestaciones, pueden llegar a tener una repercusión importante en la función visual del paciente, así mismo al tratarse de una conjuntivitis viral no se debe subestimar el riesgo de transmisión por esta vía. La información con la que contamos hasta el momento no es suficiente para atribuir al virus la causalidad de las manifestaciones mencionadas en este trabajo, sin embargo, es información valiosa para la práctica diaria en esta etapa marcada por la pandemia por un nuevo virus. Coincidimos con otros autores en que hacen falta más estudios y más experiencia para conocer mejor esta enfermedad y desarrollar mejores estrategias para el manejo de estos pacientes.

Referencias bibliográficas

1. Parasher A. COVID-19: Current understanding of its Pathophysiology, Clinical presentation and Treatment. *Postgraduate Medical Journal*. 2021;97(1147):312-20.
2. Cruz-Durán A, Fernández-Garza NE. Fisiopatología de la COVID-19. *Lux Médica*. 2021;16(47). Disponible en: <https://revistas.uaa.mx/index.php/luxmedica/article/view/3155>
3. Escalera-Antezana JP, Lizon-Ferrufino NF, Maldonado-Alanoca A, Alarcón-De-la-Vega G, Alvarado-Arnez LE, Balderrama-Saavedra MA, et al. Clinical features of the first cases and a cluster of Coronavirus Disease 2019 (COVID-19) in Bolivia imported from Italy and Spain. *Travel Med Infect Dis*. 2020;35:101653.
4. Lee YH, Kim YC, Shin JP. Characteristics of Ocular Manifestations of Patients with Coronavirus Disease 2019 in Daegu Province, Korea. *J Korean Med Sci*. 2020;35(35). Disponible en: <https://www.ncbi.nlm.nih.gov/pmc/articles/PMC7476796/>
5. Sindhuja K, Lomi N, Asif MI, Tandon R. Clinical profile and prevalence of conjunctivitis in mild COVID-19 patients in a tertiary care COVID-19 hospital: A retrospective cross-sectional study. *Indian J Ophthalmol*. 2020;68(8):1546-50.
6. Aggarwal K, Agarwal A, Jaiswal N, Dahiya N, Ahuja A, Mahajan S, et al. Ocular surface manifestations of coronavirus disease 2019 (COVID-19): A systematic review and meta-analysis. *PLoS One*. 2020;15(11):e0241661.
7. Sen M, Honavar SG, Sharma N, Sachdev MS. COVID-19 and Eye: A Review of Ophthalmic Manifestations of COVID-19. *Indian Journal of Ophthalmology*. 2021;69(3):488-509.
8. Ma N, Li P, Wang X, Yu Y, Tan X, Chen P, et al. Ocular Manifestations and Clinical Characteristics of Children With Laboratory-Confirmed COVID-19 in Wuhan, China. *JAMA Ophthalmology*. 2020;138(10):1079-1086. Disponible en: <https://doi.org/10.1001/jamaophthalmol.2020.3690>

9. Chen L, Deng C, Chen X, Zhang X, Chen B, Yu H, et al. Ocular manifestations and clinical characteristics of 535 cases of COVID-19 in Wuhan, China: a cross-sectional study. *Acta Ophthalmologica*. 2020;98(8):e951-9.
10. Atum M, Boz AAE, Çakır B, Karabay O, Köroğlu M, Özütlü A, et al. Evaluation of Conjunctival Swab PCR Results in Patients with SARS-CoV-2 Infection. *Ocular Immunology and Inflammation*. 2020;28(5):745-8.
11. Wu P, Duan F, Luo C, Liu Q, Qu X, Liang L, et al. Characteristics of Ocular Findings of Patients With Coronavirus Disease 2019 (COVID-19) in Hubei Province, China. *JAMA Ophthalmol*. 2020;138(5):575-8.
12. Hong N, Yu W, Xia J, Shen Y, Yap M, Han W. Evaluation of ocular symptoms and tropism of SARS-CoV-2 in patients confirmed with COVID-19. *Acta Ophthalmologica*. 2020;98(5):e649-55.
13. Zhou Y, Duan C, Zeng Y, Tong Y, Nie Y, Yang Y, et al. Ocular Findings and Proportion with Conjunctival SARS-COV-2 in COVID-19 Patients. *Ophthalmology*. 2020;127(7):982-3.
14. Rodríguez-Rodríguez MS, Romero-Castro RM, Alvarado-de la Barrera C, González-Cannata MG, García-Morales AK, Ávila-Ríos S. Optic neuritis following SARS-CoV-2 infection. *J Neurovirol*. 2021;27(2):359-63.
15. Sharma A, Kudchadkar US, Shirodkar R, Usgaonkar UPS, Naik A. Unilateral inferior altitudinal visual field defect related to COVID-19. *Indian Journal of Ophthalmology*. 2021;69(4):989-91.
16. Deane K, Sarfraz A, Sarfraz Z, Valentine D, Idowu AR, Sanchez V. Unilateral Optic Neuritis Associated with SARS-CoV-2 Infection: A Rare Complication. *Am J Case Rep*. 2021;22:e931665.
17. Selvaraj V, Sacchetti D, Finn A, Dapaah-Afriyie K. Acute Vision Loss in a Patient with COVID-19. *RI Med J (2013)*. 2020;103(6):37-8.
18. Falcone MM, Rong AJ, Salazar H, Redick DW, Falcone S, Cavuoto KM. Acute abducens nerve palsy in a patient with the novel coronavirus disease (COVID-19). *J AAPOS*. 2020;24(4):216-7.
19. Pascual-Goñi E, Fortea J, Martínez-Domeño A, Rabella N, Tecame M, Gómez-Oliva C, et al. COVID-19-associated ophthalmoparesis and hypothalamic involvement. *Neurol Neuroimmunol Neuroinflamm*. 2020;7(5). Disponible en: <https://www.ncbi.nlm.nih.gov/pmc/articles/PMC7357415/>
20. Ordás CM, Villaceros-Álvarez J, Pastor-Vivas A-I, Corrales-Benítez Á. Concurrent tonic pupil and trochlear nerve palsy in COVID-19. *J Neurovirol*. 2020;1-3.
21. Faucher A, Rey P-A, Aguadisch E, Degos B. Isolated post SARS-CoV-2 diplopia. *Journal of Neurology*. 2020;267(11):3128-9. Disponible en: <https://dx.doi.org/10.1007%2Fs00415-020-09987-x>
22. Belghmaidi S, Nassih H, Boutgayout S, El Fakiri K, El Qadiry R, Hajji I, Bourrahouate A, Moutaouakil A. Third Cranial Nerve Palsy Presenting with Unilateral Diplopia and Strabismus in a 24-Year-Old Woman with COVID-19. *PubMed*. Disponible en: <https://pubmed.ncbi.nlm.nih.gov/33056942/>
23. García-Romo E, Blanco R, Nicholls C, Hernández-Tejero A, Fernández-de-Arévalo B. COVID-19 presenting with nystagmus. *Arch Soc Esp Oftalmol (Engl Ed)*. 2021;96(4):224-6.

24. Ortiz-Seller A, Martínez Costa L, Hernández-Pons A, Valls Pascual E, Solves Alemany A, Albert-Fort M. Ophthalmic and Neuro-ophthalmic Manifestations of Coronavirus Disease 2019 (COVID-19). *Ocular Immunology and Inflammation*. 2020;28(8):1285-9.
25. İlhan B, Cokal BG, Mungan Y. Intracranial hypertension and visual loss following COVID-19: A case report. *Indian J Ophthalmol*. 2021;69(6):1625-7.
26. Pérez Álvarez ÁI, Suárez Cuervo C, Fernández Menéndez S. Infección por SARS-CoV-2 asociada a diplopía y anticuerpos antirreceptor de acetilcolina. *Neurología*. 2020;35(4):264-5.
27. Ozsaygı? C, Bayram N, Ozdemir H. Cilioretinal artery occlusion with paracentral acute middle maculopathy associated with COVID-19. *Indian J Ophthalmol*. 2021;69(7):1956-9.
28. Yahalomi T, Pikkal J, Arnon R, Pessach Y. Central retinal vein occlusion in a young healthy COVID-19 patient: A case report. *American Journal of Ophthalmology Case Reports*. 2020;20:100992.
29. Walinjkar JA, Makhija SC, Sharma HR, Morekar SR, Natarajan S. Central retinal vein occlusion with COVID-19 infection as the presumptive etiology. *Indian J Ophthalmol*. 2020;68(11):2572-4.
30. Raval N, Djougarian A, Lin J. Central retinal vein occlusion in the setting of COVID-19 infection. *Journal of Ophthalmic Inflammation and Infection*. 2021;11(1):10.
31. Venkatesh R, Reddy NG, Agrawal S, Pereira A. COVID-19-associated central retinal vein occlusion treated with oral aspirin. *BMJ Case Rep*. 2021;14(5):e242987.
32. Invernizzi A, Pellegrini M, Messenio D, Cereda M, Olivieri P, Brambilla AM, et al. Impending Central Retinal Vein Occlusion in a Patient with Coronavirus Disease 2019 (COVID-19). *Ocular Immunology and Inflammation*. 2020;28(8):1290-2.
33. Gaba WH, Ahmed D, Nuaimi RKA, Dhahani AAA, Eatmadi H. Bilateral Central Retinal Vein Occlusion in a 40-Year-Old Man with Severe Coronavirus Disease 2019 (COVID-19) Pneumonia. *Am J Case Rep*. 2020;21:e927691-1-e927691-5.
34. Gascon P, Briantais A, Bertrand E, Ramtohl P, Comet A, Beylerian M, et al. Covid-19-Associated Retinopathy: A Case Report. *Ocular Immunology and Inflammation*. 2020;28(8):1293-7.
35. Virgo J, Mohamed M. Paracentral acute middle maculopathy and acute macular neuroretinopathy following SARS-CoV-2 infection. *Eye (Lond)*. 2020;34(12):2352-3.
36. Majtanova N, Kriskova P, Keri P, Fellner Z, Majtan J, Kolar P. Herpes Simplex Keratitis in Patients with SARS-CoV-2 Infection: A Series of Five Cases. *Medicina (Kaunas)*. 2021;57(5):412.
37. Li M, Yang Y, He T, Wei R, Shen Y, Qi T, et al. Detection of SARS-CoV-2 in the ocular surface in different phases of COVID-19 patients in Shanghai, China. *Annals of Translational Medicine*. 2021;9(2):100. Disponible en: <https://dx.doi.org/10.21037/atm-20-6026>.
38. Belser JA, Rota PA, Tumpey TM. Ocular Tropism of Respiratory Viruses. *Microbiol Mol Biol Rev*. 2013;77(1):144-56.

39. Guzmán RR, Miranda EMC, Castillo NS, Guzmán-Díaz P, Dorta-Contreras AJ. Lesión endotelial, inmunología y neurotropismo en la fisiopatología de las complicaciones de los pacientes con la COVID-19. *Revista Cubana de Investigaciones Biomédicas*. 2021;40(2). Disponible en: <http://www.revibiomedica.sld.cu/index.php/ibi/article/view/1130>
40. Zapata MÁ, García SB, Sánchez-Moltalvá A, Falcó A, Otero-Romero S, Arcos G, et al. Retinal microvascular abnormalities in patients after COVID-19 depending on disease severity. *British Journal of Ophthalmology*. 2020; Disponible en: <https://bjo.bmj.com/content/early/2021/01/21/bjophthalmol-2020-317953>.