



Gaceta Médica Boliviana
ISSN: 1012-2966
ISSN: 2227-3662
gacetamedicaboliviana@gmail.com
Universidad Mayor de San Simón
Bolivia

Paro cardíaco inesperado en unidad de cuidados posanestésico en paciente post esterilización tubárica

Alegre Andrade, Patricia

Paro cardíaco inesperado en unidad de cuidados posanestésico en paciente post esterilización tubárica

Gaceta Médica Boliviana, vol. 44, núm. 1, 2021

Universidad Mayor de San Simón, Bolivia


Disponible en: <https://www.redalyc.org/articulo.oa?id=445674737015>

DOI: <https://doi.org/10.47993/gmb.v44i1.129>

Paro cardíaco inesperado en unidad de cuidados posanestésico en paciente post esterilización tubárica

Patricia Alegre Andrade Wonderful122.paa@gmail.com

Hospital Obrero N° 2 Caja Nacional de Salud - Bolivia, Bolivia

 . <https://orcid.org/0000-0002-0810-618X>

Gaceta Médica Boliviana, vol. 44, núm. 1, 2021

Universidad Mayor de San Simón, Bolivia

Recepción: 10 Octubre 2020
Aprobación: 18 Marzo 2021

DOI: <https://doi.org/10.47993/gmb.v44i1.129>

Redalyc: <https://www.redalyc.org/articulo.oa?id=445674737015>

Resumen: Paro cardíaco en salas de recuperación posanestésica, entidad poco frecuente en esterilización tubaria. Factores desencadenantes como sobredosificación, bloqueo espinal alto, uso de opioides, toxicidad sistémica por anestésicos locales. La ligadura tubárica como prevención de embarazo definitivo, se realiza preferentemente con bloqueo raquídeo. Paciente de 35 años en su puerperio de 12 horas, se somete a salpingoclasia bilateral bajo anestesia raquídea, con dosis de fentanil de 20 mcg y bupivacaina pesada de 12 mg. Nivel de dermatoma alcanzado de T6 (ideal para el procedimiento quirúrgico), sin ninguna otra administración medicamentosa. En la unidad de recuperación posanestésica presenta paro cardíaco con inicio inmediato soporte vital avanzado con buenos resultados posteriores. Se le practican los exámenes complementarios e interconsultas correspondientes. Paciente con alta hospitalaria sin secuelas neurológicas a los 4 días posteriores al evento. Se recomienda prevenir y tratar la causa de todo evento cardíaco.

Palabras clave: paro cardíaco, anestesia raquídea, esterilización tubaria, periodo de recuperación de la anestesia.

Abstract: Cardiac arrest in post-anesthetic recovery period, a rare entity in sterilization tubal. Descending factors such as over-sedation, high spinal block, use of opioids, systemic toxicity from local anesthetics. Tubal ligation as prevention of definitive pregnancy, is preferably performed under spinal anesthesia. A 35-year-old patient in his 12-hour puerperium, undergoes Sterilization Tubal under spinal anesthesia, with fentanyl doses of 20 mcg and hyperbaric bupivacaine of 12 mg. Dermatome level reached of T6 (ideal for the surgical procedure), without any other drug administration. In the post-anesthesia recovery period, she presented cardiac arrest with immediate initiation of advanced life support with good later results. Complementary exams and corresponding consultations are given. Patient released from hospital with no neurological sequelae 4 days post the incident. It is recommended to prevent and treat the cause of all cardiac events.

Keywords: heart arrest, anesthesia, spinal, sterilization tubal, anesthesia recovery period.

El paro cardiorrespiratorio perioperatorio (PCRPP) definido como un evento donde el paciente requiere maniobras de compresión torácica o desfibrilación cardíaca, ocurrido desde el ingreso a quirófano hasta el alta de la sala de recuperación posanestésica ¹ durante ese tiempo el paciente anestesiado y bajo vigilancia del personal designado y ² existe otra definición de paro cardíaco como la ausencia de pulso, actividad eléctrica sin pulso, fibrilación ventricular con necesidad de reanimación cardiopulmonar y empleo de compresiones torácicas ³.

La incidencia global de paro cardíaco perioperatorio está entre 4.3 a 34.6 por 10 000 procedimientos, mientras que en la población geriátrica se encuentra dentro de 54.4 por 10 000 procedimientos ⁴.

Los factores para desencadenar un paro cardíaco son sobre sedación, paro respiratorio, anestesia espinal total, infarto de miocardio y toxicidad sistémica por anestésicos locales ⁵.

La ligadura de trompas es un método de anticoncepción de manera definitiva, en Estados Unidos cerca de 700 000 casos de los cuales la mitad se realiza en el posparto y la otra mitad de manera ambulatoria, siendo la tasa de esterilización después del parto cerca del 8 % a 9 % de todos los nacidos vivos ⁶.

La elección de la técnica anestésica depende de varios factores como el intervalo de tiempo desde el nacimiento hasta la ligadura, los cambios fisiológicos que persisten en el postparto, el riesgo obstétrico y anestésico para la realización de la ligadura de trompas ⁷.

No existe evidencia científica sobre paro cardíaco y ligadura de trompas post anestesia raquídea o en unidad de cuidados posanestésicos, solo reporte de algunos casos con anestesia general. Por tal motivo es que se presenta el siguiente caso clínico.

Presentación del caso

Mujer de 35 años, procedente de la provincia Mizque. Se derivó del centro de salud al hospital Obrero N° 2 (fecha 08 de mayo de 2020), para atención de trabajo de parto con posterior realización de salpingoclasia bilateral por paridad satisfecha.

Ingresó a quirófano con diagnóstico de puerperio inmediato post parto conducido, paridad satisfecha por G8P8A0C0.

Dentro de los antecedentes de la paciente:

Tuberculosis a los 15 años la que recibió tratamiento. Obesidad I sin tratamiento. No refiere alergias, tampoco procedimientos quirúrgicos ni anestésicos. Ayuno preoperatorio: mayor a 10 horas (alimento solido liviano).

- Antecedente no patológico: no fuma, no refiere consumo alcohólico.

- Antecedente gineco obstétrico: G8P8A0C0

- Examen Físico: Piel morena con mucosas húmedas y ligeramente pálidas. Vía aérea: piezas dentarias incompletas, Mallampati III, Distancia tiro-mentoniana > 6 cm, distancia esternomentoniana > 10 cms. Cuello: cilíndrico, móvil y grueso. Neurológico: consciente con Glasgow 15/15. Cardiovascular con frecuencia cardíaca (FC) de 74 latidos por minuto (LPM). Rítmico sin ruidos sobreagregados. Respiratorio: frecuencia respiratoria (FR) de 18 por minuto. Murmullo vesicular conservado. Abdomen con globo uterino. Extremidades con tono y trofismo conservado.

Laboratorios Complementarios (tabla 1)

En fecha 09 de mayo de 2020, a horas 13:30 ingresó a quirófano para salpingoplastia bilateral bajo anestesia regional raquídea. Los signos vitales

antes de colocar la anestesia fueron de PA= 123/70 mmHg, FC=76 x', satO₂= 93 %, Clasificada como ASA II ¿E? según clasificación del estado físico de la ASA (American Society of Anesthesiology). Posterior a asepsia - antisepsia, con aguja punta de lápiz N° 25 se atravesó duramadre y se administró 20 mcgr de fentanilo más 12 mgr de bupivacaina pesada al 5 %. Nivel de dermatoma alcanzado T6. Sin intercurencia durante el transoperatorio y no se administró ningún otro medicamento. Posterior a los 35 minutos la paciente pasa a salas de unidad de cuidados posanestésicos (UCPA) con PA= 106/64 mmHg, FC= 78x', satO₂= 94 %.

Hemograma				
	08/05/2020 Prequirúrgico	09/05/2020 Pos paro	10/05/2020 Alta de uti	Valor normal
Glóbulos rojos *	4 870 000	4 000 000	4 250 000	4,20-5,80
Hemoglobina	12,3 g/dl	10,9 g/dl	11,7 g/dl	11,0-16,5 g/dl
Hematocrito	38,8 %	32,3 %	34,2 %	35-50 %
Glóbulos blancos	7 900 µl	12 800 µl	9 650 µl	4,0-10,0 µl
Plaquetas *	158 000	142 000	150 000	150-400
Química sanguínea				
Glicemia	91	160	123	70-110 mg/dl
Creatinina	0,8	0,7	0,78	0,5-1,5 mg/dl
N. Ureico	8	12	14	07-25 mg/dl
Bilirrubina directa			0,3	0,1-1,2 mg/dl
Bilirrubina indirecta			0,6	
B. Total			0,9	Hasta 1,0 mg/dl
Got			35	0 - 40 ul/l
Gpt			30	0 - 38 ul/l
Fosfatasa alcalina			248	65 - 300 ul/l
Sodio		141	142	135 - 145 mmol/l
Potasio		3,0	4,2	3,5 - 5,5 mmol/l
Cloro		107	108	95 - 105 mmol/l
Otros				
Tp/inr	11/1,11	-	12,1/1,21	10,1 seg/1,0
Grupo sanguíneo	O, rh positivo	-	-	
Prueba de vih	No reactivo	-	-	
Pruebas rápidas b y c	(-)	-	-	

Fuente. Resultados de estudio

Tabla 1.

Detalle de los laboratorios preanestésico, pos paro cardíaco y alta de Terapia Intensiva.

Posterior a 1 minuto en UCPA se observó paciente inconsciente, con saturación de oxígeno de 88 %, sin pulso. Inmediatamente se inició con el protocolo de reanimación cardiopulmonar con compresión torácica, administración de 1 mg de adrenalina con apoyo de oxígeno suplementario al 100 %. Después de 40 segundos se presenta pulso rítmico de 123 x', ECG= con ritmo sinusal, PA=89/46 mmHg, SatO₂=82%. Se procedió a la intubación orotraqueal con lo cual la saturación de oxígeno mejora a 95 %, pupilas isocóricas fotoreactivas con reflejo fotomotor presente, se infundió cristaloides a goteo rápido y la frecuencia cardíaca se encuentra en 42 por minuto, se colocó atropina 1 mgr. Posterior a esto, la paciente se observó con signos vitales más estables pero aun inconsciente, se administró naloxona IV (0,2 mg), sin mejoría. Previa administración de antagonista de opioide, se procedió a la toma de gasometría y laboratorios.

Se analizaron posibles causas reversibles pensando en hipoxia por opioide como causa secundaria.

Gasometría arterial			
	09/05/2020	10/05/2020	Valor normal
Ph	7,45	7,43	7,35 a 7,44
Pco2	26,8 mmhg	27,3 mmhg	30 a 32 mmhg
Po2	111,9 mmhg	79,0 mmhg	60 a 70 mmhg
Hco3	18,7 mmol/l	18,6	20 a 32 mmol/l
		mmol/l	
Tco2	19,5 mmol/l	19,5	
		mmol/l	
E.b.	- 5,5	-5,9	2 mmol/l
Sato2	98,7 %	96,3 %	88 a 920 %

Fuente. Resultados de estudio

Tabla 2.

Detalle de gasometria arterial despues del paro cardíaco y alta de UTI.

Aunado a la secuela de patología tuberculosa. Glicemia capilar de 97 mg/dl. Se solicitó interconsulta con UTI y laboratorios como hemograma, gasometría (ver tabla 2), electrocardiograma de 12 derivaciones (ver figura 1).

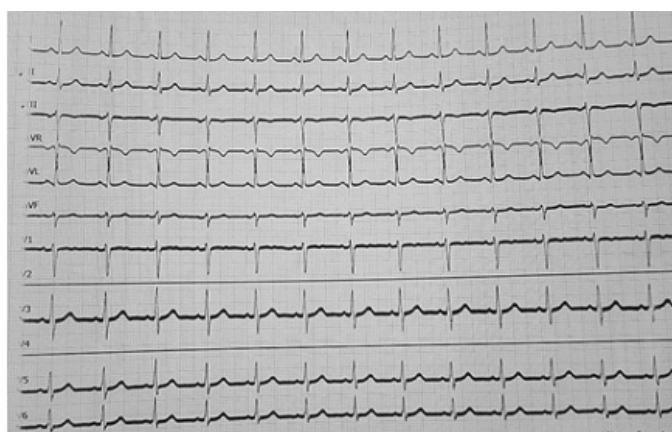


Figura 1.

Electrocardiograma postparo cardíaco: frecuencia cardiaca de 83 lpm, ritmo sinusal, eje cardíaco desviado a la izquierda, ondas normales.

Se procedió al traslado de paciente a la Unidad de Terapia Intensiva, donde se complementó interconsultas con especialidades de neurología y cardiología, además de estudios como: tomografía de cráneo, radiografía de tórax, electroencefalograma (EEG) y estudio holter debido a que la paciente proviene de un lugar endémico de chagas.

Posterior a 20 horas iniciado el RCP se procedió al retiro del tubo endotraqueal y se detuvo la infusión del vasopresor. Paciente en buen estado general con ventilación espontánea y sin foco motor.

Reporte de exámenes complementarios:

? Tomografía axial computarizada simple de cráneo: normal.

? Radiografía de tórax: incremento de la silueta cardiaca con secuelas de tuberculosis. Electroencefalograma: sin evidencia de actividad epileptiforme.

? Reporte de Electrocardiograma (12/05/2020): ritmo sinusal, FC de 80 lpm. Ver figura 2.

? Holter de 24 horas (14/05/2020): FC de 87 lpm, presento 2 episodios diurnos de taquicardia autolimitadas de 122 lpm y una mínima de 66 lpm. Presento extrasístole auricular escasa, sin presencia de arritmias, tampoco de pausa, ni paros sinusales en el estudio.

Interconsultas:

? Valoración por neurología: sin evidencia de daño neurológico, ni signos meníngeos, neurológicamente estable. Alta por neurología con control y seguimiento por consulta externa dentro de 4 meses.

? Valoración cardiológica: sin alteraciones cardiológicas, NYHA I.

A los 4 días posteriores, paciente fue dada de alta hospitalaria.

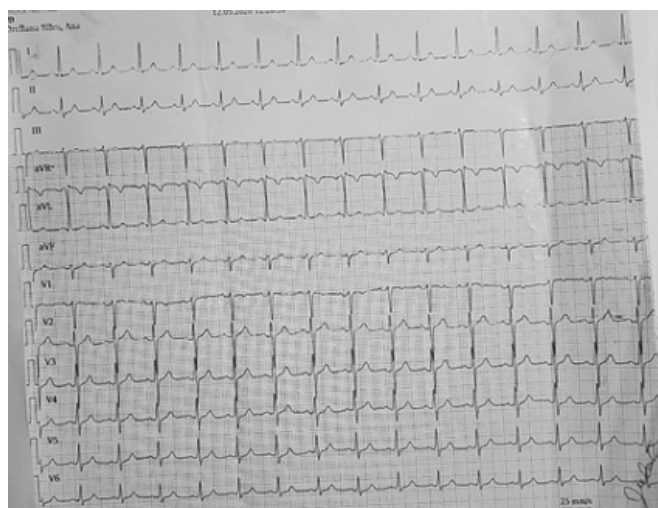


Figura 2.

Electrocardiograma antes del alta hospitalaria: frecuencia cardiaca de 100 lpm, ritmo sinusal, eje electrico con desviacion a la izquierda.

Discusión

La presentación de paro cardiaco en salas de recuperación posanestésico es poco frecuente, especialmente en pacientes sometidos a procedimientos como es la salpingoclasia bilateral por paridad satisfecha como método de planificación familiar definitiva.

La ligadura de trompas es una cirugía de corta duración, se efectúa preferentemente bajo bloqueo aracnoideo, más uso de anestésicos locales y adición de opioides. Tal como mencionan Liu y col ⁸, resaltando el beneficio de la anestesia regional por el menor consumo de opioides.

Para continuar, Whizar y col ⁹ propone el perfil de cada fármaco anestésico intratecal debe ser el parámetro más importante a considerar al momento de planear la anestesia espinal.

Cosgrave y col ¹⁰ recomiendan el uso de fentanil para disminuir el requerimiento de anestésicos locales y mejorar la calidad anestésica. Teniendo en cuenta que el uso de fentanil puede producir depresión respiratoria dentro la primera hora de su administración. Cabe señalar no se menciona la dosis capaz de producir depresión respiratoria. Como dice Gonzales ¹¹, el uso de opioides es la piedra angular de todo procedimiento anestésico y analgésico. En la paciente se administra 20 mcg de fentanilo intratecal, que es la dosis estándar de opioide en el manejo anestésico del centro Hospitalario.

Por otro lado, Jeejeebhoy y col ¹² da a conocer la presencia de hipoventilación o apnea posterior a administración de opioide por múltiples vías (oral, intravenosa o neuroaxial) en múltiples pacientes con alto riesgo. La paciente tiene antecedente de secuelas de Tuberculosis descrita en la radiografía de tórax y con saturación de oxígeno de 93 %.

Adicionalmente es importante recordar que la presencia de progesterona durante el embarazo, constituye un estimulante respiratorio, por lo que se hace seguro el empleo de opioides de manera intratecal como plantea Herrera y col ¹³, pero Tribu y col ¹⁴ sugieren un descenso brusco de la progesterona después del nacimiento, que conduciría a la pérdida de su efecto protector sobre la depresión respiratoria, siendo uno de los factores probable del caso para producir depresión respiratoria y llevar a hipoxia en cuestión de segundos.

Por su parte, Alegbeleye y col ⁵ argumenta en su reporte dos factores para desencadenar paro cardíaco posterior a la anestesia espinal como ser: la abolición del sistema simpático y el balance de hídrico negativo. Se descarta la primera postura debido a que la paciente no presentó hipotensión ni bradicardia posterior a la administración de la anestesia regional.

En lo que se refiere al balance hídrico, las horas de ayuno de la paciente fueron más de 10 horas posterior a la última ingesta antes de realizar el procedimiento anestésico sumado a la pérdida sanguínea de 300 ml durante la atención del parto, por lo que se considera otro factor o mecanismo para el desarrollo de paro cardíaco. Dentro de este orden de ideas, Kumari y col ¹⁵ alude como otros mecanismos de paro cardíaco en pacientes con ayuno preoperatorio prolongado a: malnutrición, deshidratación, uso de diuréticos o vasodilatadores.

Desde el punto de vista de Bhatnagar y col ¹⁶, la etiología del paro cardíaco post anestesia subaracnoidea es multifactorial.

Pacientes con múltiples factores de riesgo para presentar paro cardíaco deben ser evaluados de manera minuciosa e implementar medidas profilácticas como empleo de índice de Biespectral (BIS), empleo de gasometría arterial como lo hace notar Burgdorff y col ¹⁷.

Por otro lado, Gurbuz ¹⁸ señala el inicio de las compresiones torácicas debe ser de manera inmediata y con resultado favorable después del primer minuto de haber sufrido paro cardíaco en paciente que recibió anestesia raquídea después de 20 minutos de su administración para una herniorrafia inguinal.

Posterior al paro cardíaco, se solicitó EEG e interconsulta con neurología, ambos con resultados normales, en la opinión de Mcevoy y col ¹⁹ la función neurológica debe ser el parámetro de evaluación más importante como resultado del manejo adecuado de un paro cardíaco. A propósito de la temperatura, la misma se implementa a 33°C en UTI, para tener un pronóstico favorable. También Sutherasan y col ²⁰ aluden como uno de los estándares de atención para los pacientes posparo cardíaco.

A juicio de Moitra y col ²¹ sostienen que es más fácil el manejo de un paro cardíaco perioperatorio por que los médicos están familiarizados con los detalles del procedimiento y esto permite intervenir de manera dirigida, eficaz y oportuna.

Así como describe Hinkelbein⁴ y Jarstad y col ²² debe existir acción inmediata para el desarrollo de las pautas internacionales de soporte vital avanzado para la prevención y tratamiento del paro cardíaco en el perioperatorio llevando a una reanimación exitosa y desde la posición de Luna ²³ que considera contar con una gran cantidad de equipo especializado y con entrenamiento para prevenir y mitigar los efectos adversos del paro cardíaco. Así es como se atendió el presente caso, cada médico en especial el anestesiólogo debe tener entrenamiento en los protocolos internacionales y actualizados.

Se recomendar a los futuros anestesiólogos la prevención en cada etapa de la anestesia, así como manifiesta Aguirre que el 78 % de los PCRP atribuidos a la anestesia pueden ser prevenibles.

En lo que respecta al manejo del caso, se obtuvo una respuesta rápida del equipo multidisciplinario, desde personal de enfermería, laboratorio y médicos interconsultantes. Deben tener presente los futuros médicos anestesiólogos la prevención de los eventos que puedan causar paro cardíaco.

Referencias

1. Aguirre C MM, Mayanz S, Blanch A, Aranibar H, Salazar A, Roizen G, et al. Registro de paro cardiorrespiratorio en un hospital universitario en el período. 2006-2017; Rev Med Chil. 2019;147(3):398-400. [Citado el 01 de octubre de 2020][Internet] Disponible en: <https://scielo.conicyt.cl/pdf/rmc/v147n1/0717-6163-rmc-147-01-0034.pdf>
2. Rosas Marroquín VH, Menacho Terry J, Troncos Merino T, Cabana Cruz L, Belloso Torres B, Rosas Chávez F. Factores de riesgo asociados a mortalidad por paro cardíaco intraoperatorio en el Hospital Nacional Guillermo Almenara Irigoyen, 2011-2015. An la Fac Med. 2019;80(1):6-11. [Citado el 01 de octubre de 2020] [Internet] Disponilbe en:http://www.scielo.org.pe/scielo.php?script=sci_arttext&pid=S1025-55832019000100002&lng=es. <http://dx.doi.org/10.15381/anales.v80i1.15858>.
3. Hohn A, MacHatschek JN, Franklin J, Padosch SA. Incidence and risk factors of anaesthesia-related perioperative cardiac arrest. Eur J Anaesthesiol. 2018;35(4):266-72. [Citado el 01 de octubre de 2020][Internet] Disponible

- en: https://journals.lww.com/ejanaesthesiology/Fulltext/2018/04000/Incidence_and_risk_factors_of_anaesthesia_related.4.aspx
4. Hinkelbein J, Andres J, Thies KC, Derobertis E. Perioperative cardiac arrest in the operating room environment: A review of the literature. *Minerva Anesthesiol.* 2017;83(11):1190-8.
 5. Alegbeleye BJ. Sudden cardiac arrest under spinal anesthesia in a mission hospital: A case report and review of the literature. *J Med Case Rep.* 2018;12(1):1-5. [Citado el 01 de octubre de 2020] [Internet] Disponible en: <https://jmedicalcasereports.biomedcentral.com/articles/10.1186/s13256-018-1648-5>
 6. Chan LM, Westhoff CL. Tubal sterilization trends in the United States. *Fertil Steril.* 2010;94(1):1-6. [Citado el 01 de octubre de 2020] [Internet] Disponible en: <http://dx.doi.org/10.1016/j.fertnstert.2010.03.029>
 7. Cambic CR. Postpartum Sterilization/Tubal Ligation. En: Tauqeer H, Roshan F, Scott S, editors. *OBSTETRIC ANESTHESIOLOGY an illustrated case-based approach.* 1st ed. United Kingdom; 2019; p 140 - 146.
 8. Liu H, Brown M, Sun L, Patel SP, Li J, Cornett EM, et al. Complications and liability related to regional and neuraxial anesthesia. *Best Pract Res Clin Anaesthesiol.* 2019;33(4):487-97. [Citado el 01 de octubre de 2020] [Internet] Disponible en: <https://doi.org/10.1016/j.bpa.2019.07.007>
 9. Whizar-Lugo V, Flores-Carrillo J, Preciado-Ramírez S, Campos-León J, Silva V. Anestesia espinal para cirugía de corta estancia en cirugía plástica. *Anest en México.* 2017; 29(1):41-63. [Citado el 01 de octubre de 2020] [Internet] Disponible en: http://www.scielo.org.mx/scielo.php?script=sci_arttext&pid=S2448-87712017000400041&lng=es.
 10. Cosgrave D, Shanahan E, Conlon N, Joshi M. P A I N INTRATHECAL OPIOIDS. *WFSA.* 2017; 347. [cited 2020 Oct 1] [Internet] Disponible: www.wfsahq.org/resources/anaesthesia-tutorial-of-the-week
 11. González-Navarro P. Opioides de corta duración en obstetricia. *Rev Mex Anesthesiol.* 2013;36(SUPPL.1):154-8. [Citado el 01 de octubre de 2020] [Internet] Disponible en: <https://www.medigraphic.com/pdfs/rma/cma-2013/cmas131ai.pdf>
 12. Jeejeebhoy FM, Zelop CM, Lipman S, Carvalho B, Joglar J, Mhyre JM, et al. Cardiac arrest in pregnancy: A scientific statement from the American heart association. *Circulation.* 2015; 132:1747-73. [Citado el 01 de octubre de 2020] [Internet] Disponible en: <https://www.ahajournals.org/doi/pdf/10.1161/CIR.0000000000000300>
 13. Herrera Gómez PJ, Garzón JF. Opiáceos intratecales y depresión respiratoria: ¿un mito en obstetricia? *Rev Colomb Anesthesiol.* 2015;43(1):101-3.
 14. Tribu S, Vladuti A, Popescu A. The neuroendocrinological aspects of pregnancy and postpartum depression. 2019; 15(3):410-15. [Internet] [Citado el 8 de octubre de 2020] Disponible en: <https://www.ncbi.nlm.nih.gov/pmc/articles/PMC6992410/>
 15. Kumari A, Gupta R, Bajwa SS, Singh A. Unanticipated cardiac arrest under spinal anesthesia: An unavoidable mystery with review of current literature. *Anesth Essays Res.* 2014;8:99-102. [Citado el 7 de mayo de 2021] [Internet] disponible en: <https://www.ncbi.nlm.nih.gov/pmc/articles/PMC4173580/?report=printable>

16. Bhatnagar V, Dwivedi D, Chakraborty S, Ray A. Cardiac arrest despite optimal preloading of patient using ultrasonography?guided inferior vena cava indices under subarachnoid neuraxial blockade: A report of two cases. *Saudi J Anaesth.*2018;12:478-81. [Citado el 6 de mayo de 2021] [Internet] disponible en: <https://www.ncbi.nlm.nih.gov/pmc/articles/PMC6044144/>
17. Burgdorff AM, Flöther L, Wohlrab D. Multiple asystole events in a patient undergoing total knee arthroplasty - A case report. *BMC Anesthesiol.* 2019;19(1):1-5. [Citado el 01 de octubre de 2020] [Internet] Disponible en: <https://bmcanesthesiol.biomedcentral.com/articles/10.1186/s12871-019-0777-8>
18. Gurbuz H. Cardiac arrest during spinal anaesthesia in a patient with undiagnosed Brugada syndrome. *Eur J Anaesthesiol.* 2018;35(9):710-1. [Citado el 02 de octubre de 2020] [Internet] Disponible en: https://journals.lww.com/ejanaesthesiology/Fulltext/2018/09000/Cardiac_arrest_during_spinal_anaesthesia_in_a.11.aspx
19. McEvoy MD, Thies KC, Einav S, Ruetzler K, Moitra VK, Nunnally ME, et al. Cardiac arrest in the operating room: Part 2-special situations in the perioperative period. *Anesthesia and Analgesia.* Lippincott Williams and Wilkins. 2018; 126: p 889-903. [cited 2020 Oct 1] Available from: <https://pubmed.ncbi.nlm.nih.gov/29200065/>
20. Sutherasan Y, Pelosi P. The current challenges of cardiac arrest: Post cardiac arrest management. *Best Pract Res Clin Anaesthesiol.* 2015;29(4):411-2. [Citado el 08 de octubre de 2020] [Internet] Available from: <http://dx.doi.org/10.1016/j.bpa.2015.09.007>
21. Moitra VK, Einav S, Thies KC, Nunnally ME, Gabrielli A, Maccioli GA, et al. Cardiac arrest in the operating room: Resuscitation and management for the anesthesiologist: Part 1. *Anesthesia and Analgesia.* Lippincott Williams and Wilkins. 2018; 126: p 876-88. [cited 2020 Oct 1] Available from: <https://pubmed.ncbi.nlm.nih.gov/29135598/>
22. Jarstad A, Chou J, Garg S. Cardiac arrest during cornea transplant surgery. *BMJ Case Rep.* 2020;13(8). [Citado el 05 de octubre de 2020] [Internet] Disponible en: <https://casereports.bmj.com/content/13/8/e235272>
23. Luna-ortiz P. El paro cardíaco en anestesiología. 2015;38(4):224-6. [Citado el 01 de octubre de 2020] [Internet] Disponible en: <https://www.medigraphic.com/pdfs/rma/cma-2015/cma154b.pdf>