



Gaceta Médica Boliviana
ISSN: 1012-2966
ISSN: 2227-3662
gacetamedicaboliviana@gmail.com
Universidad Mayor de San Simón
Bolivia

Reconstrucción estético - funcional de labios menores post amputación latrogénica amplia con colgajo de avance V - Y

Arcienega Llano, Eligio Rolando; Ovando Arcienega, Diego Israel; Soliz Alconz, Hazel Vivian

Reconstrucción estético - funcional de labios menores post amputación latrogénica amplia con colgajo de avance V - Y

Gaceta Médica Boliviana, vol. 44, núm. 1, 2021

Universidad Mayor de San Simón, Bolivia


Disponible en: <https://www.redalyc.org/articulo.oa?id=445674737016>

DOI: <https://doi.org/10.47993/gmb.v44i1.198>

Reconstrucción estético - funcional de labios menores post amputación Iatrogénica amplia con colgajo de avance V - Y

Eligio Rolando Arcienega Llano eligioarlo@gmail.com

Caja Nacional de Salud Hospital Obrero Nro.2, Bolivia

 <https://orcid.org/0000-0002-9282-268X>


Diego Israel Ovando Arcienega

Caja Nacional de Salud, Bolivia

 <https://orcid.org/0000-0002-3361-7299>

Hazel Vivian Soliz Alconz

Caja Nacional de Salud, Bolivia

 <https://orcid.org/0000-0003-2887-1433>

Gaceta Médica Boliviana, vol. 44, núm. 1,
2021

Universidad Mayor de San Simón,
Bolivia

Recepción: 12 Noviembre 2020
Aprobación: 11 Enero 2021

DOI: <https://doi.org/10.47993/gmb.v44i1.198>

Redalyc: <https://www.redalyc.org/articulo.oa?id=445674737016>

Resumen: La hipertrofia de labios menores es la prolongación de estos más allá de los límites anatómicos de los labios mayores. La creencia de la simplicidad en la reducción de los labios menores y la falla en observar importantes aspectos de la técnica quirúrgica que llevan a la resección total del labio. En tales casos, la cirugía reconstructiva es la única forma posible de rectificar la situación. Presentamos el caso de una mujer de 36 años que acude por amputación de los labios menores secundario a cirugía de labioplastia por hipertrofia realizada por médico esteticista. Se realiza reconstrucción de labios menores en dos tiempos quirúrgicos. Los colgajos de avance en V-Y del capuchón del clítoris, con remanentes de tejido de la horquilla posterior, pueden lograr resultados satisfactorios y permitir la adaptación a la anatomía genital y los deseos estéticos únicos de cada mujer.

Palabras clave: procedimiento quirúrgico reconstructivo, labioplastia, labio menor, reducción de labio menor, cirugía de genitales femeninos.

Abstract: Labia minora hypertrophy is the prolongation of these beyond the anatomical limits of the labia majora. The belief in simplicity in the reduction of the labia minora and the failure to observe important aspects of the surgical technique that lead to total lip resection. In such cases, reconstructive surgery is the only possible way to rectify the situation. A 36-year-old woman with medical history of labia minora amputation secondary to labiaplasty surgery for hypertrophy of the labia minora performed by a beautician. The labia minora reconstruction is performed in two surgical stages. The V-Y advancement flaps of the clitoral hood with remnants of tissue from the posterior fork can be achieved with satisfactory results and allow adaptation to the genital anatomy and unique aesthetic wishes of each woman.

Keywords: reconstructive surgical procedures, labiaplasty, labia minora, labia minora reduction, female genitalia surgery.

La cirugía genital cosmética ha tomado importancia en el campo de la cirugía plástica, envolviendo varios procedimientos direccionados a mejorar o rejuvenecer los genitales femeninos. Los tipos de cirugía genital cosmética incluyen: monsplastía, vaginoplastía, himenoplastía,

labioplastia, aumento del punto G, descapuchamiento clitoral, frenuloplastia, perineoplastia, inyecciones de grasa y combinaciones de estos procedimientos ^{1,2}.

La reducción de los labios menores es más común que los otros procedimientos ya mencionados. Las razones para el incremento de su popularidad incluyen la aceptación cultural, la exposición de imágenes de genitales en la red, procedimientos de remoción de vello púbico donde expone el tejido que previamente no era percibido. Los labios menores hipertróficos o prominentes, sean estos de origen congénito o adquiridos a menudo resultan ser un problema psicosocial, ocasionando algunas veces trastornos funcionales genitourinarios, interfiriendo con las relaciones sexuales, irritación local, incomodidad, dificultades higiénicas, dispareunia crónica e interferencia con los deportes ^{1,2,3}.

El objetivo de este procedimiento es eliminar los problemas funcionales y crear un labio de apariencia más estética. La cirugía de labioplastia puede tener beneficios psicológicos sustanciales para pacientes quienes son autoconscientes sobre la apariencia de sus genitales. Los pacientes con casos severos después del procedimiento manifiestan disminución del dolor, confort con la actividad diaria y mejora de su vida sexual ^{2,3}.

La hipertrofia de labios menores hace referencia a la prolongación de estos más allá de los límites anatómicos de los labios mayores. La presentación puede ser uni o bilateral causando asimetría.

Actualmente no se ha definido un sistema de clasificación singular para la hipertrofia del labio menor. Antiguamente se consideraba a la hipertrofia del labio menor a un rango de 3-5cm ^{4,5,6}.

El siguiente sistema de graduación propuesto por Davinson y West han sido utilizados clínicamente para medir objetivamente la hipertrofia ⁷:

Ninguno: el labio menor no se extiende más allá del labio mayor.

Leve/moderado: el labio menor se extiende 1-4 cm más allá del labio mayor.

Severo: el labio menor se extiende más allá de los 4 cm de los labios mayores

La causa exacta de la hipertrofia del labio menor es desconocida, y por lo tanto una etiología multifactorial es propuesta. Se encuentra asociado a factores genéticos, enfermedades sistémicas y hormonales que llevan a la hipertrofia del labio menor de manera precoz. El embarazo y la ganancia de peso pueden incrementar la acumulación de grasa y la ptosis de los genitales femeninos, predominantemente del labio mayor. La irritación mecánica como la actividad sexual, piercing genital y otros factores que pueden causar hipertrofia de forma tardía ^{7,9,10,11}.

Con el paso del tiempo se desarrollaron varias técnicas con el objetivo de lograr un resultado estético funcional que optimice la calidad de vida del paciente. Las diferentes técnicas de labioplastia son el resultado de la variación de una de las cuatro técnicas: 1. Desepitelización, 2. Excisión del ángulo lateral de labio, 3. Resección de la cuña inferior, 4. Ninfectomía de la cuña central ¹¹.

No obstante, no quedan exentas de complicaciones post quirúrgicas estéticas como: asimetría, dehiscencia, festoneado de los bordes labiales con cicatrices anchas generalmente dolorosas, terminación abrupta y distorsión de la capucha del clítoris en sus uniones normales con el frenillo del clítoris y el labio superior y en el peor de los casos la amputación de labios menores¹⁴. La creencia de la simplicidad de este tipo de operaciones y la falla en observar importantes aspectos de la técnica quirúrgica a menudo llevan a la resección total del labio. En tales casos, la cirugía reconstructiva es la única forma posible de rectificar la situación.

Presentación del caso

Paciente de 36 años con el antecedente de haberse sometido a cirugía íntima (labioplastia por hipertrofia de labios menores) procedimiento realizado por Médico Esteticista tres semanas antes de la consulta, la misma profesional realiza dos intentos de reparación quirúrgica por dehiscencia de sutura, bajo anestesia local, terminando finalmente en la amputación de los labios menores. La paciente se encuentra en depresión profunda y con problemas de pareja, además del trauma y el dolor de los procedimientos previos.

Al examen se evidencia amputación iatrogénica de ambos labios menores a nivel de las bases de implantación con áreas de necrosis y dehiscencia, dolor, edema e intolerancia a la ropa interior. (Figura 1)

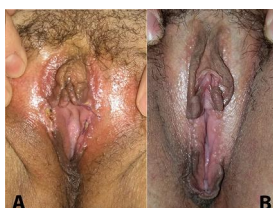

Figura. 1. A. Amputación de labios menores con dehiscencia de puntos y necrosis en borde.
B. Amputación de labios menores, restos de capuchón del clítoris y horquilla posterior.

Se plantea procedimiento de reconstrucción de labios menores en dos tiempos quirúrgicos a los 3 meses posteriores a la primera consulta.

Primer tiempo quirúrgico consiste en la conformación de los labios menores con los restos labiales de la horquilla posterior y capuchón del clítoris, realizando colgajo de avance V-Y. De todo el capuchón del clítoris, desplazando el mismo hacia atrás (Figura 2).

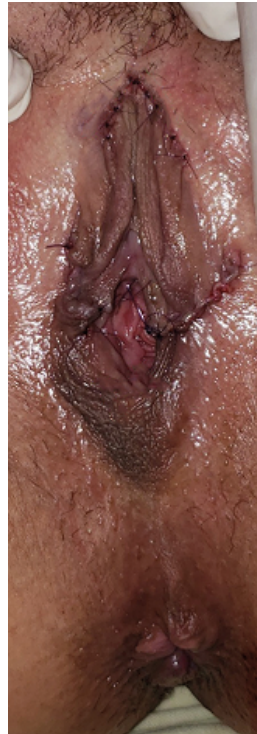

Figura 2. Conformación de los labios menores con colgajos de avance V-Y

Segundo tiempo quirúrgico, Se amplía la estrechez del introito realizando z-plastia de la horquilla posterior (Figura 3 y 4) (Figura 5).

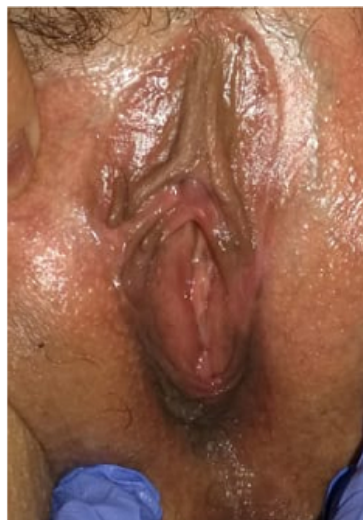

Figura 3. Postoperatorio mediato, introito estrecho.

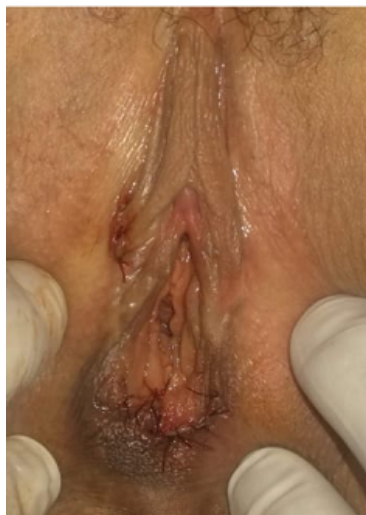

Figura 4. Z-plastia de la horquilla posterior.

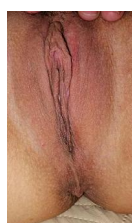

Figura 5. Postoperatorio tardío

Discusión

En los últimos años la cirugía estética femenina genital ha tomado más importancia en el campo de la cirugía plástica y ginecológica debido a factores de percepción de estética normal, factores funcionales ya mencionados anteriormente que afectan el desenvolvimiento de la vida cotidiana de la paciente ¹².

En la literatura se describen múltiples técnicas de labioplastia, es por eso que la elección de la técnica tiene que ser conforme a la anatomía única de cada paciente y del resultado de su preferencia estética. Es importante mencionar que cada técnica quirúrgica requiere tener suficiente conocimiento de los aspectos anatómicos para la disección de tejidos. Una sobre disección conlleva a la asimetría de los labios o en peor resultado la amputación del mismo, complicaciones que afectarán el resultado deseado por el paciente requiriendo una segunda cirugía de reconstrucción ¹³.

Si bien la literatura muestra múltiples alternativas de labioplastia en primera intención, un segundo tiempo de reconstrucción de las complicaciones resulta en una escasez de alternativas para su resolución, que además resulta ser un reto difícil inclusive para cirujanos apegados a la técnica de plastia genital.

De acuerdo al grado de amputación y defectos anatómicos postquirúrgicos de la labioplastia, Alter menciona diferentes alternativas para su reconstrucción. Cuando existe una lesión parcial los labios pueden

ser reparados por escisiones en ?V? o escisión en cuña, avances de YV del labio restante, o recorte cuidadoso de pequeñas irregularidades ¹⁰.

La reconstrucción de una amputación más amplia o completa, no es viable con estas técnicas. El colgajo de capuchón del clítoris resulta como la técnica más viable para esta complicación, ya que la capucha del clítoris es muy compatible con el tejido labial y puede dar un labio de características más anatómicas. Si el paciente tiene una ausencia de labio y una capucha del clítoris voluminosa, ella es una candidata para la reconstrucción del labio menor con este colgajo.

En nuestra experiencia, se presenta un caso de amputación de labio menor amplia parcial iatrogénica por la ejecución del procedimiento por personal no entrenado en cirugía plástica. Se procede a la reconstrucción mediante colgajos de avance VY del capuchon del clitoris, para conformar los labios menores con los restos labiales de la horquilla posterior. Si bien, el introito vaginal resultó estrecho, se optó por una Z plastia de la horquilla posterior para liberar esta tensión vaginal y aumentar la amplitud del mismo. Actualmente no existen protocolos para la reconstrucción en segunda intención, Alter menciona la reconstrucción de los labios menores con amputación amplia bajo colgajo de capuchón del clítoris. Se realizó una variante a la cirugía de Alter para resolver una amputación amplia, aunque los procedimientos son de un solo tiempo, se precisó dos tiempos quirúrgicos ante la necesidad de mejorar el espacio del introito.

Conclusión

Las amputaciones de labios menores como resultado de labioplastías realizadas por personal no calificado, supone un gran reto para el cirujano plástico en la reconstrucción, impulsa al cirujano a desarrollar la imaginación para devolver la apariencia normal con los tejidos remanentes, actualmente no se encuentra en la literatura técnicas o protocolos quirúrgicos para la reconstrucción de labios menores. Los colgajos de avance en V-Y del capuchón del clitoris, con remanentes de tejido de la horquilla posterior, pueden lograr resultados satisfactorios y permitir la adaptación a la anatomía genital y los deseos estéticos únicos de cada mujer.

Referencias

1. Rao N, Aparajita, Sharma N. Current trends in female genital cosmetic surgery. Apollo Medicine. 2012; 3(5):219-23. DOI: <https://doi.org/10.1016/j.apme.2012.06.010>
2. Cain JM, Iglesia CB, Dickens B, Montgomery O. Body enhancement through female genital cosmetic surgery creates ethical and rights dilemmas. Int J Gynaecol Obstet. 2013; 122(2):169-72. DOI: [10.1016/j.ijgo.2013.03.020](https://doi.org/10.1016/j.ijgo.2013.03.020)

3. Willis RN, Wong CS, Pai A, et al. Labiaplasty Minora Reduction. StatPearls. 2020. Available from: <https://www.ncbi.nlm.nih.gov/books/NBK448086/>
4. Cao YJ, Li FY, Li SK, Zhou CD, Hu JT, Ding J, et al. A modified method of labia minora reduction: the de-epithelialised reduction of the central and posterior labia minora. *J Plast Reconstr Aesthet Surg*. 2012; 65(8): 1096-102.
5. American Society of Aesthetic Plastic Surgeons. Annual Statistics. ASAPS. 2013. Available at <http://www.surgery.org/media/news-releases/labiaplasty-and-buttock-augmentation-show-marked-increase-in-popularity>.
6. Chang P, Salisbury MA, Narsete T, Buckspan R, Derrick D, Ersek RA. Vaginal labiaplasty: defense of the simple ?clip and snip? and a new classification system. *Aesthetic Plast Surg*. 2013; 37(5): 887-91.
7. Davison SP, Baker CL, West JE. Labiaplasty and labia minora reduction. 2018. Reference. Available at <http://reference.medscape.com/article/1372175-overview>.
8. Gress S. Composite reduction labiaplasty. *Aesthetic Plast Surg*. 2013; 37(4): 674-83.
9. Gulia C, Zangari A, Briganti V, Bateni ZH, Porrello A, Piergentili R. Labia minora hypertrophy: causes, impact on women?s health, and treatment options. *Int Urogynecol J*. 2017; 28(10): 1453-1461. doi: 10.1007/s00192-016-3253-8. 2017. PMID: 28101640.
10. Alter GJ. Aesthetic labia minora and clitoral hood reduction using extended central wedge resection. *Plast Reconstr Surg*. 2008; 122(6):1780-1789. doi: 10.1097/PRS.0b013e31818a9b25. PMID: 19050531.
11. Kelishadi SS, Elston JB, Rao AJ, Tutela JP, Mizuguchi NN. Posterior wedge resection: a more aesthetic labiaplasty. *Aesthet Surg J*. 2013; 33(6): 847-53. doi: 10.1177/1090820X13494755.
12. Clerico, C., Lari, A., Mojallal, A. et al. Anatomy and Aesthetics of the Labia Minora: The Ideal Vulva?. *Aesth Plast Surg*. 2017. 41, 714:719. <https://doi.org/10.1007/s00266-017-0831-1>
13. John G. Hunter, MD, MMM, FACS, Labia Minora, Labia Majora, and Clitoral Hood Alteration: Experience-Based Recommendations, *Aesthetic Surgery Journal*. 2016; 36(1):71:79. <https://doi.org/10.1093/asj/sjv092>
14. Alter GJ. Labia minora reconstruction using clitoral hood flaps, wedge excisions, and YV advancement flaps. *Plast Reconstr Surg*. 2011; 127(6): 2356-2363. doi: 10.1097/PRS.0b013e318213a0fb. PMID: 21311388.