



Gaceta Médica Boliviana
ISSN: 1012-2966
ISSN: 2227-3662
gacetamedicaboliviana@gmail.com
Universidad Mayor de San Simón
Bolivia

Tuberculosis abdominal como causa de abdomen agudo

Maita Quispe, Freddy; Vargas, Juliana

Tuberculosis abdominal como causa de abdomen agudo

Gaceta Médica Boliviana, vol. 44, núm. 1, 2021

Universidad Mayor de San Simón, Bolivia


Disponible en: <https://www.redalyc.org/articulo.oa?id=445674737017>

DOI: <https://doi.org/10.47993/gmb.v44i1.172>

Tuberculosis abdominal como causa de abdomen agudo


Freddy Maita Quispe freddymaita@hotmail.com

Hospital Obrero No 2 de la CNS, Bolivia

 <https://orcid.org/0000-0002-0296-3869>

Juliana Vargas

Hospital Obrero No 2 CNS, Bolivia

 <https://orcid.org/0000-0002-7037-6690>

Gaceta Médica Boliviana, vol. 44, núm. 1, 2021

Universidad Mayor de San Simón, Bolivia

Recepción: 20 Diciembre 2020
Aprobación: 20 Febrero 2021

DOI: <https://doi.org/10.47993/gmb.v44i1.172>

Redalyc: <https://www.redalyc.org/articulo.oa?id=445674737017>

Resumen: La tuberculosis abdominal es una patología infrecuente, cursa con un cuadro clínico inespecífico y múltiples diagnósticos diferenciales. Debe considerarse como posibilidad diagnóstica en lugares con alta prevalencia de tuberculosis pulmonar de lo contrario puede ser diferido en el tiempo condicionando un diagnóstico y tratamiento tardíos. Los estudios de imagen, en manos experimentados, pueden orientar hacia el diagnóstico. El artículo descrito presenta un cuadro infrecuente e inespecífico de tuberculosis abdominal como causa de abdomen agudo.

Palabras clave: abdomen agudo, tuberculosis abdominal, tuberculosis extrapulmonar, *Mycobacterium tuberculosis*.

Abstract: Abdominal tuberculosis is an infrequent pathology, it presents with a nonspecific clinical picture and multiple differential diagnoses. It should be considered as a diagnostic possibility in places with a high prevalence of pulmonary tuberculosis; otherwise, it may be delayed in time, conditioning a late diagnosis and treatment. Imaging studies in experienced hands can guide the diagnosis. The described article presents an infrequent and nonspecific picture of abdominal tuberculosis as a cause of acute abdomen

Keywords: acute abdomen, abdominal tuberculosis, extrapulmonary tuberculosis, *Mycobacterium tuberculosis*.

La tuberculosis es causada por la bacteria *Mycobacterium tuberculosis*; su forma de presentación primaria cursa con afectación pulmonar curable y prevenible ¹. Los reportes de la OPS/OMS muestran que constituye la segunda causa de mortalidad por un agente infeccioso a nivel mundial, después del VIH - SIDA, siendo una de las cinco causas principales de muerte en las mujeres entre 15 y 44 años ².

En Bolivia, la tuberculosis pulmonar bacilo ácido alcohol resistente positivo (BAAR +), es la de mayor concentración en el país, representando el 72% de los casos nuevos notificados. Se han registrado datos que muestran una tasa de incidencia decreciente de la tuberculosis en un 3,2% promedio anual, desde 105,6 por cien mil habitantes el año 2003 hasta 70.9 por cien mil habitantes el año 2014 ^{3,4}.

Después de la afectación primaria pulmonar, otros sitios de afectación son tan amplias que llegan a infectar cualquier parte del organismo, siendo

las localizaciones más frecuentes, la ganglionar y la afectación abdominal⁵⁻⁷.

La tuberculosis abdominal se presenta con un cuadro clínico inespecífico y con un amplio abanico de diagnósticos diferenciales, es por esta razón se la conoce como 'la gran simuladora'. La forma infecciosa abdominal es infrecuente, representando el 0,5% de los casos nuevos de tuberculosis y el 11% de las formas extrapulmonares^{7,8}. La sintomatología más común descrita es: pérdida de peso, dolor abdominal, hipertermia, ascitis y diarrea, todos inespecíficos⁹.

En este artículo se presenta el caso de una paciente que ingreso por dolor abdominal de larga evolución, que se reagudizó los últimos días; estudios complementarios de imagen y laboratorio permitieron sospechar un cuadro atípico de abdomen agudo. No hay muchos casos descritos de tuberculosis abdominal como causa de abdomen agudo en nuestro medio.

Presentación del caso

Paciente de sexo femenino, de 39 años, que acudió al servicio de Emergencias del Hospital Obrero No 2 de la CNS por un cuadro clínico de dolor abdominal crónico difuso no tratado de mes y medio de evolución que se reagudizó doce horas antes con aumento importante de intensidad del dolor abdominal, acompañado de deposiciones líquidas en varias oportunidades.

Al examen físico la paciente mostró un abdomen doloroso a la palpación superficial y profundo; el signo de rebote no fue muy claro, pero se lo consideró como positivo de localización difusa. Los exámenes complementarios de laboratorio revelaron leucocitosis de 12.700, segmentados de 84%, examen parcial de orina con 20 a 25 leucocitos por campo, piocitos presentes, eritrocitos 2 a 3 por campo, coproparasitológico con trofozoítos y quistes de entamoeba hystolítica. Se le realizó ecografía abdominal que reportó colelitiasis múltiple y esteatosis hepática. La ecografía pélvica transabdominal y transvaginal reportó: complejo tubo-ovárico bilateral engrosado, líquido libre ecogénico en cavidad abdominal con tabicaciones, sugerente de proceso inflamatorio difuso pélvico, sin definir su origen. Plastrón en flanco derecho. Apéndice cecal no visualizado (Figura 1).

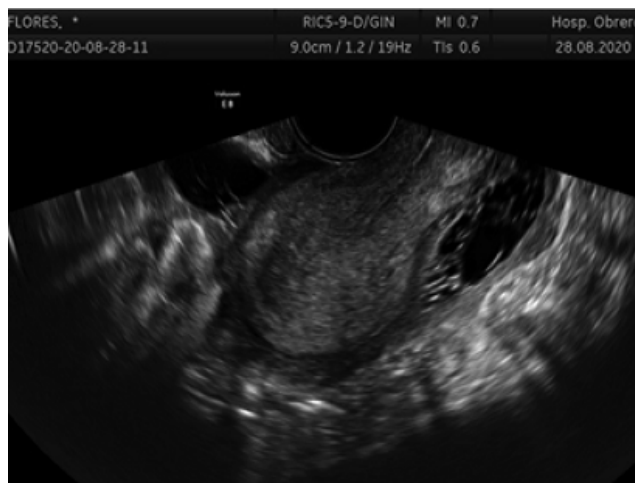


Figura 1.

Figura 1. Ecografía transvaginal que muestra líquido libre laminar que rodea al útero. En Douglas y espacios interasas muestra líquido tabicado.

La tomografía simple de abdomen mostró: engrosamiento del peritoneo parietal y visceral ?en sábana?, engrosamiento del mesenterio de las asas intestinales asociado a membranas fibróticas que retraen las asas del intestino delgado adyacentes. También se observó asas intestinales delgadas de diámetro intraluminal disminuido y líquido libre en ambas goteras parietocólicas de leve cuantía y en cavidad pélvica en moderada cuantía, como datos de proceso inflamatorio peritoneal asociado a líquido libre (Figura 2).

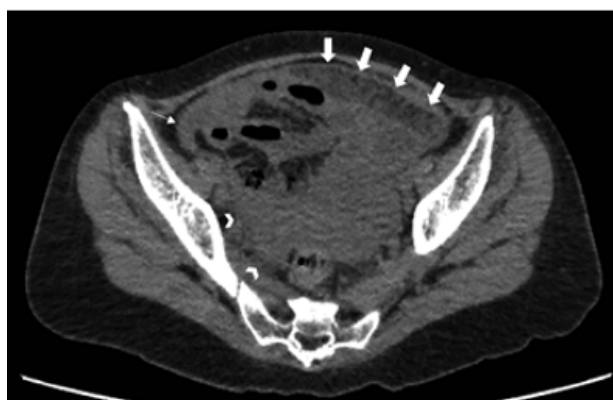

Figura 2.

Figura 2. Tomografía simple abdominopélvica, en corte axial a nivel de la pelvis, donde se evidenció engrosamiento del peritoneo parietal y visceral ?en sábana? (flechas gruesas), líquido libre en goteras parietocólicas de leve cuantía (flecha fina) y en cavidad pélvica en moderada cuantía (puntas de flecha).

Con esos datos fue hospitalizada con los diagnósticos de abdomen agudo y probable apendicitis aguda; se realizó una laparotomía exploratoria con los siguientes hallazgos: bridas y adherencias firmes interasas en toda la extensión del intestino delgado y grueso con evidencia de fibrosis extensa, tejido blanco nacarado en fondo de útero, fétido, presencia de múltiples nódulos de aspecto caseoso de hasta 3 cm de

tamaño distribuidos en peritoneo parietal y mesenterio (Figura 3), con aspecto de carcinomatosis peritoneal vs endometriosis grado IV vs tuberculosis peritoneal. Se tomaron muestras de los tejidos descritos antes de cerrar cavidad, los cuales fueron enviados a patología.

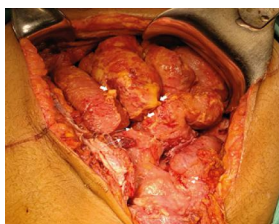


Figura 3.

Figura 3. Imagen transquirúrgico de la cavidad abdominal, donde se evidencia nódulos de aspecto caseoso distribuidos en peritoneo parietal, mesenterio (fechas gruesas) y tejido blanco nacarado (flechas finas).

El informe histopatológico concluyó como: proceso inflamatorio crónico granulomatoso y activo de tipo tuberculoso.

Actualmente la paciente se encuentra con tratamiento específico, con buena respuesta clínica.

Discusión

La presentación clínica de la tuberculosis abdominal es inespecífica. Entre los diagnósticos diferenciales deben considerarse entidades infecciosas (parasitosis, amebiasis, giardiasis, citomegalovirus, histoplasmosis, etc.), inflamatorias (enfermedad de Crohn, colitis ulcerosa) y neoplásicas (linfoma, adenocarcinoma, mesotelioma, etc) ⁸⁻¹². En nuestro paciente, se presentó un cuadro clínico de dolor abdominal crónico de mes y medio de evolución que se reagudiza y se acompaña de deposiciones líquidas, debiendo considerar varias opciones diagnósticas.

Según la bibliografía consultada, los hallazgos en estudios de imagen son variados y no patognomónicos, se pueden encontrar múltiples adenopatías necróticas, ascitis libre o loculada y afectación de órganos sólidos como hepatoesplenomegalia con micro o macro abscesos?. Otras lesiones menos comunes son el engrosamiento e inflamación ileocecal y diferentes patrones de peritonitis ^{10,13}.

Cuando el engrosamiento peritoneal es más irregular y de predominio nodular, se debe incluir en el diagnóstico diferencial la carcinomatosis ¹⁰.

Radiológicamente se han descrito hasta tres patrones diferentes de peritonitis, aunque suele existir solapamiento entre ellos, en orden de frecuencia ¹⁰.

a. Tipo húmedo: siendo la forma más frecuente de presentación, se caracteriza por la presencia de abundante líquido intraabdominal (ascitis) con unos valores de atenuación a la tomografía, mayores que el agua (entre 25-45 UH), debido al alto contenido proteico y celular, pudiendo distribuirse de forma libre o loculada.

b. Tipo fibrótico: Se presenta como una engrosamiento de partes blandas mesentérica y/o omental (?pastel epiploico?) con formación de tractos fibrosos mesentéricos. Se asocia a ascitis pero en menor cantidad que en el tipo húmedo.

c. Tipo seco: es la forma más rara. Un dato clave para su diagnóstico es la presencia de adherencias fibrosas. Se presenta como engrosamiento omental y mesentérico junto con adenopatías mesentéricas caseosas.

Conclusión

La tuberculosis abdominal es una patología infrecuente, con una baja incidencia como presentación primaria de la infección extrapulmonar. Cursa con un cuadro clínico inespecífico y múltiples diagnósticos diferenciales. Si no se considera como posibilidad diagnóstica, el cuadro puede ser diferido en el tiempo condicionando un diagnóstico y tratamiento tardíos, por tanto hay que pensar en la enfermedad, sobre todo en lugares con alta prevalencia de tuberculosis pulmonar. Los estudios de imagen pueden orientar hacia el diagnóstico siempre que se piense en la enfermedad.

Referencias

1. Bonilla Asalde Cesar. Situación de la tuberculosis en el Perú: current status. Acta méd peruana. 2008; 25(3): 163-170. [citado 2021 Abr 13] Disponible en: http://www.scielo.org.pe/scielo.php?script=sci_arttext&pid=S1728-59172008000300009&lng=es
2. OMS. Informe Mundial Sobre La Tuberculosis. Who int. 2019. Available at: https://www.who.int/tb/publications/global_report/gtbr2019_ExecutiveSummary_es.pdf?ua=1
3. Arévalo Barea Arturo Raúl, Alarcón Terán Heidy, Arévalo Salazar Dory Esther. MÉTODOS DIAGNÓSTICOS EN TUBERCULOSIS; LO CONVENCIONAL Y LOS AVANCES TECNOLÓGICOS EN EL SIGLO XXI. Rev. Méd. La Paz. 2015; 21(1): 75-85. [citado 2020 Nov 02] Disponible en: http://www.scielo.org.bo/scielo.php?script=sci_arttext&pid=S1726-89582015000100011&lng=es.
- Ministerio de Salud. Plan Nacional De Control De La Tuberculosis En Bolivia 2016 - 2020. La Paz ? Bolivia: Documentos técnico normativos; 2017. Disponible en: https://www.minsalud.gob.bo/images/Libros/Tuberculosis/Plan_de_control_de_la_TB_2016-2020.pdf
- Morán López Elena, Lazo Amador Yaima. Tuberculosis. Rev Cubana Estomatol. 2001; 38(1): 33-51. [citado 2020 Nov 02] Disponible en: http://scielo.sld.cu/scielo.php?script=sci_arttext&pid=S0034-75072001000100005&lng=es.
6. Fanlo P., Tiberio G. Tuberculosis extrapulmonar. Anales Sis San Navarra. 2007; 30 (2): 143-162. [citado 2020 Nov 03] Disponible en: http://scielo.isciii.es/scielo.php?script=sci_arttext&pid=S1137-66272007000400011&lng=es
7. Nicolás Liza L, Valbuena Durán E, Gijón De La Santa L, Camarero De Miguel A, Cabrejas Morales R, Raya Núñez

- M. Claves para diagnosticar a ?la gran imitadora?: Tuberculosis abdominal. Sociedad española de Radiología Médica. 2020; 1-15. Available from: [http://file:///C:/Users/hp/Downloads/156-Presentaci%C3%B3n%20Electr%C3%B3nica%20Educativa-288-1-10-20190117%20\(1\).pdf](http://file:///C:/Users/hp/Downloads/156-Presentaci%C3%B3n%20Electr%C3%B3nica%20Educativa-288-1-10-20190117%20(1).pdf)
8. Rubio T., Gaztelu M. T., Calvo A., Repiso M., Sarasíbar H., Jiménez Bermejo F et al. Tuberculosis abdominal. Anales Sis San Navarra . 2005; 28(2): 257-260. [citado 2020 Oct 02] Disponible en: http://scielo.isciii.es/scielo.php?script=sci_arttext&pid=S1137-66272005000300010&lng=es.
9. Vasen W, Mauriño E, Ferro D, Brotto C, Fernandez Marty P, Cabanne A. Síndrome de Tuberculosis Abdominal: Análisis de 100 casos clínicos. Acta Gastroenterológica Latinoamericana. 2016; 46(3): 205-212. [cited 13 October 2020] Available from: <http://actagastro.org/sindrome-de-tuberculosis-abdominal-analisis-de-100-casos-clinicos/>
10. Debi U, Ravisankar V, Prasad KK, Sinha SK, Sharma AK. Abdominal tuberculosis of the gastrointestinal tract: Revisited. World J Gastroenterol. 2014; 20(40): 14831-14840. Available from: URL: <http://www.wjgnet.com/1007-9327/full/v20/i40/14831.htm> DOI: <http://dx.doi.org/10.3748/wjg.v20.i40.14831>
11. Arévalo Caterin, Rosales Jhon, Lozano Diego, Zurita Nayib, Borrález-Segura Bernardo A. Tuberculosis abdominal: Patología infrecuente en un paciente joven Reporte de un caso. Rev Chil Cir. 2018; 70(4): 367-372. [citado 2020 Oct 02] Disponible en: https://scielo.conicyt.cl/scielo.php?script=sci_arttext&pid=S0718-40262018000400367&lng=es. <http://dx.doi.org/10.1016/j.rchic.2017.06.006>.
12. Motta-Ramírez GA, Gaytán-Ortiz A, González-Burgos O, et al. Extrapulmonary tuberculosis, abdominal with peritoneal affection, intestinal and ganglionic: Report of 6 cases with findings by computed tomography. Rev Sanid Milit Mex. 2019; 73(2):175-188.
13. Piedra Herrera Blanca Caridad, Barbero Arencibia Ricardo, Acosta Piedra Yanet. Tuberculosis intestinal y peritoneal. Rev Ciencias Médicas. 2018; 22(4): 178-184. Ago [citado 2020 Oct 02] Disponible en: http://scielo.sld.cu/scielo.php?script=sci_arttext&pid=S1561-31942018000400020&lng=es.