

CASOS CLÍNICOS

Neuromielitis óptica y lupus eritematoso sistémico: caso clínico

Neuromyelitis optica and systemic lupus erythematosus: Clinical case

Yasmani Pozo Almanza

Trasplante Renal Pediátrico, Estado Plurinacional de Bolivia

-@gmail.com

Mabel Cristina Mérida Nina

Dermatología Pediátrica, Estado Plurinacional de Bolivia

-@gmail.com

Gaceta Médica Boliviana vol. 46 núm. 1
117 120 2023

Universidad Mayor de San Simón
Estado Plurinacional de Bolivia

Recepción: 03 Diciembre 2017
Aprobación: 28 Enero 2018

Resumen: La neuromielitis óptica (NMO) es una enfermedad desmielinizante del sistema Nervioso Central, con morbilidad, mortalidad alta, con respuesta favorable al tratamiento inmunosupresor y asociación infrecuente a enfermedades inmunológicas como Lupus Eritematoso Sistémico. Se reporta caso de un adolescente con diagnóstico de Neuromielitis óptica que presento durante su evolución Lupus Eritematoso Sistémico. Su evolución fue adecuada por la respuesta favorable a terapia inmunosupresora.

Palabras clave: Lupus eritematoso sistémico, Neuromielitis óptica de Devic, neuritis óptica..

Abstract: Optic neuromyelitis (NMO) is a demyelinating disease of the Central Nervous System, with morbidity, high mortality, favorable response to immunosuppressive treatment and infrequent association to immunological diseases such as Systemic Lupus Erythematosus. We report the case of a teenager with a diagnosis of Optic Neuromyelitis who presented Systemic Lupus Erythematosus during his evolution. Its evolution was adequate due to the favorable response to immunosuppressive therapy

Keywords: Lupus Erythematosus, Devic neuromyelitis optica, Optic neuritis..

La neuromielitis óptica (NMO) es una entidad perteneciente, a un grupo de padecimientos desmielinizantes del sistema nervioso; descrito por Eugene Devic en 1894^{1,2,3}, y se caracteriza por hallazgos clínicos, imagenológicos y de laboratorio que constatan neuritis óptica, mielitis aguda con lesión longitudinal de más de tres segmentos medulares y seropositividad para anticuerpos IgG específicos, contra el canal de acuaporina 4 (AQP4 (AQP4-Ab))^{2,3}. En la actualidad existe evidencia de la asociación con enfermedades autoinmunes (Lupus eritematoso sistémico 75%⁴, síndrome de Sjögren, miastenia grave, tiroiditis de Hashimoto, deficiencia de vitamina B12 por autoinmunidad y exposición tóxica, etc.)^{3,5}.

En cuanto a la prevalencia mundial afectaba a, cinco personas por millón de habitantes por año y es de tres a nueve veces mayor en mujeres que en hombres, con una edad de aparición que varía desde la niñez hasta la adultez tardía (media de 20 a 50 años entre adultos y 4,5 años entre niños), la tasa de mortalidad es de aproximadamente el 33%³.

Se trata de un trastorno autoinmune gravemente discapacitante del SNC³, en algunos casos con una evolución desfavorable y pronóstico malo para la función renal a pesar de un diagnóstico oportuno y tratamiento adecuado¹. Tradicionalmente, la NMO se ha diagnosticado con la clínica o criterios solos, pero recientemente los criterios de consenso han recomendado; combinando clínica, serológica y resultados de neuroimagen⁶. Siendo el estudio de imagen ideal para el diagnóstico, la resonancia Magnética Nuclear (RMN), que muestra lesiones en la sustancia blanca en tres o más segmentos vertebrales (a menudo difusos)^{1,7}.

En cuanto al tratamiento, según diversos estudios, los síntomas suelen remitir con el uso de esteroides, seguido de análogos de purina o de alquilante¹. Presentamos el caso clínico de un adolescente de 14 años de edad con diagnóstico de Neuromielitis Óptica asociado a Nefritis Lupica Clase IV-G, debido a que es una patología poco frecuente a nivel mundial y origen poco conocido, lo que nos permitió realizar algunos comentarios al respecto.

Reporte de caso

Se trata de adolescente masculino de 14 años de edad conocido en el servicio de neurología desde el 2004 por regresión del desarrollo, caídas frecuentes, posteriormente imposibilidad para la deambulación, siendo diagnosticado de Enfermedad de Devic o Neuromielitis Óptica el 2008 por cumplir los siguientes criterios: Neuritis óptica, Mielitis aguda, resonancia magnética con lesión medular, Seropositividad para Anti AQP4. Por lo que amerito tratamiento con inmunomodulador de forma semestral en 3 ocasiones y actualmente en tratamiento con gabapentina, tizanidina y Calcitriol.

En agosto del 2019 empieza por presentar edema en miembros pélvicos con patrón de presentación intermitente con predominio en zonas declives, con fóvea, no doloroso, sin predominio de horario, sin atenuantes ni exacerbantes. Asimismo, se agregó dolor en región lumbar ocasional, asociado a fiebre de 38,4°C. En septiembre 2019 presencia de aftas orales, con examen general de orina con proteínas 500mg/dl, hematuria glomerular. Visto por nefrología en septiembre del 2019 por evidencia de proteinuria y hematuria, siendo revalorado por el servicio en octubre del 2019:

Laboratorios de Biometría hemática: Hemoglobina: 13,7gr/dl, Hematocrito, 43%, Plaquetas 266mil, linfocitos 950mil. Química sanguínea: Creatinina sérica 0.8mg/dl. Complemento C3: 55mg/dl (83-177mg/dl), C4: 6mg/dl (15-45mg/dl). Inmunológicos: ANA 1:80 patrón homogéneo, Anti DNA positivo. Examen General de Orina: Proteínas 500mg/dl, leucocitos 8-10XC, cilindros hialinos y granulados, eritrocitos 20-25 por campo con 80/100 dismorficos. Proteinuria 108mg.m2.hra, creatinuria 14mg/dl Ecografía renal octubre 2019: Riñón Izquierdo 10,4x45, Riñón Derecho 91x57 ambos en p 95 para la talla, con relación cortimedular conservada.

Según los criterios diagnósticos del Colegio Americano de Nefrología para lupus Eritematoso sistémico 8 cumplió 6 de 11 por lo que se realizó biopsia renal 25 octubre 2019 con reporte de: Microscopia Óptica: Glomerulonefritis por complejos inmunes con patrón Membranoproliferativo (Figura 1).

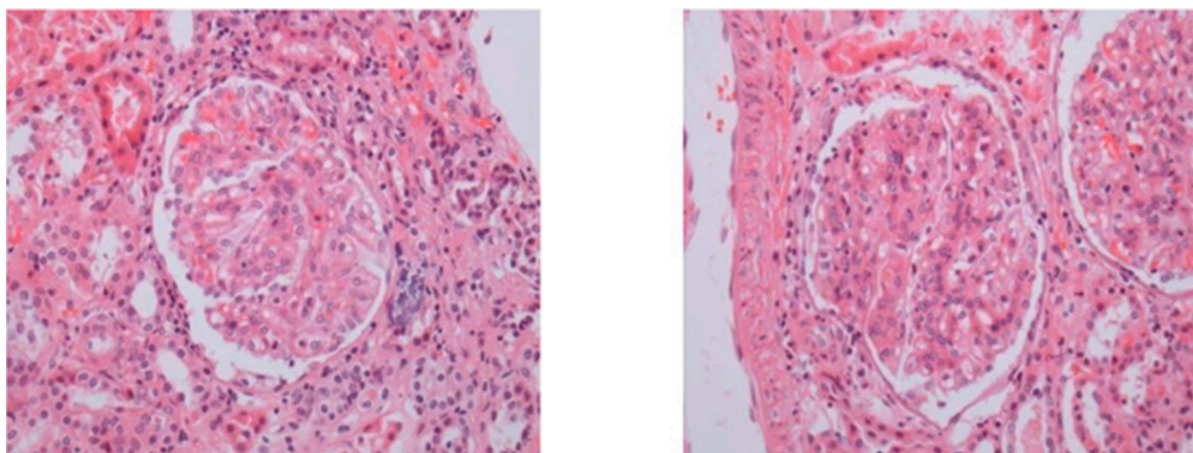


Figura 1

Figura 1. Microscopia de luz: Proliferación mesangial, paredes capilares engrosadas (asa de alambre), hiper celularidad endocapilar.

Inmunofluorescencia: Positivo IGA, IGM, C3, C1q (casa llena). Índice de actividad: 16/24 y cronicidad: 2/12 (Figura 2)

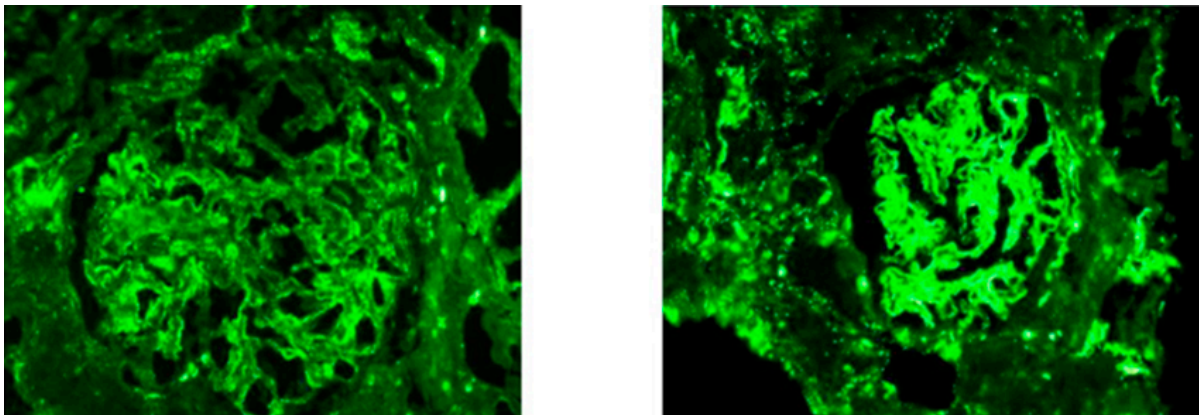


Figura 2

Figura 2. Inmunofluorescencia: Tinción granular global de las paredes capilares glomerulares, lesiones de asa de alambre se debe a depósitos subendoteliales y mesangiales (IgM, IgG, IgA, C3 y C1q CASA LLENA)

Por lo que se llega al diagnóstico de Nefritis Lupica Clase IV-G, recibió tratamiento inicialmente con bolos de metilprednisolona 30mg.kg.do (3 dosis), posteriormente manejo con inhibidor de calcineurina tipo ciclosporina, inhibidor de enzima convertidora de angiotensina con la que se evidencia con respuesta adecuada por: Creatinina 0.4mg/dl, linfocitos 1 300mil, Complemento: C3: 87mg/dl, C4: 26mg/dl, proteinuria: 51mg.m2.hra, eritrocitos negativos.

Discusión

La neuromielitis óptica (NMO) es una enfermedad desmielinizante recurrente que afecta principalmente al Sistema Nervioso Central (médula espinal y nervios ópticos), asociado a autoanticuerpos contra la acuaporina-42,9. Tiene una alta morbilidad precoz y mortalidad debido a la severidad de sus recurrencias. Entre 25 y 30% fallece a 5 años del inicio de la enfermedad, aproximadamente el 50% usará silla de rueda a 7 años de evolución y entre 60 y 70% evolucionará con pérdida de la visión de al menos de un ojo10,11; Por lo tanto, el diagnóstico rápido de este trastorno es obligatorio7, debido al curso recurrente, que puede causar una discapacidad temprana3.

La terapia inmunosupresora agresiva reduce significativamente las recurrencias hasta 6 veces12,13, no existen recomendaciones específicas en casos en que se superponen la NMO y LES, sin embargo, se reporta que las dosis elevadas de esteroides, seguidos de inmunosupresión prolongada con fármacos tipo azatioprina, mofetil micofenolato, metotrexato, parecen ser la terapia más adecuada para la prevención de recurrencias. En casos más resistentes se sugiere el rescate con inmunoglobulina endovenosa o plasmaféresis y terapia de mantenimiento con rituximab, ciclofosfamida o combinación de

rituximab más metotrexato, casos más extremos de NMO asociado a LES han respondido a dosis inmunoablativas con ciclofosfamida en asociación con factor estimulantes de colonias de granulocitos⁴, en nuestro caso el paciente recibió tratamiento inicial con bolos de metilprednisolona y posteriormente manejo con inhibidor de calcineurina tipo ciclosporina, IECA con la que se evidencio adecuada respuesta

Por último, es conocida la asociación con enfermedades autoinmunes organoespecíficas como son la miastenia gravis, tiroiditis autoinmune, anemia perniciosa, colitis ulcerosa y púrpura trombocitopenia idiopática y no organoespecíficas como el lupus eritematoso sistémico (LES), síndrome antifosfolípido y síndrome de Sjögren (SS)^{5,14,15,16}. Además, algunos casos de NMO pueden estar asociados con neoplasias¹⁷. Existen reportes de estudios donde informan la coexistencia de la Neuromielitis óptica y enfermedad autoinmune en el 28%, y en 1 a 2% la asociación con Lupus Eritematosos sistémico¹⁸. Aunque la NMO rara vez se describe en pacientes con LES, puede aparecer como una primera manifestación de LES. Los anticuerpos que se encuentran con mayor frecuencia son los anticuerpos antinucleares en un 43,8% (ANA) y el anti-Ro/anti-La (15,7%)^{4,19}, en relación a la patología estudios posteriores indican la existencia de autoanticuerpos séricos muy específicos (denominados NMO-IgG o anticuerpos AQP4 (AQP4-Ab))³ formado parte de los criterios de diagnóstico de NMO, nuestro paciente mostro Seropositividad para Anti AQP4, la importancia de estos radica en el papel en la mediación de la flujo de agua entre las células gliales y los espacios del LCR⁶

El pronóstico de la enfermedad es malo por el deterioro gradual de las condiciones generales y depende del número de recaídas dentro de los 2 primeros años posterior al diagnóstico, gravedad del primer ataque, inicio de la enfermedad en edades avanzadas y la asociación a trastornos inmunológicos⁴.

En conclusión, el diagnóstico rápido y el inicio temprano de un tratamiento agresivo son esenciales si se desea una recuperación significativa¹⁸, por lo que es crucial el conocimiento de la patología y un alto nivel clínico de sospecha, para poder hacer el manejo del paciente y la intervención.

Referencias bibliográficas

1. Botero JC, Garcia A, Hidalgo J. Síndrome de Devic asociado con lupus eritematoso sistémico: Descripción de un caso. *Colomb Med.* 2007;38(4):417-20. Disponible en: http://www.scielo.org.co/scielo.php?pid=S1657-95342007000400012&script=sci_arttext
2. Wingerchuk DM, Lennon VA, Lucchinetti CF, Pittock SJ, Weinshenker BG. The spectrum of neuromyelitis optica. *Lancet Neurol.* 2007;6(9):805-15. Disponible en: [https://doi.org/10.1016/S1474-4422\(07\)70216-8](https://doi.org/10.1016/S1474-4422(07)70216-8)
3. Adawi M, Bisharat B, Bowirrat A. Systemic Lupus Erythematosus (SLE) Complicated by Neuromyelitis Optica (NMO– Devic’s Disease): Clinic-Pathological Report and Review of the Literature. *Clinical Medicine Insights: Case Reports.* 2014;7:41–7. Disponible en: <https://doi.org/10.4137/CCRep.S15177>
4. Suárez-H F, Urrutia-E D, Canales-P Felipe, Gutiérrez-O C. Neuromielitis óptica y lupus eritematoso sistémico en un hombre: Caso clínico. *Rev méd Chile.* 2016;144(9):1226-9. Disponible en: <http://dx.doi.org/10.4067/S0034-98872016000900020> [Citado 27 de Enero 2023]
5. Iyer A, Elson L, Appleton R, Jacob A. A review of the current literature and a guide to the early diagnosis of autoimmune disorders associated with neuromyelitis óptica. *Autoimmunity.* 2014;47(3):154-61. Disponible en: <https://pubmed.ncbi.nlm.nih.gov/24512514/>
6. Mehta LR, Samuelsson MK, Kleiner AK, Goodman AD, Anolik JH, Looney RJ, et al. Neuromyelitis optica spectrum disorder in a patient with systemic lupus erythematosus and anti-phospholipid antibody syndrome. *Mult Scler* 2008;14(3):425-7. Disponible en: <https://doi.org/10.1177/1352458507084107>
7. Jacobi C, Stingle K, Kretz R, Hartmann M, Storch-Hagenlocher B, Breitbart A, et al. Neuromyelitis optica (Devic’s syndrome) as first manifestation of systemic lupus erythematosus. *Lupus.* 2006;15(2):107–9. Disponible en: <https://doi.org/10.1191/0961203306lu2265cr>
8. Aringer M, Costenbader K, Daikh D, Brinks R, Mosca M, Ramsey-Goldman R, et al. 2019 European League Against Rheumatism/ American College of Rheumatology classification criteria for systemic lupus erythematosus, *Annals of Rheumatic Diseases.* 2019;71(9):1400-12. Disponible en: <https://pubmed.ncbi.nlm.nih.gov/31385462/>
9. Jarius S, Aboul-Enein F, Waters P, Kuenz B, Hauser A, Berger T, et al. Antibody to aquaporin-4 in the long-term course of neuromyelitis

- optica. Brain. 2008;131(11):3072-80. Disponible en: <https://www.ncbi.nlm.nih.gov/pmc/articles/PMC2577801/>
10. Papais-Alvarenga RM, Carellos SC, Alvarenga MP, Holander C, Bichara RP, Thuler LC. Clinical course of optic neuritis in patients with relapsing neuromyelitis optica. Arch Ophthalmol 2008;126(1):12-6. Disponible en: <https://pubmed.ncbi.nlm.nih.gov/18195212/#:~:text=Conclusions%3A%20Optic%20neuritis%20in%20patients,to%20severe%20bilateral%20visual%20impairment.>
 11. Cabre P, González-Quevedo A, Bonnan M, Saiz A, Olindo S, Graus F, et al. Relapsing neuromyelitis optica: long term history and clinical predictors of death. J Neurol Neurosurg Psychiatry. 2009;80(10):1162-4. Disponible en: <https://pubmed.ncbi.nlm.nih.gov/19762908/>
 12. Carroll WM, Fujihara K. Neuromyelitis optica. Curr Treat Options Neurol. 2010;12(3):244-55. Disponible en: <https://pubmed.ncbi.nlm.nih.gov/20842585/>
 13. Kleiter I, Gahlen A, Borisow N, Fischer K, Wernecke KD, Wegner B, et al. Neuromyelitis optica: Evaluation of 871 attacks and 1,153 treatment courses. Ann Neurol. 2016;79(2):206-16. Disponible en: <https://pubmed.ncbi.nlm.nih.gov/26537743/>
 14. Galindo-Rodríguez G, Aviña-Zubieta JA, Pizarro S, Díaz de León V, Saucedo N, Fuentes M, et al. Cyclophosphamide Pulse Therapy in Optic Neuritis due to Systemic Lupus Erythematosus: An Open Trial. Am J Med. 1999;106(1):65-9. Disponible en: <https://pubmed.ncbi.nlm.nih.gov/10320119/>
 15. Bennett JL, Lam C, Kalluri SR, Saikali P, Bautista K, Dupree C, et al. Intrathecal pathogenic anti-aquaporin-4 antibodies in early neuromyelitis optica. Ann Neurol. 2009;66(5):617-29. Disponible en: <https://pubmed.ncbi.nlm.nih.gov/19938104/#:~:text=Interpretation%3A%20Molecular%20characterization%20of%20the,target%20in%20human%20demyelinating%20disease.>
 16. Leite MI, Coutinho E, Lana-Peixoto M, Apostolos S, Waters P, Sato D, et al. Myasthenia gravis and neuromyelitis optica spectrum disorder: a multicenter study of 16 patients. Neurology. 2012;78(20):1601-7. Disponible en: <https://pubmed.ncbi.nlm.nih.gov/22551731/>
 17. Figueroa M, Guo Y, Tselis A, Pittock SJ, Lennon VA, Lucchinetti CF, et al. Paraneoplastic neuromyelitis optica spectrum disorder associated with metastatic carcinoid expressing aquaporin-4. JAMA Neurol. 2014;71(4):495-8. Disponible en: [https://www.ncbi.nlm.nih.gov/pmc/articles/PMC4076888/#:~:text=Neuromyelitis%20optica%20\(NMO\)%20is%20a,aquaporin%2D4%20\(AQP4\).](https://www.ncbi.nlm.nih.gov/pmc/articles/PMC4076888/#:~:text=Neuromyelitis%20optica%20(NMO)%20is%20a,aquaporin%2D4%20(AQP4).)

18. Gibbs A, Moroney J, Folley-Nolan D, O'Connell P. Neuromyelitis optica (Devic's syndrome) in systemic lupus erythematosus: a case report. *Rheumatology*. 2002;41(4):470-1. Disponible en: <https://academic.oup.com/rheumatology/article/41/4/470/1788179>
19. Jabs DA, Miller NR, Newman SA, Johnson MA, Stevens MB. Optic neuropathy in Systemic Lupus Erythematosus. *Arch Ophthalmol*. 1986;104(4):564-8. Disponible en: <https://pubmed.ncbi.nlm.nih.gov/3954662/>



Disponible en:

<https://www.redalyc.org/articulo.oa?id=445675866025>

Cómo citar el artículo

Número completo

Más información del artículo

Página de la revista en redalyc.org

Sistema de Información Científica Redalyc
Red de revistas científicas de Acceso Abierto diamante
Infraestructura abierta no comercial propiedad de la
academia

Yasmani Pozo Almanza, Mabel Cristina Mérida Nina

Neuromielitis óptica y lupus eritematoso sistémico: caso clínico

Neuromyelitis optica and systemic lupus erythematosus:
Clinical case

Gaceta Médica Boliviana

vol. 46, núm. 1, p. 117 - 120, 2023

Universidad Mayor de San Simón

, Estado Plurinacional de Bolivia

gacetamedicaboliviana@umss.edu

ISSN: 1012-2966 / **ISSN-E:** 2227-3662