



Revista Médica del Instituto Mexicano del Seguro Social

ISSN: 0443-5117

ISSN: 2448-5667

revista.medica@imss.gob.mx

Instituto Mexicano del Seguro Social

México

Maldonado-Paredes, Sarahi Estrella; Juárez-Cedillo, Teresa; Godínez-Escobar, Keren Jared;  
Contreras-Rodríguez, Yosafat; Gallegos-De Luna, Carlos Francisco; Alanis-Ocádiz, Alicia

Pénfigo vulgar con afectación exclusiva en el esófago: reporte de un caso

Revista Médica del Instituto Mexicano del Seguro  
Social, vol. 60, núm. 1, 2022, Enero-Febrero, pp. 67-74

Instituto Mexicano del Seguro Social

Distrito Federal, México

Disponible en: <https://www.redalyc.org/articulo.oa?id=457770302018>

- ▶ [Cómo citar el artículo](#)
- ▶ [Número completo](#)
- ▶ [Más información del artículo](#)
- ▶ [Página de la revista en redalyc.org](#)

redalyc.org

Sistema de Información Científica Redalyc

Red de Revistas Científicas de América Latina y el Caribe, España y Portugal

Proyecto académico sin fines de lucro, desarrollado bajo la iniciativa de acceso abierto

# Pénfigo vulgar con afectación exclusiva en el esófago: reporte de un caso

Pemphigus vulgaris with exclusive affectation in the esophagus: a case report

Sarahi Estrella Maldonado-Paredes<sup>1a</sup>, Teresa Juárez-Cedillo<sup>2b</sup>, Keren Jared Godínez-Escobar<sup>3c</sup>, Yosafat Contreras-Rodríguez<sup>3d</sup>, Carlos Francisco Gallegos-De Luna<sup>3e</sup>, Alicia Alanis-Ocádiz<sup>4f</sup>

## Resumen

**Introducción:** el pénfigo vulgar comprende un grupo de enfermedades heterogéneas autoinmunes ampollas de la piel y las mucosas. La afectación esofágica en el pénfigo vulgar es rara, con una prevalencia incierta que requiere un abordaje diagnóstico y terapéutico detallado.

**Caso clínico:** mujer de 37 años, con antecedentes de tratamiento con inhibidores de la Cox-2 debido a hernia discal. Se envió a Gastroenterología por pérdida de peso de aprox. 5 kg en un mes. La paciente tuvo presencia de disfagia, odinofagia y dolor retroesternal con pobre tolerancia a la vía oral. Se hizo endoscopia que reportó esofagitis disecante superficial y gastropatía eritematosa de antro; el duodeno estaba en estado normal. Los hallazgos se correlacionaron con el diagnóstico de pénfigo vulgar con afectación exclusiva a esófago. En la valoración no se identificaron lesiones en piel, cavidad oral u otras mucosas. Se hizo nueva endoscopia como control y se encontró inmunofluorescencia de biopsia esofágica reactiva a IgG 2. Se dio manejo inicial con glucocorticoides, antiinflamatorios e inmunosupresores.

**Conclusiones:** la importancia del estudio del pénfigo radica no solo en la alta morbimortalidad asociada, sino en lo raro y complejo de su detección, pues los pacientes suelen tardar varios meses en tener un diagnóstico certero y aún más en conseguir las metas terapéuticas. Es prioritaria la difusión del estudio del pénfigo entre los profesionales de la salud involucrados en su detección.

## Abstract

**Background:** Pemphigus vulgaris comprises a group of heterogeneous blistering autoimmune diseases of the skin and mucosa. Esophageal involvement within pemphigus vulgaris is rare with an uncertain prevalence that requires a detailed diagnostic and a therapeutic approach.

**Clinical case:** 37-year-old female, with a history of treatment with Cox-2 inhibitors due to herniated disc. She is sent to the Gastroenterology Service for weight loss of approximately 5 kilos in a month, with the presence of dysphagia, odynophagia and retrosternal pain with poor tolerance to the oral route. Endoscopy was performed, which reported esophagitis dissecans superficialis (EDS), erythematous gastropathy of the antrum and normal duodenum. Findings were correlated with the diagnosis of pemphigus vulgaris with exclusive involvement of the esophagus. The evaluation did not identify lesions on the skin, oral cavity or other mucous membranes. A new endoscopy was performed as a control and it was found immunofluorescence of the esophageal biopsy reactive to IgG 2. Initial management was given with glucocorticoids, anti-inflammatories and immunosuppressants.

**Conclusions:** The importance of the study of pemphigus lies not only in the high associated morbidity and mortality, but also in its intrinsic rarity and the complexity of its detection, given that patients usually take several months to have an accurate diagnosis and even more time to achieve therapeutic goals. It is a priority the dissemination of the study of pemphigus among health professionals involved in its detection.

<sup>1</sup>Instituto Mexicano del Seguro Social, Unidad de Medicina Familiar No. 11, Servicio de Consulta Externa. Aguascalientes, Aguascalientes, México

<sup>2</sup>Instituto Mexicano del Seguro Social, Unidad de Investigación en Epidemiología y en Servicios de Salud, Área Envejecimiento. Ciudad de México, México

<sup>3</sup>Universidad Autónoma de Aguascalientes, Centro de Ciencias de la Salud, Departamento de Medicina. Aguascalientes, Aguascalientes, México

<sup>4</sup>Instituto Mexicano del Seguro Social, Unidad de Medicina Familiar No. 8, Aguascalientes, Aguascalientes, México

ORCID: [0000-0002-7826-372X<sup>a</sup>](#), [0000-0002-9442-3471<sup>b</sup>](#), [0000-0002-4619-6024<sup>c</sup>](#), [0000-0001-9136-0121<sup>d</sup>](#), [0000-0002-7238-2031<sup>e</sup>](#), [0000-0001-8761-0765<sup>f</sup>](#)

### Palabras clave

Pénfigo  
Esófago

### Keywords

Pemphigus  
Esophagus

Fecha de recibido: 10/06/2021

Fecha de aceptado: 16/11/2021

### Comunicación con:

Teresa Juárez Cedillo

 terezillo@exalumno.unam.mx

 55 5087 5871

**Cómo citar este artículo:** Maldonado-Paredes SE, Juárez-Cedillo T, Godínez-Escobar KJ, Contreras-Rodríguez Y, Gallegos-De Luna CF, Alanis-Ocádiz A. Pénfigo vulgar con afectación exclusiva en el esófago: reporte de un caso. Rev Med Inst Mex Seguro Soc. 2022;60(1):75-9.

## Introducción

El pénfigo comprende un grupo de enfermedades ampollosas autoinmunes.<sup>1,2,3,4,5</sup> Su fisiopatología se fundamenta en la unión de autoanticuerpos de inmunoglobulina IgG1 e IgG4 a proteínas epidérmicas específicas de adhesión intracelular: la desmoglobina 1 (Dsg1) y 3 (Dsg3), pertenecientes a la familia de las cadherinas.<sup>2,4,6,7,8,9,10,11</sup> El pénfigo vulgar (PV) es la variante más común.<sup>3,7,10,11,12,13</sup> Se ha descrito la participación de anticuerpos antinucleares (ANA), anticuerpos antimúsculo liso (ASMA), anticuerpos antiparietales (APA), anticuerpos activadores de receptores de acetilcolina y anticuerpos antidesmocolina.<sup>2,14,15,16,17</sup> El PV mantiene una estrecha relación con otras enfermedades autoinmunes, como la tiroiditis, artritis reumatoide y diabetes tipo 1.<sup>18</sup> La afectación esofágica en el pénfigo vulgar tiene una prevalencia incierta (cuadro I),<sup>2,7,8</sup> con predominio en mujeres de mediana edad.<sup>7,14</sup> La sintomatología más común es odinofagia, disfagia<sup>1,2,3,5,7,10,11,19,20,21</sup> y el 57.1%, no se ha asociado con pérdida de peso. Los hallazgos esofágicos y gastrointestinales en la endoscopia pueden incluir ampollas serohemáticas, esfacelos, erosiones, eritema, líneas longitudinales rojas, así como pseudomembranas blanquecinas que pueden llegar incluso a causar estenosis.<sup>1,2,15</sup> La afectación esofágica exclusiva en pacientes sin diagnóstico previo de pénfigo vulgar es poco común<sup>10,12</sup> por lo que se decide describir un caso de pénfigo vulgar con afectación exclusiva a esófago sin encontrar lesiones en piel, cavidad oral u otras mucosas.

## Caso clínico

Mujer de 37 años, sin antecedentes familiares de importancia, hiperreactora bronquial controlada, con tres hernias discales y megaapófisis transversa a nivel de L5. Estaba en tratamiento con inhibidores de la Cox-2 por razón necesaria. Su padecimiento comenzó con pérdida de peso de aproximadamente 5 kg en un mes con presencia de disfagia, odinofagia y dolor retroesternal con pobre tolerancia a la vía

oral, por lo que acudió al Servicio de Gastroenterología. Se le realizó endoscopia, la cual reportó esofagitis disecante superficial (EDS) y gastropatía eritematosa de antro; el duodeno estaba en estado normal (figura 1).

Se dio manejo inicial con 100 mg intravenosos en dosis única de metilprednisolona, 1 g de sucralfato en bolo y 30 mg de deflazacort vía oral con disminución de dosis de manera progresiva hasta llegar a 12 mg al día. Los datos de laboratorio revelaron citometría hemática, tiempos de coagulación, complemento, reactantes de fase aguda, factor reumatoide, perfil lipídico, pruebas de función hepática, función tiroidea y función renal, en rangos normales, prueba de VIH, hepatitis B y C no reactivas (cuadro II).

Se descartó proceso inflamatorio, así como otros datos de autoinmunidad activa. Se canalizó a la paciente al Servicio de Dermatología para la búsqueda de lesiones características de pénfigo vulgar en piel, cavidad oral u otras mucosas, pero no se encontró ninguna. La paciente continuó con 6 mg de deflazacort cada 12 horas y se le agregaron 50 mg de azatioprina al día, 20 mg de omeprazol al día y 1 g de sucralfato cada 8 horas. Se le realizó nueva endoscopia como control y se encontró esófago normal, gastropatía congestiva leve del cuerpo, duodeno normal (figura 2). Se realizó inmunofluorescencia de biopsia esofágica reactiva a IgG 2(+) entre queratinocitos de epidermis basal, C3c 1(+) entre queratinocitos de epidermis basal, IgA, IgM y C1q negativo, con lo que se confirmó el diagnóstico de pénfigo esofágico (figura 3).

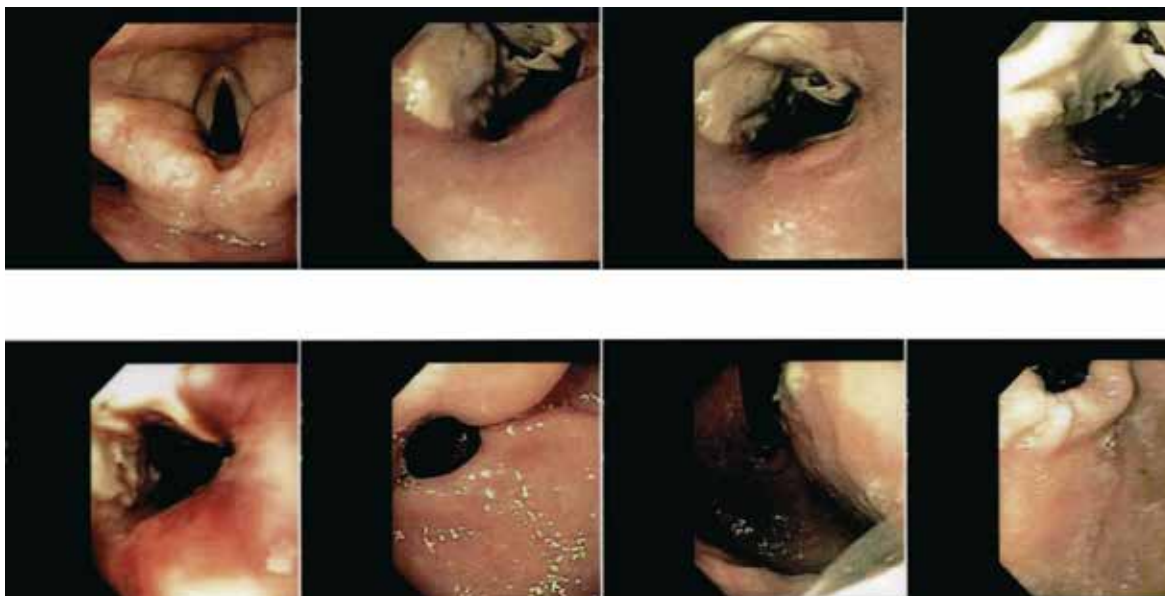
## Discusión

Dado que el esófago se compone histológicamente de la misma manera que la piel por epitelio escamoso estratificado, puede ser susceptible a los mismos procesos patológicos, al igual que otras estructuras con la misma composición histológica, como la mucosa oral, conjuntiva, la faringe, la laringe y la vagina, por lo que la mayoría de

**Cuadro I** Pénfigo vulgar con afectación exclusiva del esófago

Autor	Artículo	País	Género	Edad	LC	LO	IFF	Diagnóstico previo de PV
Sandra Faias <i>et al.</i> (2004) <sup>4</sup>	Pemphigus vulgaris with exclusive involvement of the esophagus: case report and review	Portugal	Mujer	34	-	-	-	No
Wurttenberger <i>et al.</i> (2002) <sup>5</sup>	Long-lasting odynophagia and hematemesis: the only clinical signs of a pemphigus	Alemania	Mujer	84	-	-	Desconocido	No
Kanatani <i>et al.</i> (1947) <sup>6</sup>	Desquamation of the esophageal mucous membrane due to pemphigus vulgaris	Japón	Mujer	50	-	-	Desconocido	No

LC: lesiones cutáneas; LO: lesiones orales; IFF: inmunofluorescencia; PV: pénfigo vulgar

**Figura 1** Gastroendoscopia con datos compatibles con probable pénfigo esofágico

El esófago distendió de forma adecuada y contenía restos hemáticos; la mucosa se encontró con ampolla esofágica, restos de fibrina con esfacelo ampoloso. En el estómago se encontró la mucosa con leve eritema antral y a la retroversión se encontró en hiato cerrado y zona epitelial esfacelada en la porción cardinal. Probable pénfigo esofágico (*Esophagitis dissecans superficialis*) y gastropatía eritematosa antral. El duodeno estaba normal

#### Cuadro II Datos de laboratorio de la paciente

Eritrocitos	5.13 mL/ $\mu$ l	Distribución de glóbulos rojos	14.50%	Eosinófilos	0.00 mL/ $\mu$ l
Hemoglobina	13.40 g/dL	Plaquetas	308.00 mL/ $\mu$ l	Basófilos	0.02 mL/ $\mu$ l
Hematocrito	42.60%	Volumen de plaquetas	10.80 mL/ $\mu$ l	Neutrófilos	5.98 mL/ $\mu$ l
Velocidad globular media	83.00 fl	Leucocitos	9.13 mL/ $\mu$ l	Células inmaduras	0.03 mL/ $\mu$ l
HBCM	26.10 pg/cel	Linfocitos	2.48 mL/ $\mu$ l	Eritroblastos	0.00 mL/ $\mu$ l
Concentración de HBCM	31.50%	Monocitos	0.62 mL/ $\mu$ l		

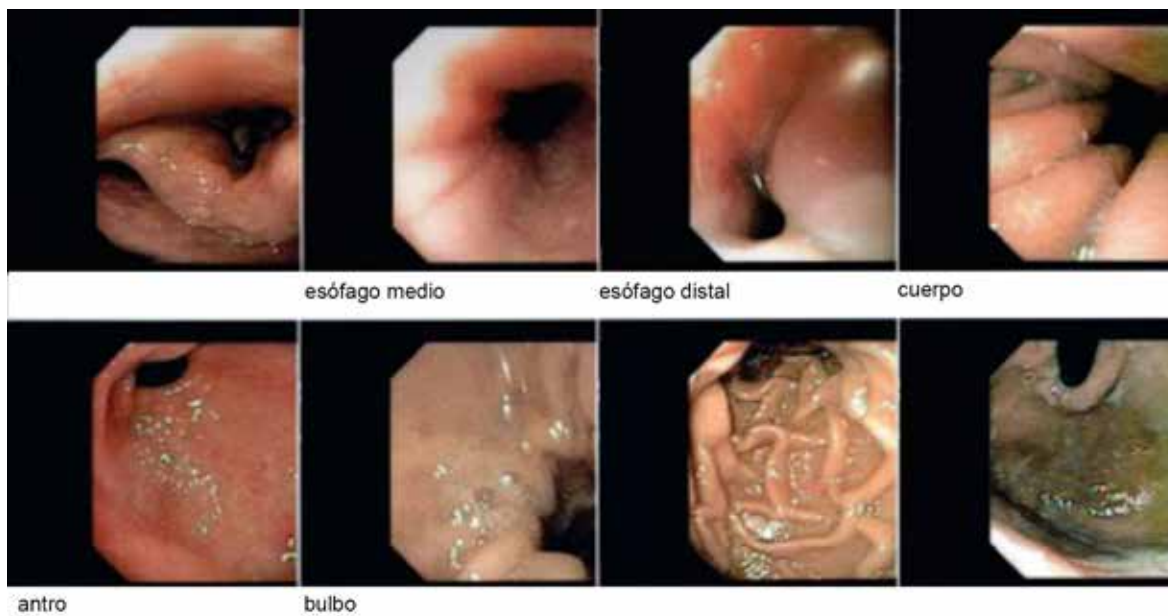
HBCM: hemoglobina corpuscular media

los pacientes con pénfigo vulgar desarrollan afectación en otras mucosas, entre las que la cavidad oral es la más común y en la mayoría de los casos el primer lugar de afectación.<sup>3,5,6,7,8,9,10,11</sup> La prevalencia de afectación esofágica dentro del pénfigo vulgar se considera incierta.<sup>1,2,5,6,7,8</sup> A nivel de mucosa esofágica se ha reportado la EDS.<sup>8</sup> Otros autores la consideran una entidad rara, que puede ser infra-diagnosticada o erróneamente tipificada sin una apropiada evaluación endoscópica.<sup>3,10,11,12,13,14,15</sup>

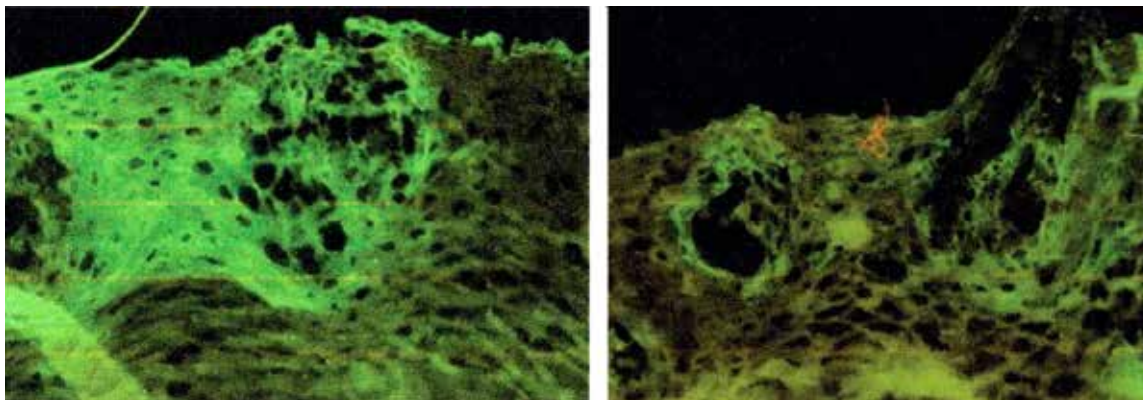
A diferencia del cuadro clínico característico descrito en la literatura, en el que la sintomatología se desarrolla de forma progresiva<sup>2,3,4,10,12,14,21</sup> en este caso se presentó disfagia y dolor retroesternal de manera súbita. Aunado a esto, solo existe reporte de dos casos en los que la afectación exclusivamente esofágica se dio en pacientes sin diagnóstico previo de pénfigo, tal como ocurrió en este caso.<sup>10,12</sup>

Para el diagnóstico definitivo, es necesario realizar una biopsia perilesional para inmunofluorescencia directa (es el estándar de oro) y estudios endoscópicos. La inmunofluorescencia directa revela hasta en un 75% el infiltrado intercelular de IgG y de la molécula C3 del complemento.<sup>5,10,13</sup>

Es importante señalar que la EDS, con la que se reportó la endoscopia inicial para este caso descrito, se caracteriza por el desprendimiento de grandes áreas de mucosa esfacelada, eritematosa y ulcerada, además de seudomembranas blanquecinas. Las causas de la EDS incluyen la idiopática, aquella por medicamentos (bifosfonatos, antiinflamatorios no esteroideos, cloruro potásico), debido a tomar bebidas muy calientes, por irritantes químicos, tabaquismo intenso, enfermedad celíaca, enfermedades del colágeno, inmunosupresión, radioterapia, acalasia y dermatosis ampollosas autoinmunes.<sup>8,9</sup> Puede verse

**Figura 2** Gastroendoscopia del esófago distendido de forma adecuada, con contenido vacío

Se encontró la mucosa de características endoscópicas normales. La transición de los epitelios coincidió con el pinzamiento diafragmático. El estómago distendió de forma adecuada y su contenido era líquido gástrico y saliva. Se encontró la mucosa con aspecto de mosaico y en retroversión se encontró el hiato cerrado hasta el tercio inferior normal; hubo gastropatía congestiva leve de cuerpo; el duodeno estaba en estado normal

**Figura 3** Inmunofluorescencia de biopsia esofágica con diagnóstico de pénfigo

En la inmunofluorescencia, IgA, IgM, Clq fueron negativos y hubo presencia de IgG 2(+) y C3c 1(+) entre queratinocitos de epidermis basal

afectado el esófago en toda su extensión, pero lo más común es que se observen las lesiones en el primer tercio esofágico.<sup>1,7,13</sup> En este caso, las lesiones endoscópicas se demostraron a partir de los 20 cm de la arcada dentaria superior y continuaron hasta los 30 cm.

En el caso de pénfigo vulgar, se considera la primera línea de tratamiento la implementación de corticoesteroides

y agentes inmunosupresores, lo cual generalmente encuentra buena respuesta,<sup>1,6,7,11,12,14,22</sup> tal y como observamos en este caso descrito. Aun así, debemos ser cuidadosos con la implementación del tratamiento y su dosificación, ya que se encuentran descritos como diagnósticos diferenciales de lesiones esofágicas en pacientes tratados con esteroides, la candidiasis esofágica, la infección herpética y la esofagitis inducida por esteroides.<sup>10,11,16</sup>

La afección esofágica puede estar subdiagnosticada, pues estudios demuestran que los pacientes presentan síntomas solo en un 57.1%.<sup>14</sup> La importancia del estudio del pénfigo radica no solo en la alta morbimortalidad asociada, sino en su rareza intrínseca y lo complejo de su detección, ante lo que los pacientes suelen tardar varios meses en tener un diagnóstico certero y, aún más, en conseguir las metas terapéuticas,<sup>22</sup> por lo que, ante la sospecha, será indispensable la realización de endoscopia y estudios de

inmunofluorescencia directa para el diagnóstico y el tratamiento definitivo.

**Declaración de conflicto de interés:** los autores han completado y enviado la forma traducida al español de la declaración de conflictos potenciales de interés del Comité Internacional de Editores de Revistas Médicas, y no fue reportado alguno que tuviera relación con este artículo.

## Referencias

- Usman RM, Jehangir Q, Bilal M. Recurrent Esophageal Stricture Secondary to Pemphigus Vulgaris: A Rare Diagnostic and Therapeutic Challenge. *ACG Case Rep J*. 2019;6(2):e00022. doi: 10.14309/crj.0000000000000022
- Braunberger T, Hawkes JE, Clarke JT, Boynton KK, Leiferman KM. Esophagitis Dissecans Superficialis Endoscopically Induced in a Patient With Pemphigus Vulgaris and Gastrointestinal Complaints. *JAMA Dermatol*. 2016;152(8):948-50. doi:10.1001/jamadermatol.2016.1007
- Hokama A, Yamamoto Y, Taira K, Nakamura M, Kobashigawa C, Nakamoto M, et al. Esophagitis dissecans superficialis and autoimmune bullous dermatoses: A review. *World J Gastrointest Endosc*. 2010;2(7):252-6. doi: 10.4253/wjge.v2.i7.252
- Faias S, Lage P, Sachse F, Pinto A, Fidalgo P, Fonseca I, Nobre-Leitão C. Pemphigus vulgaris with exclusive involvement of the esophagus: case report and review. *Gastrointest Endosc*. 2004;60(2):312-5. doi: 10.1016/s0016-5107(04)01605-0
- Wurttenberger A, Barnert J, Wienbeck M. [Long-Lasting Odynophagia and Haematemesis - the Only Clinical Signs of a Pemphigus vulgaris]. *Z Gastroenterol*. 2002;40(6):419-24. doi: 10.1055/s-2002-32124
- Kanatani K, Kimura K, Masno T. Desquamation of the esophageal mucous membrane due to pemphigus vulgaris. *Otolaryngology* 1974; 46: 367-71.
- Rothlin A, Meik S, Claudia F, Hernández MI, Kien MC, Abeldaño A. Pénfigo vulgar mucoso con compromiso esofágico. Buena respuesta a pulsos de ciclofosfamida. *Piel*. 2011;26(1):15-17. DOI: 10.1016/j.piel.2010.08.001
- Saleh MA, Salem H, El Azizy H. Autoantibodies other than Anti-desmogleins in Pemphigus Vulgaris Patients. *Indian J Dermatol*. 2017;62(1):47-51. doi: 10.4103/0019-5154.198032
- Mao X, Nagler AR, Farber SA, Choi EJ, Jackson LH, Leiferman KM, Ishii N, Hashimoto T, Amagai M, Zone JJ, Payne AS. Autoimmunity to desmocollin 3 in pemphigus vulgaris. *Am J Pathol*. 2010 Dec;177(6):2724-30. doi: 10.2353/ajpath.2010.100483. Epub 2010 Oct 15.
- Popescu IA, Statescu L, Vata D, Porumb-Andrese E, Patrascu AI, Grajdeanu IA. Pemphigus vulgaris - approach and management. *Exp There Med*. 2019;18:5056-60. doi: 10.3892/etm.2019.7964
- Gatt K, Conti L, Betts A, Ellul P. Superimposed esophageal pemphigus vulgaris and herpes simplex infection. *Ann Gastroenterol*. 2019;32(6):654. doi:10.20524/aog.2019.0408
- Muñoz-Navas M, Betés M, De La Riva S. Manifestaciones gastrointestinales de las enfermedades sistémicas y cutáneas. *Medicine - Programa de Formación Médica Continuada Acreditado*. 2016;12(3):128-36. doi:org/10.1016/j.med.2016.02.003
- Chang S, Park SJ, Kim SW, Jin MN, Lee JH, Kim HJ, et al. Esophageal involvement of pemphigus vulgaris associated with upper gastrointestinal bleeding. *Clin Endosc*. 2014;47(5):452-4. doi:10.5946/ce.2014.47.5.452
- Furusawa K, Hasegawa T, Hirasawa Y, Ikeda S. Mucous membrane pemphigoid with esophageal stricture treated with balloon dilatation. *J Dermatol*. 2015;42(3):325-7. doi: 10.1111/1346-8138.12782
- Palleschi GM, Cipollini EM, Lotti T. Development of oesophageal involvement in a subject with pemphigus vulgaris: a case report and review of the literature. *J Eur Acad Dermatol Venereol*. 2002;16(4):405-8. doi: 10.1046/j.1468-3083.2002.00460.x
- Goldberg NS, Weiss SS. Pemphigus vulgaris of the esophagus in women. *J Am Acad Dermatol*. 1989;21(5 Pt 2):1115-8. doi: 10.1016/s0190-9622(89)70309-1
- Kaplan RP, Touloukian J, Ahmed AR, Newcomer VD. Esophagitis dissecans superficialis associated with pemphigus vulgaris. *J Am Acad Dermatol*. 1981;4(6):682-7. doi: 10.1016/s0190-9622(81)70070-7
- Oh SJ, Lee SE, Kim SC. Esophagitis dissecans superficialis associated with pemphigus vulgaris. *J Dermatol*. 2016;43 2): 215-6. doi: 10.1111/1346-8138.13171
- Okamura A, Nakamura R, Yamagami J, Ishii K, Kawakubo H, Omori T, et al. Evaluation of pharyngo-oesophageal involvement in pemphigus vulgaris and its correlation with disease activity. *Br J Dermatol*. 2017;176(1):224-6. doi: 10.1111/bjd.14725
- Raffas W, Hassam B. [Esophageal involvement during pemphigus vulgaris]. *Pan Afr Med J*. 2014;17:118. doi: 10.11604/pamj.2014.17.118.2452
- Carmack SW, Vemulapalli R, Spechler SJ, Genta RM. Esophagitis dissecans superficialis ("sloughing esophagitis"): a clinicopathologic study of 12 cases. *Am J Surg Pathol*. 2009;33(12):1789-94. doi:10.1097/PAS.0b013e3181b7ce21
- Murrell DF, Pena S, Joly P, Marinovic B, Hashimoto T, Diaz LA, et al. Diagnosis and management of pemphigus: Recommendations of an international panel of experts. *J Am Acad Dermatol*. 2020;82(3):575-85 e1. doi: 10.1016/j.jaad.2018.02.021