



Revista Uruguaya de Cardiología
ISSN: 0797-0048
ISSN: 1688-0420
bibliosuc@adinet.com.uy
Sociedad Uruguaya de Cardiología
Uruguay

Pérez Zerpa, Diego; Kuster, Fernando
De los Dres. Diego Pérez Zerpa y Fernando Kuster
Revista Uruguaya de Cardiología, vol. 33, núm. 2, 2018, Marzo-Agosto, pp. 242-245
Sociedad Uruguaya de Cardiología
Uruguay

DOI: <https://doi.org/10.29277/cardio.33.2.15>

Disponible en: <https://www.redalyc.org/articulo.oa?id=479760117015>

- Cómo citar el artículo
- Número completo
- Más información del artículo
- Página de la revista en redalyc.org



Sistema de Información Científica Redalyc
Red de Revistas Científicas de América Latina y el Caribe, España y Portugal
Proyecto académico sin fines de lucro, desarrollado bajo la iniciativa de acceso
abierto

Sra. Editora-Jefe de la Revista Uruguaya de Cardiología:
Dra. María del Pilar Aguilar

El campo de las valvulopatías está progresando rápidamente con nuevos conocimientos de su historia natural, avances en el diagnóstico por imágenes, y mejoras en las intervenciones quirúrgicas y transcatóter. La regurgitación valvular continúa siendo una causa importante de morbilidad y la estratificación de su severidad, un reto para el clínico.

Después de la valoración clínica, la ecocardiografía es el principal estudio de imagen no invasivo para la evaluación de la regurgitación valvular. Proporciona información fundamental para el abordaje inicial y longitudinal de los pacientes. Debe realizarse un análisis anatómico y funcional detallado. La evaluación ecocardiográfica no significa solamente detectar la presencia de regurgitación, sino que también es fundamental definir su mecanismo, etiología, gravedad e impacto.

La evaluación de la regurgitación valvular puede requerir el uso de diferentes modalidades de imagen, y es recomendable un enfoque integrador de los parámetros clínicos e imagenológicos para mejorar la precisión.

En 2003, la Sociedad Americana de Ecocardiografía (ASE), junto con otras organizaciones patrocinadoras, publicaron por primera vez recomendaciones para la evaluación de la severidad de la regurgitación valvular nativa con ecocardiografía bidimensional y Doppler. Los avances en la ecocardiografía tridimensional y la resonancia magnética cardiovascular que se han producido en los últimos años, aportan elementos adicionales para comprender mejor la fisiopatología, los mecanismos de la regurgitación y evaluar su gravedad.

Un nuevo documento publicado en 2017 por la ASE en colaboración con la Sociedad de Resonancia Magnética Cardiovascular⁽¹⁾, proporciona una actualización completa para guiar la evaluación de todas las formas de regurgitación valvular, basada en la literatura y en consenso de expertos. Esta guía va acompañada de tutoriales y casos clínicos ilustrativos publicados en el sitio web www.asecho.org/vrcases. Cuestiones referidas al manejo médico y al momento oportuno para la intervención quirúrgica exceden el alcance de este documento y han sido recientemente actualizadas.

Se enfatiza en la importancia de aplicar los principios de la imagenología integral, la interpretación conjunta clínico-imagenológica, la individualización y el lenguaje preciso para la evaluación ecocardiográfica de la regurgitación valvular. El documento describe en detalle las consideraciones técnicas de los diferentes métodos de imagen, así como el valor de la ecocardiografía tridimensional y la resonancia magnética cardíaca durante el proceso diagnóstico. También se proponen algoritmos para la estratificación de la severidad en función de parámetros estructurales, cualitativos, semicuantitativos y cuantitativos.

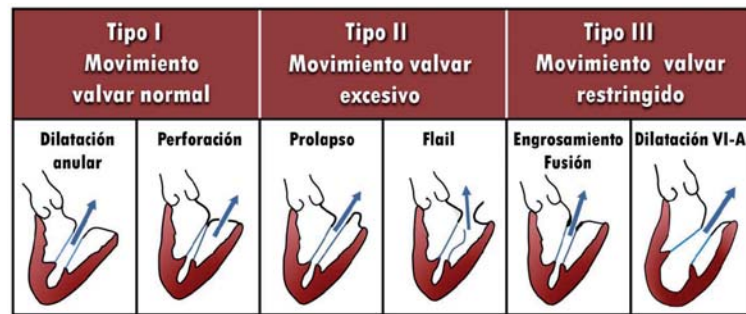
La utilización de pósters con información práctica es de uso habitual en los laboratorios de ecocardiografía en nuestro medio. Ponemos a su disposición un póster con algoritmos prácticos para la evaluación ecocardiográfica de la insuficiencia de las cuatro válvulas cardíacas. Este póster esquematiza las últimas recomendaciones publicadas por ASE⁽¹⁾, modificadas y traducidas al español por los autores, y está diseñado para ser utilizado por todos los integrantes de laboratorios de ecocardiografía: estudiantes de cardiología, cardiólogos y ecocardiografistas.

Dres. Diego Pérez Zerpa, Fernando Kuster
Servicio Médico Integral - Instituto Nacional de Cirugía Cardíaca

Bibliografía

1. **Zoghbi WA, Adams D, Bonow RO, Enriquez-Sarano M, Foster E, Grayburn PA, et al.** Recommendations for noninvasive evaluation of native valvular regurgitation: a report from the American Society of Echocardiography developed in collaboration with the Society for Cardiovascular Magnetic Resonance. *J Am Soc Echocardiogr* 2017;30(4):303-71. doi: 10.1016/j.echo.2017.01.007.

Insuficiencia mitral

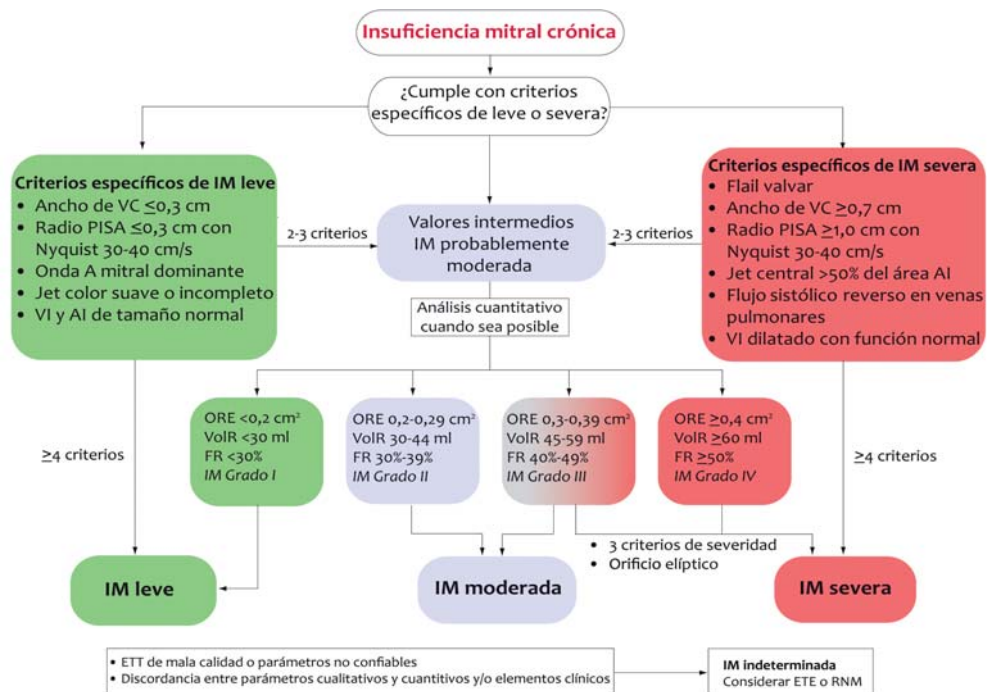


Mecanismos de insuficiencia mitral según la clasificación de Carpentier.

Estratificación de severidad en IM crónica

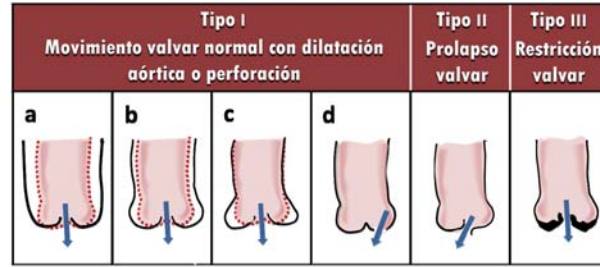
Parámetros	Leve	Severa
Estructurales		
Morfología valvular	Normal o levemente anormal	Lesiones valvulares severas (Primarias: flail, rotura de músculo papilar, perforación. Secundarias: defecto de coaptación severo, gran área de tenting)
Tamaño VI-AI	Habitualmente normales	Dilatación
Cualitativos		
Área del jet color	Pequeño, central, de breve duración	Jet central >50% de AI o efecto Coanda
Convergencia de flujo	Pequeño, no visible	Grande, holosistólico
Doppler continuo	Suave, parcial, parabólico	Holosistólico, denso, triangular
Semi cuantitativos		
Ancho de vena contracta (cm)	<0,3	≥0,7
Flujo reverso en venas pulmonares	Dominancia sistólica	Flujo sistólico mínimo o reverso
Flujo mitral	Onda A dominante	Onda E dominante (>1,2m/s)
Cuantitativos		
ORE (cm ²)	<0,20	≥0,40
VolR (ml)	<30	≥60
FR (%)	<30	≥50

IM: insuficiencia mitral; ORE: orificio regurgitante efectivo; VolR: volumen regurgitante; TSVI: tracto de salida del ventrículo izquierdo; FR: fracción regurgitante; VI: ventrículo izquierdo; AI: aurícula izquierda.



VC: vena contracta; PISA: área de superficie de isovelocidad proximal; ETT: ecocardiograma transtorácico; ETE: ecocardiograma transesofágico; RNM: resonancia nuclear magnética.

Insuficiencia aórtica

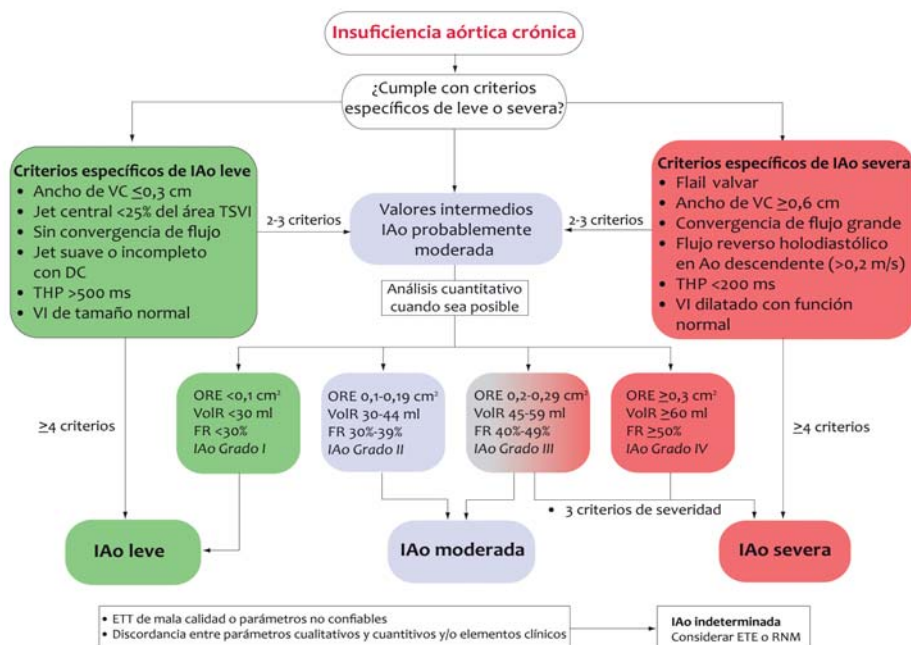


Mecanismos de insuficiencia aórtica según la clasificación de Carpentier.

Estratificación de severidad en IAo crónica

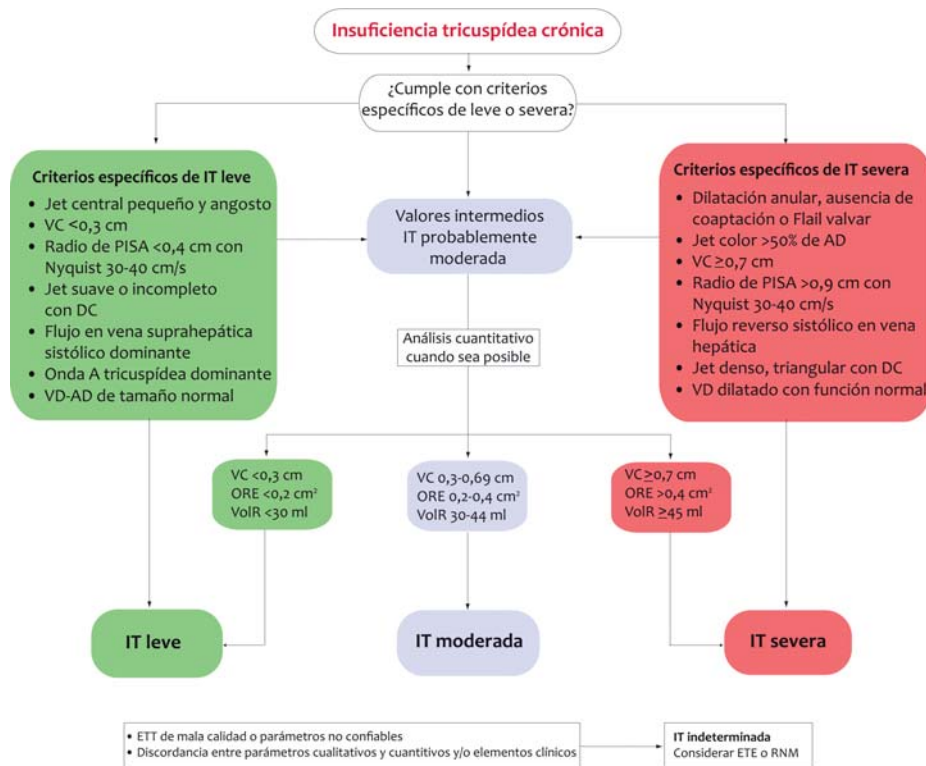
Parámetros	Leve	Severa
Estructurales		
Morfología valvular	Normal o levemente anormal	Lesiones valvulares severas o defecto severo de coaptación
Tamaño VI	Habitualmente normal	Dilatación
Cualitativos		
Ancho del jet color	Pequeño, central	Grande en centrales, variable en jets excéntricos
Convergencia de flujo	Pequeño, no visible	Grande
Doppler continuo	Suave, incompleto	Holostístico, denso
Flujo reverse en aorta descendente	Breve, protodiastólico	Prominente, holodiastólico
Semicuantitativos		
Tiempo de desaceleración en DC (ms)	Prolongado, >500	Corto, <200
Ancho de vena contracta (cm)	<0,3	≥0,6
Ancho del jet color/ancho del TSVI (%)	<25	>65
Área jet color/área TSVI (%)	<5	>60
Cuantitativos		
ORE (cm ²)	<0,10	≥0,30
VolR (ml)	<30	≥60
FR (%)	<30	≥50

IAo: insuficiencia aórtica; ORE: orificio regurgitante efectivo; VolR: volumen regurgitante; TSVI: tracto de salida del ventrículo izquierdo; FR: fracción regurgitante; VI: ventrículo izquierdo; DC: Doppler continuo.



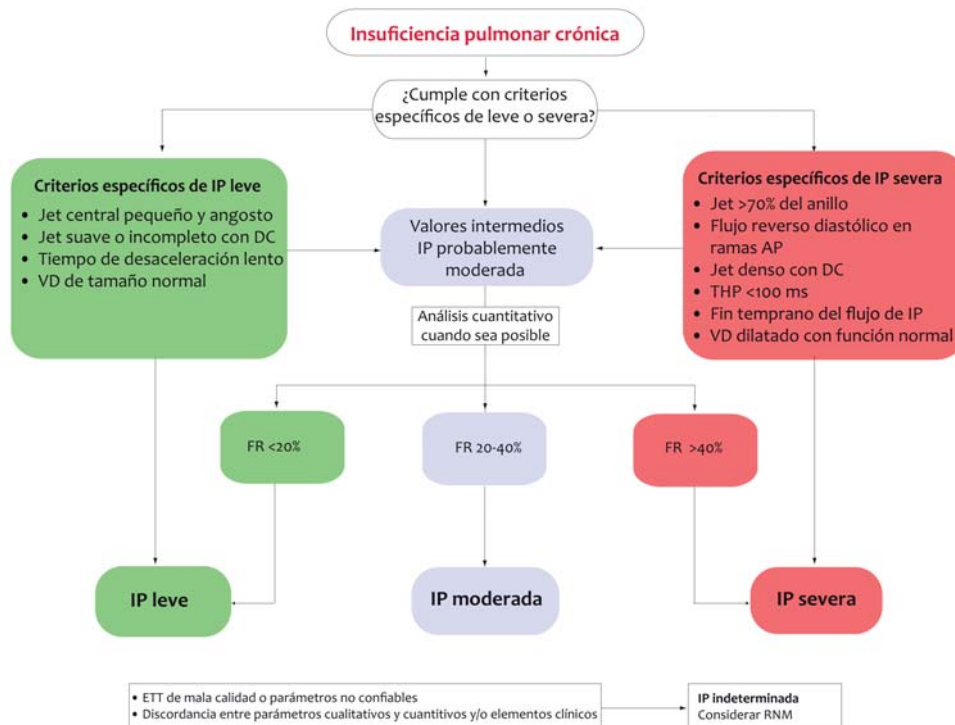
VC:vena contracta; THP: tiempo de hemipresión; ETT: ecocardiograma transtorácico; ETE: ecocardiograma transesofágico; RNM: resonancia nuclear magnética.

Insuficiencia tricuspídea



IT: insuficiencia tricuspídea; VC: vena contracta; DC: Doppler continuo; VD: ventrículo derecho; AD: aurícula derecha; ORE: orificio regurgitante efectivo; VolR: volumen regurgitante; ETT: ecocardiograma transtorácico; ETE: ecocardiograma transesofágico; RNM: resonancia nuclear magnética.

Insuficiencia pulmonar



IP: insuficiencia pulmonar; DC: Doppler continuo; VD: ventrículo derecho; AP: arteria pulmonar; THP: tiempo de hemipresión; FR: fracción regurgitante; ETT: ecocardiograma transtorácico; RNM: resonancia nuclear magnética