



Revista Uruguaya de Cardiología

ISSN: 0797-0048

ISSN: 1688-0420

suc@adinet.com.uy

Sociedad Uruguaya de Cardiología
Uruguay

Barranco, Daniela; Spinelli, Alejandra; Benedetto, Virginia
Primer uso de tafamidis en amiloidosis cardíaca TTR en Uruguay
Revista Uruguaya de Cardiología, vol. 37, núm. 1, 2022
Sociedad Uruguaya de Cardiología
Montevideo, Uruguay

DOI: <https://doi.org/10.29277/cardio.37.1.12>

Disponible en: <https://www.redalyc.org/articulo.oa?id=479771193018>

- Cómo citar el artículo
- Número completo
- Más información del artículo
- Página de la revista en redalyc.org

redalyc.org

Sistema de Información Científica Redalyc

Red de Revistas Científicas de América Latina y el Caribe, España y Portugal
Proyecto académico sin fines de lucro, desarrollado bajo la iniciativa de acceso
abierto

Primer uso de tafamidis en amiloidosis cardíaca TTR en Uruguay

Dres. Daniela Barranco¹, Alejandra Spinelli², Virginia Beneditto¹

Resumen

La amiloidosis cardíaca es una entidad con creciente reconocimiento, la variedad por transtiretina es la que más se diagnostica en la tercera edad de la vida. Hay reciente disponibilidad de fármacos que mejoran el pronóstico y la calidad de vida de los pacientes. Presentamos un caso de amiloidosis por transtiretina donde se usó por primera vez en nuestro país el fármaco tafamidis aprobado para el tratamiento de esta enfermedad.

Palabras clave: AMILOIDOSIS CARDÍACA
TRANSTIRETINA
TAFAMIDIS

First use of tafamidis in cardiac amyloidosis TTR in Uruguay

Summary

Cardiac amyloidosis is an entity on increasing recognition, transthyretin variety is the most diagnosed in the third age. There is a recent availability of drugs that can improve the prognosis and quality of life of these patients. We present a case of transthyretin amyloidosis and the first use of tafamidis in our country.

Key words: CARDIAC AMYLOIDOSIS
TRANSTHYRETIN
TAFAMIDIS

Primeiro uso de tafamidis em amiloidose cardíaca TTR no Uruguai

Resumo

A amiloidose cardíaca é uma entidade em crescente reconhecimento, a variedade transtiretina é a mais diagnosticada em idosos. Há disponibilidade recente de medicamentos que melhoram o prognóstico e a qualidade de vida dos pacientes. Apresentamos um caso de amiloidose transtiretina onde o medicamento tafamidis aprovado para esta doença foi utilizado pela primeira vez em nosso país.

Palavras chave: AMILOIDOSE CARDÍACA
TRANSTIRETINA
TAFAMIDIS

1. Sanatorio Americano. Montevideo, Uruguay.

2. Centro Médico de Salto. Salto, Uruguay.

Correspondencia: barrancodaniela@gmail.com

Las autoras declaran no tener conflictos de interés.

Recibido Oct 27, 2021; aceptado Abr 11, 2022

Caso clínico

Presentamos la historia de un paciente de sexo masculino, de 76 años, con hipertensión arterial tratado con losartán 50 mg cada 12 h. Cuenta con antecedentes personales de síndrome de apnea obstructiva del sueño; para ello, usaba máscara de CPAP nocturna. En 2016, se realizó cirugía de túnel carpiano bilateral. Niega antecedentes familiares a destacar.

Desde principios de 2018 presenta disnea de esfuerzo progresiva, clase funcional III-IV, y esto motivó su ingreso. Refiere palpitaciones, astenia, adinamia, dificultad de deglución, distensión abdominal, dolor en ambos pies y piernas que le impide movilizarse. Se realiza un ecocardiograma transtorácico (ETT) que mostró hipertrofia ventricular izquierda (HVI) moderada de 15 mm, función sistólica del ventrículo izquierdo (FEVI) normal de 56% y dilatación de aurícula izquierda. En el electrocardiograma (ECG) se evidenció un ritmo sinusal de 70 cpm con bloqueo aurículoventricular de primer grado y hemibloqueo anterior izquierdo.

Es dado de alta con diagnóstico de insuficiencia cardíaca (IC) con fracción de eyección preservada⁽¹⁾ (ICFEp), bajo tratamiento con furosemide, carvedilol y losartán.

Persiste con disnea de moderados esfuerzos y en abril de 2019 ingresa nuevamente por disnea de reposo y edemas de miembros inferiores (MMII) hasta pantorrilla.

Examen físico: se constata presión arterial de 95/60 mmHg, ritmo cardíaco irregular a 120-130 cpm sin soplos, en lo pleuropulmonar presenta estertores crepitantes en base izquierda y síndrome en menos en base de hemitórax derecho. En lo abdominal, una distensión abdominal y leve hepatomegalia. En lo cardiovascular presentaba ingurgitación yugular, reflujo hepatoyugular y edemas de MMII hasta pantorrilla que dejan Godet.

Pruebas complementarias

- ECG: fibrilación auricular a 130 cpm, HBAI.
- Tomografía de tórax, que muestra un derrame pleural derecho moderado sin adenomegalias ni alteraciones parenquimatosas, se descarta tromboembolismo pulmonar.
- En sangre se encuentra: NT-proBNP de 1300 pg/ml. TSH, T3 y T4 normales. Función renal y hemograma normales.
- Nuevo ETT muestra aumento de la HVI a 19 mm de SIV y deterioro de FEVI a 48%.
- Cardiorresonancia, que muestra (figura 1) un ventrículo izquierdo dilatado con HVI a predominio septal de 22 mm, hipoquinesia

global, función global disminuida leve a moderada de 43%, dilatación biauricular moderada. Ventrículo derecho con disminución de su función, fracción de eyección del ventrículo derecho (FEVD) de 47%. En la secuencia de T2 no presentaba edema. La fase de perfusión fue normal. El realce tardío muestra dificultad en anular el miocardio característico de la amiloidosis, realce tardío global transmural presentó un patrón heterogéneo, de distribución no vascular respetando parcialmente el subepicardio anterior basal y medio y septal basal. Se trata de un estudio compatible con amiloidosis cardíaca.

Búsqueda de tipo de amiloidosis

1. Para descartar amiloidosis AL (amiloides de cadenas ligeras o primaria) se solicitó: cadenas ligeras en sangre y orina que fueron normales, proteinograma descarta banda monoclonal en inmunofijación, biopsia grasa abdominal sin alteraciones patológicas y se descarta que se trate una amiloidosis AL⁽²⁾.
2. Amiloidosis TTR (transtiretina). Se realizó centellograma miocárdico con pirofosfatos (figura 2), que muestra captación difusa del radiotrazador en el miocardio, con un índice de captación miocárdico de 1,91 con un grado de captación de la escala de Perugini de 2 (similar al hueso), y es normal que no exista captación, es decir, que sea grado 0. Tener un grado de captación 2 o más se asocia a una especificidad de 100% para detectar amiloidosis por transtiretina (TTR)^(1,3).

No se realiza biopsia endomiocárdica, ya que no aporta al diagnóstico si los otros estudios (centellograma y cadenas ligeras) son concluyentes en cuanto al tipo de amiloidosis y porque se trata de una maniobra no exenta de complicaciones. Se solicita estudio genético para amiloidosis TTR genética que descarta alteraciones mutacionales genéticas.

En su segundo ingreso por ICFEp, es cuando se plantea la búsqueda etiológica de esta. La miocardiopatía infiltrativa, y en especial la amiloidosis, es la más frecuente, ya que se presentan en hombres entre la sexta y la séptima década de la vida^(1,2). Existen elementos que hacen altamente sospechosa la amiloidosis, llamados *red flags*, como la persistencia de la disnea que se hace progresiva, los valores de NT-proBNP persistentemente elevados, la tendencia a la hipotensión cuando es un paciente previamente hipertenso, el aumento del espesor parietal y la existencia de síntomas extracardíacos, como el antecedente de

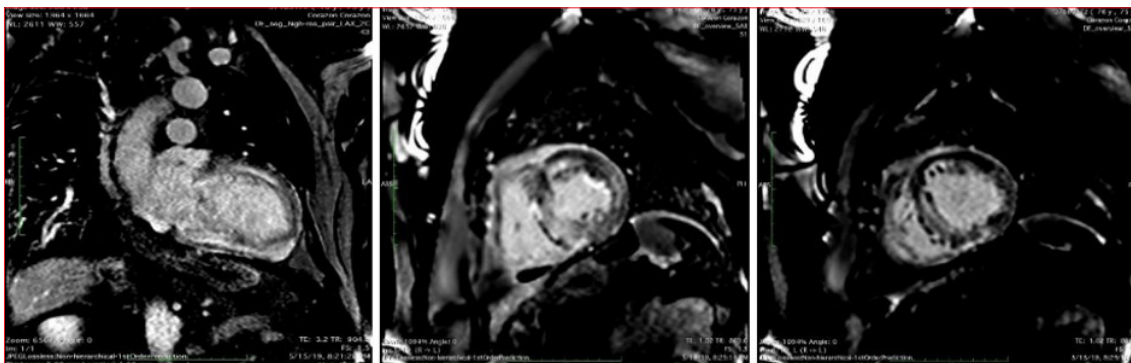


Figura 1. Cardiorresonancia que muestra el realce tardío con gadolinio intramiocárdico y transmural difuso, típico de amiloidosis cardíaca.

túnel carpiano o si tuviera cuadros de diarreas que son más específicos del tipo TTR. En este sentido, las imágenes del ETT y de la cardiorresonancia sugieren elementos de alta sospecha de miocardiopatía infiltrativa de tipo amiloidosis. Detectar el tipo de amiloidosis es fundamental para guiar el tratamiento específico de esta enfermedad. Se debe descartar la amiloidosis AL con las cadenas ligeras en sangre y orina. Luego, la realización de un centellograma miocárdico con tecnecio y pirofosfatos nos muestra con un 100% de valor predictivo positivo la presencia de amiloidosis por TTR, si la captación del radiotrazador por el miocardio es grado 2-3, no requiere la confirmación anatomopatológica con biopsia⁽³⁾. Por último, descartar la afectación genética para amiloidosis TTR nos confirma la variedad de amiloidosis senil, *wild type* o salvaje, entidad cada vez más reconocida y encontrada en mayores de 70 años. Gilmore y colaboradores han descripto que de acuerdo con los valores de NT-proBNP y de función renal se puede predecir la evolución de la enfermedad, en una escala que clasifica de 1 a 3 los estadios según si el NT-proBNP es menor de 3000 pg/ml y filtrado glomerular mayor de 45 ml/min; si uno de ellos está alterado, es estadio II y, si están ambos, es estadio III⁽⁴⁾. Nuestro paciente se encuentra en un estadio I de la escala de Reino Unido, con una sobrevida media de 69 meses⁽⁴⁾.

En cuanto al tratamiento, se inicia furosemide intravenoso, carvedilol 25 mg/12 horas para control de frecuencia cardíaca y anticoagulación con rivaroxabán 20 mg/día por la existencia de fibrilación auricular paroxística en un paciente con alto riesgo embólico (CHAADS VASC de 3). Al momento de confirmar el diagnóstico de amiloidosis TTR senil, el único tratamiento aprobado y que demostró disminuir ingresos y mortalidad global es el tafamidis. Aunque es de difícil acceso en nuestro país por su costo y financiación, comienza en noviembre de 2019 con tafamidis 20 mg/día con

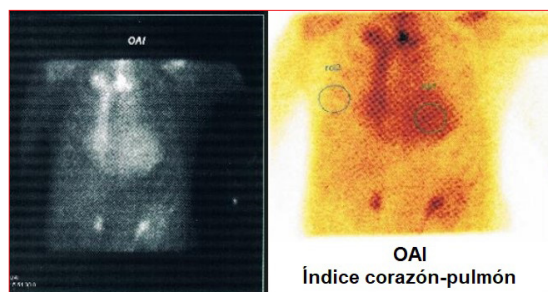


Figura 2. Centellograma miocárdico con pirofosfatos. Muestra la captación difusa en el miocardio.

buena tolerancia, sin efectos adversos. Presentó bloqueo auriculoventricular como complicación de la amiloidosis, ya que esta infiltra el sistema de conducción y frecuentemente se asocia a bloqueos cardíacos. Se colocó marcapaso definitivo en julio de 2020. Desde entonces, los valores de NT-proBNP han oscilado entre 900 y 1100 pg/ml, realiza caminatas de 30 minutos y se encuentra en una clase funcional II. En marzo de 2021 sigue con tafamidis 20 mg/día, no ha presentado descompensaciones por IC ni requirió ingresos por esta, y se mantiene en clase funcional II.

Discusión

La amiloidosis es una enfermedad sistémica caracterizada por el depósito extracelular de proteínas insolubles mal plegadas, a nivel de varios órganos, entre ellos el corazón. Puede ser una enfermedad hereditaria o adquirida, y de acuerdo con el tipo de proteína afectada se diferencia el tipo de amiloidosis, más del 90% de los casos se explican por dos tipos: la amiloidosis AL o la amiloidosis transtiretina (TTR). Dentro de la amiloidosis TTR encontramos la variedad genética mutacional que es una enfermedad rara y poco frecuente y la antes llamada senil o *wild type*^(1,2). Estudios recientes han demostrado que la amiloidosis TTR *wild type* tiene una afectación de hasta el 25% de la población ma-

yor de 80 años y de 13% en pacientes mayores de 60 años ingresados por ICfEp e HVI mayor de 12 mm⁽⁵⁾. La presentación se puede dar con síntomas extracardíacos por el depósito de TTR, como son la estenosis del canal lumbar, rotura atraumática del tendón del bíceps o «signo de Popeye» y el síndrome del túnel carpiano, más aún si es bilateral; estas manifestaciones incluso preceden en años a las manifestaciones cardíacas, como en este paciente⁽⁶⁾. La sospecha diagnóstica de amiloidosis debe estar ante pacientes con ICfEp y el algoritmo diagnóstico, como ya fue expresado, debe incluir el ETT, la cardiorrresonancia, el centellograma miocárdico con pirofosfatos y cadenas ligeras en sangre y orina; la biopsia endomiocárdica es opcional si no tenemos la certeza con el centellograma⁽¹⁻³⁾. El pronóstico va a estar determinado por los niveles de NT-proBNP, la afectación renal y el grado de disfunción ventricular⁽⁴⁾. El tratamiento primero es dirigido a estabilizar y tratar la IC, con el uso de diuréticos, se debe tener precaución con los betabloqueantes y calcioantagonistas por los bloqueos aurículoventriculares frecuentes, la fibrilación auricular se presenta con frecuencia y siempre requiere de anticoagulación, por el alto riesgo embólico⁽⁶⁾. Hasta hace poco no existía evidencia contundente para el tratamiento específico de la amiloidosis TTR *wild type* o senil. La doxiciclina, antibiótico de uso habitual, demostró en ensayos clínicos con pocos pacientes lograr estabilidad en los depósitos de amiloide, pero a expensas de efectos secundarios frecuentes que obligaron a suspender el tratamiento antes del año, en un 40%⁽⁶⁾. Más recientemente, el tafamidis, una molécula que se une a la TTR e impide su depósito en los tejidos, fue inicialmente usada en la amiloidosis TTR hereditaria con afectación neurológica. En el año 2018, se publicó el estudio ATTR-ACCT que enroló pacientes a tafamidis 20 mg, 80 mg y placebo con amiloidosis cardíaca TTR hereditaria y *wild type*, y se observó descenso de 30% de mortalidad por todas las causas y de ingreso hospitalario a los 18 meses de tratamiento, sin efectos secundarios que obligaran a la suspensión de este⁽⁷⁾. El tafamidis fue aprobado por la FDA e incluido dentro de las pautas de tratamiento de la amiloidosis TTR senil en el año 2020⁽²⁾. Si bien su costo es una limitante, frena la progresión de la enfermedad en pacientes seleccionados, con pocas comorbilidades y con diagnóstico en etapas precoces, como en este caso.

Conclusiones

La amiloidosis cardíaca es una entidad en creciente reconocimiento, es por transtretina la

más frecuente en la tercera edad, su diagnóstico se ha hecho más sencillo con el uso de técnicas de imagen no invasivas, como la cardiorrresonancia y el centellograma miocárdico. Un nuevo fármaco, el tafamidis, disminuye los depósitos cardíacos de amiloide. De esta manera, se logra mejorar el pronóstico y calidad de vida de los pacientes.

Daniela Barranco, ORCID 0000-0003-1340-3709
Virginia Benedetto, ORCID 0000-0002-2592-7072
Alejandra Spinelli, ORCID 0000-0002-5681-9571

Editor responsable: Dr. Ignacio Batista

Bibliografía

1. Ponikowski P, Voors AA, Anker SD, Bueno H, Cleland JGF, Coats AJS, et al. 2016 ESC Guidelines for the diagnosis and treatment of acute and chronic heart failure: the Task Force for the diagnosis and treatment of acute and chronic heart failure of the European Society of Cardiology (ESC) Developed with the special contribution of the Heart Failure Association (HFA) of the ESC. *Eur Heart J*. 2016;37 (27):2129–200. doi: 10.1093/eurheartj/ehw128.
2. Kittleson MM, Maurer MS, Ambardekar AV, Bullock-Palmer RP, Chang PC, Eisen HJ, et al. Cardiac amyloidosis: evolving diagnosis and management. A scientific statement from the American Heart Association. *Circulation*. 2020;142 (1):e7-22. doi:10.1161/CIR.0000000000000792
3. Gilmore JD, Maurer MS, Falk RH, Merlini G, Damy T, Dispenzieri A, et al. Nonbiopsy diagnosis of cardiac transthyretin amyloidosis. *Circulation*. 2016; 133 (24): 2404-12. doi: 10.1161/CIRCULATIONAHA.116.021612.
4. Gilmore JD, Thibaud D, Fontana M, Hutchinson M, Lachmann HJ, Martínez-Naharro A, et al. A new staging system for cardiac transthyretin amyloidosis. *Eur Heart J*. 2018; 39 (30): 2799–806. doi: 10.1093/eurheartj/ehx589.
5. González-López E, Gallego-Delgado M, Guzzo-Merello G, de Haro-Del Moral FJ, Cobo-Marcos M, Robles C, et al. Wild-type transthyretin amyloidosis as a cause of heart failure with preserved ejection fraction. *Eur Heart J*. 2015;36 (38):2585-94. doi: 10.1093/eurheartj/ehv338.
6. González López E, López-Sainza A y García-Pavia P. Diagnóstico y tratamiento de la amiloidosis cardíaca por transtretina. Progreso y esperanza. *Rev Esp Cardiol*. 2017;70(11):991-1004. doi: 10.1016/j.recresp.2017.05.018
7. Maurer MS, Schwartz JH, Gundapaneni B, Elliott PM, Merlini G, Waddington-Cruz M, et al. Tafamidis treatment for patients with transthyretin amyloid cardiomyopathy. *N Engl J Med*. 2018; 379 (11):1007-16. doi: 10.1056/NEJMoa1805689.