



Acta Bioquímica Clínica Latinoamericana

ISSN: 0325-2957

ISSN: 1851-6114

actabioq@fbpba.org.ar

Federación Bioquímica de la Provincia de Buenos Aires
Argentina

Astudillo, Osvaldo Germán; Bava, Amadeo Javier
Coccidios intestinales
Acta Bioquímica Clínica Latinoamericana, vol. 59, núm. 2, 2025, Julio-Septiembre, pp. 153-154
Federación Bioquímica de la Provincia de Buenos Aires
Buenos Aires, Argentina

Disponible en: <https://www.redalyc.org/articulo.oa?id=53581798008>

- ▶ Cómo citar el artículo
- ▶ Número completo
- ▶ Más información del artículo
- ▶ Página de la revista en redalyc.org

redalyc.org

Sistema de Información Científica Redalyc
Red de revistas científicas de Acceso Abierto diamante
Infraestructura abierta no comercial propiedad de la academia

Coccidios intestinales

Intestinal coccidia

Coccidios intestinais

Oswaldo Germán Astudillo^{1a,b}, Amadeo Javier Bava^{2a*}

¹ Bioquímico, Especialista en Parasitología.

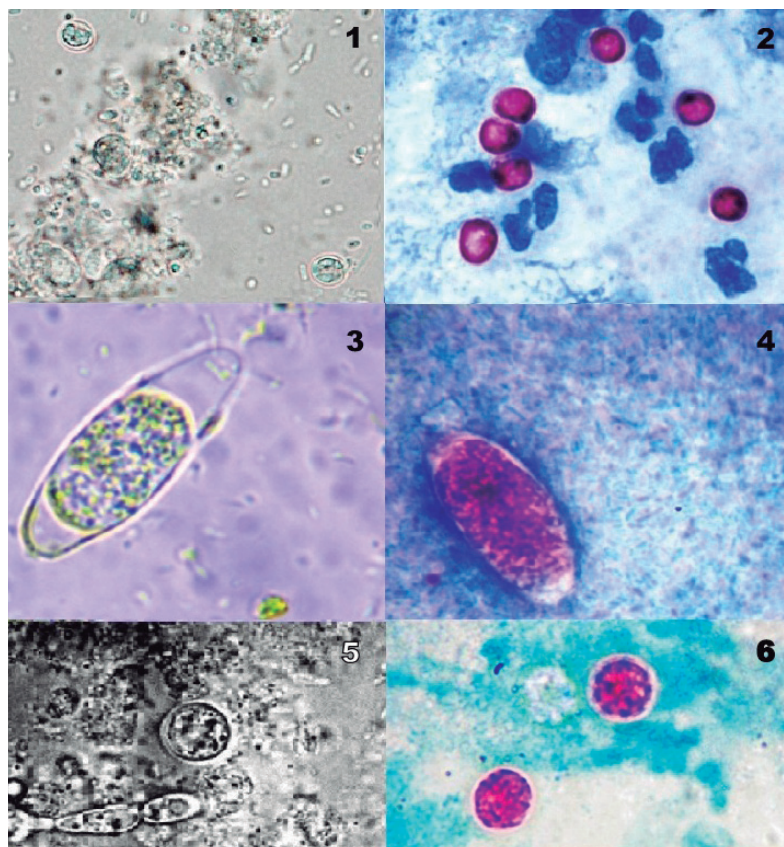
² Doctor en Medicina.

^a Hospital de Enfermedades Infecciosas "Dr. Francisco Javier Muñiz". Ciudad Autónoma de Buenos Aires, Argentina.

^b INEI-ANLIS "Carlos G. Malbrán".

* Autor para correspondencia

Los coccidios intestinales, pertenecientes a los géneros *Cryptosporidium* (*C. parvum* y *C. hominis*, las especies más comunes), *Cyclospora* (*C. cayetanensis*) y *Cystoisospora* (*C. belli*, antes *I. belli*), en los seres humanos son agentes causales de diarrea, dolor abdominal y pérdida de peso, particularmente en pacientes severamente inmunocomprometidos, donde estas parasitosis pueden presentarse con extrema gravedad. Su incidencia se incrementó de manera notable con el advenimiento de la pandemia del sida.



Arriba: quistes de *Cryptosporidium*; medio: quistes de *Cystoisospora*; abajo: quistes de *Cyclospora*. (Las Figuras 1, 3 y 5 corresponden a microscopía en fresco y las Figuras 2, 4 y 6 a microscopía previa coloración de Kinyoun) 40X.

Acta Bioquímica Clínica Latinoamericana

Incorporada al Chemical Abstract Service.

Código bibliográfico: ABCLDL.

ISSN 0325-2957 (impresa)

ISSN 1851-6114 (en línea)

ISSN 1852-396X (CD-ROM)



COLABIOCLI



CUBRA



FABA

En esta sección se publican fotografías novedosas con un fin eminentemente docente. Pertenecen a diferentes áreas de la Bioquímica Clínica y se acompañan de breves comentarios explicativos.

La infección tiene lugar principalmente tras la ingesta de alimentos y/o bebidas contaminadas con ooquistes infectantes, y son expulsados con las heces de los individuos parasitados. En la práctica clínica, el diagnóstico temprano y específico es crucial para manejar las infecciones oportunistas.

Para el diagnóstico se emplea fundamentalmente la microscopía en fresco o previa coloración, aplicada a muestras fecales únicas u obtenidas en forma seriada, las cuales pueden ser concentradas mediante técnicas de flotación o centrifugación.

La morfología microscópica de los ooquistes permite a observadores convenientemente entrenados diferenciar los distintos géneros de *Coccidia*, mientras que la aplicación a preparaciones fijadas de una modificación de la tinción de Ziehl-Neelsen (Kinyoun) pone en evidencia

su acidorresistencia, sobre un fondo azul o verde, lo que facilita su reconocimiento.

La coloración es una herramienta importante en el diagnóstico de infecciones por coccidios intestinales, ya que permite la identificación de los ooquistes en muestras fecales, los cuales, por su tamaño, pueden ser difíciles de detectar con técnicas estándar. Esta metodología de diagnóstico es particularmente útil debido a su especificidad y bajo costo y es una opción accesible para laboratorios emplazados en áreas con recursos limitados, que son justamente aquellas donde las coccidiosis poseen una mayor prevalencia.

Correspondencia

Dr. AMADEO JAVIER BAVA

Correo electrónico: amadeojavier.1954@gmail.com