



Revista Información Científica

ISSN: 1028-9933

Universidad de Ciencias Médicas Guantánamo

Alvarez-López, Alejandro; Valdebenito-Aceitón, Valentina; Soto-Carrasco, Sergio Ricardo

Sindesmosis tibioperonea: diagnóstico, métodos de fijación y artroscopia

Revista Información Científica, vol. 102, 4087, 2023

Universidad de Ciencias Médicas Guantánamo

DOI: <https://doi.org/10.5281/zenodo.7768163>

Disponible en: <https://www.redalyc.org/articulo.oa?id=551774301013>

- ▶ [Cómo citar el artículo](#)
- ▶ [Número completo](#)
- ▶ [Más información del artículo](#)
- ▶ [Página de la revista en redalyc.org](#)



Sistema de Información Científica Redalyc

Red de Revistas Científicas de América Latina y el Caribe, España y Portugal

Proyecto académico sin fines de lucro, desarrollado bajo la iniciativa de acceso abierto

Sindesmosis tibioperonea: diagnóstico, métodos de fijación y artroscopia

Tibioperoneal syndesmosis: diagnosis, fixation methods and arthroscopy

Sindesmose tibiofibular: diagnóstico, métodos de fixação e artroscopia

Alejandro Alvarez-López*^{ID}, Valentina Valdebenito-Aceitón^{ID}, Sergio Ricardo Soto-Carrasco^{ID}

^I Hospital Pediátrico Provincial Docente "Dr. Eduardo Agramonte Piña". Camagüey, Cuba.

^{II} Universidad Católica de la Santísima Concepción. Facultad de Medicina. Chile.

*Autor para la correspondencia: aal.cmw@infomed.sld.cu

Recibido: 19-12-2022 Aprobado: 06-03-2023 Publicado: 24-03-2023

RESUMEN

Introducción: las lesiones de la sindesmosis tibioperonea son frecuentes tanto de forma aislada o asociadas a fracturas del maléolo posterior. El diagnóstico clínico es corroborado mediante estudios imagenológicos. Los métodos de fijación pueden ser rígidos o dinámicos. **Objetivo:** actualizar aspectos sobre las lesiones de la sindesmosis tibioperonea en cuanto al diagnóstico, métodos de fijación y el empleo de la vía artroscópica. **Método:** la búsqueda y análisis de la información se realizó en un periodo de 61 días (1 de octubre al 30 de noviembre de 2022) y se emplearon las siguientes palabras: *syndesmosis injury, ankle syndesmosis instability, syndesmosis instability AND tight rope ankle instability, posterior maleolar fracture*. A partir de la información obtenida se realizó una revisión bibliográfica de un total de 258 artículos publicados en las bases de datos PubMed, Hinari, SciELO y Medline mediante el gestor de búsqueda y

administrador de referencias EndNote. **Desarrollo:** se hizo referencia a las maniobras clínicas para el diagnóstico y las clasificaciones tomográficas en caso de fractura asociada del maléolo posterior. Se mencionaron los métodos de fijación rígidos y dinámicos, donde se describieron las características de cada uno basado en varios factores. Se expusieron las ventajas de la vía artroscópica tanto para el diagnóstico como para el tratamiento. **Conclusiones:** las lesiones de la sindesmosis tibioperonea distal son frecuentes. Los estudios tomográficos ofrecen ventajas al determinar la extensión de la fractura del maléolo posterior. La vía artroscópica ofrece múltiples ventajas diagnósticas y terapéuticas.

Palabras clave: sindesmosis tibioperonea; tomografía computarizada; métodos de fijación; placas y tornillos; artroscopia del tobillo

ABSTRACT

Introduction: tibioperoneal syndesmosis injuries are frequent both in isolation or associated with posterior malleolus fractures. Clinical diagnosis is confirmed on imaging studies. Fixation methods might be rigid or dynamic as well. **Objective:** provide new aspects related to tibioperoneal syndesmosis injuries in terms of diagnosis, fixation methods and the use of arthroscopic procedure. **Method:** search and analysis of information needed were carried out in a period of 61 days (from October 1 to November 30, 2022) and the following words were used: syndesmosis injury, ankle syndesmosis instability, syndesmosis instability AND tight rope ankle instability, posterior maleolar fracture. Based on the information obtained, a bibliographic review of the total of 258 articles published in the PubMed, Hinari, SciELO and Medline databases was carried out using the search engine and reference manager EndNote. **Development:** it was expressed in the study aspects related to clinical management used in diagnostic and classification on the types of CT scan for fracture associated with posterior malleolar fracture. The rigid and dynamic fixation methods and its characteristics were mentioned as well. The arthroscopic approaches and its advantages for both diagnosis and treatment were presented. **Conclusions:** distal tibioperoneal syndesmosis injuries are frequent ankle injury. Tomographic studies offer some advantages for determining how large the posterior malleolus fracture is. The arthroscopic approach offers multiple diagnostic and therapeutic advantages too.

Keywords: tibioperoneal syndesmosis; computed tomography; fixation methods; ankle arthroscopy

RESUMO

Introdução: as lesões da sindesmose tibiofibular são frequentes isoladamente ou associadas a fraturas do maléolo posterior. O diagnóstico clínico é confirmado por exames de imagem. Os métodos de fixação podem ser rígidos ou dinâmicos. **Objetivo:** atualizar aspectos das lesões da sindesmose tibiofibular quanto ao diagnóstico, métodos de fixação e uso da abordagem artroscópica. **Método:** a busca e análise das informações foi realizada em um período de 61 dias (1º de outubro a 30 de novembro de 2022) e foram utilizadas as seguintes palavras: *syndesmosis injury, ankle syndesmosis instability, syndesmosis instability AND tight rope ankle instability, posterior maleolar fracture*. Com base nas informações obtidas, foi realizada uma revisão bibliográfica de um total de 258 artigos publicados nas bases de dados PubMed, Hinari, SciELO e Medline, utilizando o gerenciador de busca e Gerenciador de referências do EndNote. **Desenvolvimento:** foi feita referência a manobras clínicas para diagnóstico e classificações tomográficas em caso de fratura associada do maléolo posterior. Foram citados métodos de fixação rígidos e dinâmicos, onde foram descritas as características de cada um com base em vários fatores. As vantagens da abordagem artroscópica tanto para o diagnóstico quanto para o tratamento foram discutidas. **Conclusões:** as lesões da sindesmose tibiofibular distal são frequentes. Os estudos tomográficos oferecem vantagens na determinação da extensão da fratura do maléolo posterior. A abordagem artroscópica oferece múltiplas vantagens diagnósticas e terapêuticas.

Palavras-chave: sindesmose tibiofibular; tomografia computadorizada; métodos de fixação; placas e parafusos; artroscopia do tornozelo

Cómo citar este artículo:

Alvarez-López A, Valdebenito-Aceitón V, Soto-Carrasco SR. Sindesmosis tibioperonea: diagnóstico, métodos de fijación y artroscopia. Rev Inf Cient. 2023; 102:4087. DOI: <https://doi.org/10.5281/zenodo.7768163>



INTRODUCCIÓN

Las lesiones de la sindesmosis tibioperonea distal representan el 20 % de las afecciones de los ligamentos del tobillo y alrededor de un 5 % necesita de cirugía, según plantean Corte Real y Caetano.⁽¹⁾

Por su parte Hagemeyer, *et al.*⁽²⁾, reporta que la incidencia de lesión aislada de la sindesmosis tibioperonea distal es del 18 %, y se observa de un 10 al 23 % en las fracturas de tobillo.

La incidencia de fractura de tobillo según Xie, *et al.*⁽³⁾, es de 112 a 187 casos por cada 100 000 habitantes al año y en ellas un 40 % afecta el maléolo posterior.

Estas lesiones se producen por un mecanismo de producción de rotación externa e hiperextensión del tobillo. La incidencia es mayor en pacientes que practican deportes. En un 20 % de los pacientes esta afección no es diagnosticada en los primeros momentos del trauma. La falta del diagnóstico oportuno conlleva a la presencia de dolor postraumático, pobres resultados funcionales, inestabilidad, rigidez articular y osificación heterotópica.^(4,5,6)

Para el diagnóstico de esta entidad traumática se combinan elementos clínicos e imagenológicos; en este último grupo se incluyen la radiografía simple, la tomografía computarizada, la imagen de resonancia magnética y el ultrasonido de alta definición.^(7,8,9)

La modalidad de tratamiento conservadora o quirúrgica está basada en dependencia del grado de inestabilidad y de las lesiones asociadas. La vía artroscópica es una opción de demostrada eficacia tanto desde el punto de vista diagnóstico como terapéutico.^(10,11,12)

Debido a la importancia de este tema en la traumatología y la escasa información disponible sobre esta temática en la literatura nacional, se realizó una revisión de esta entidad con el objetivo de actualizar aspectos sobre las lesiones de la sindesmosis tibioperonea en cuanto a diagnóstico, métodos de fijación y empleo de la vía artroscópica.

MÉTODO

La búsqueda y análisis de la información se realizó en un periodo de 61 días (primero de octubre al 30 de noviembre de 2022) y se emplearon las siguientes palabras: *syndesmosis injury, ankle syndesmosis instability, syndesmosis instability AND tight rope ankle instability, posterior maleolar fracture*; para centrar la búsqueda se utilizaron los operadores booleanos OR o AND según correspondía.

A partir de la información obtenida se realizó una revisión bibliográfica de un total de 258 artículos publicados en las bases de datos PubMed, Hinari, SciELO y Medline mediante el gestor de búsqueda y administrador de referencias EndNote; de ellos, se utilizaron 44 citas seleccionadas para realizar la revisión, 41 de los últimos cinco años.

Se consideraron estudios de revisión, presentaciones de casos y originales. Se excluyeron investigaciones realizadas en laboratorios de biomecánica y en animales.



DESARROLLO

La sindesmosis es un complejo de estructuras anatómicas compuesto por el ligamento tibioperoneo anterior (LTPA), ligamento interóseo, ligamento tibioperoneo posterior (LTPP) y el ligamento transverso. El LTPP es el que desempeña un mayor papel en la estabilidad (representa de un 40 a 45 %) y luego le sigue el LTPA con un 35 %.^(13,14,15)

El diagnóstico positivo de esta entidad traumática se basa en el antecedente de trauma, cuadro clínico y exámenes imagenológicos. Los pacientes acuden al servicio de urgencia con dolor e impotencia funcional de la extremidad afectada. A la inspección se observa aumento de volumen por encima de la articulación, asociada a la presencia de hematomas y equimosis. En caso de existir fractura, se detecta crepitación y movilidad anormal. Existen pruebas clínicas que ayudan en el diagnóstico de estos enfermos con lesión de la sindesmosis tibioperonea, como:^(16,17,18)

- a) Prueba de compresión: consiste en hacer compresión entre la tibia y el peroné a media pierna, si aparece dolor en la sindesmosis tibioperonea distal la prueba es positiva.
- b) Prueba de Cotton: consiste en hacer compresión por el talón y hacer movimientos de estrés de medial a lateral, la presencia de dolor, desplazamiento mayor a 3 mm y chasquido traduce positividad de la prueba.
- c) Prueba de traslación del peroné: se realiza traslación anteroposterior del peroné, la presencia de dolor indica lesión de la sindesmosis tibioperonea.
- d) Prueba de estrés en rotación externa: se realiza rotación externa del pie y si aparece dolor en la articulación tibioperonea anterior la prueba es positiva. Es considerada la prueba más específica de todas.

Los exámenes imagenológicos más empleados son: la radiografía simple, la tomografía computarizada, la imagen de resonancia magnética y el ultrasonido de alta definición.^(19,20)

La radiografía simple es de utilidad para detectar el incremento del espacio tibioperoneo; esta medición se realiza a 10 mm proximal a la superficie articular distal de la tibia. Se realizan vistas en dirección anteroposterior y de mortaja. La separación mayor a 6 mm es sugestiva de lesión tibioperonea, así como la disminución de la sobreposición peroneotibial, que en la vista anteroposterior es menor a 6 mm y en la vista de mortaja es menor de 1 mm. En ocasiones, la radiografía lateral del tobillo no aporta toda la información necesaria para cuantificar el desplazamiento del maléolo posterior, de ahí, la necesidad de otros estudios con mayor precisión como la tomografía computarizada.^(21,22)

Por su parte, la tomografía computarizada permite definir la extensión de la fractura del maléolo posterior, que representa un papel muy importante en la estabilidad de la sindesmosis tibioperonea en alrededor de un 50 %. Basados en este estudio imagenológico se han descrito dos clasificaciones, la primera propuesta por Haraguchi, *et al.*⁽²³⁾ y la otra por Bartoníček, *et al.*⁽²⁴⁾, las que se describen a continuación.



Clasificación de Haraguchi, *et al.*⁽²³⁾ (Figura 1):

- Tipo I. Fractura con fragmento posterolateral oblicuo (incidencia del 67 %, afectación de la superficie articular del 24 %) (Figura 1A).
- Tipo II. Fractura con extensión medial (incidencia del 19 %, afectación de la superficie articular de un 16 %) (Figura 2B).
- Tipo III. Fractura que no afecta la superficie articular (incidencia del 14 %, no existe afectación de la superficie articular) (Figura 2C).

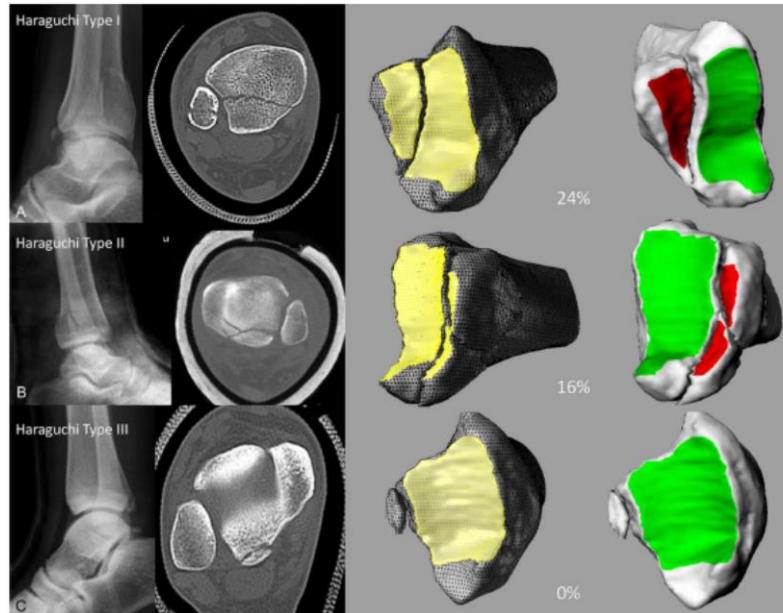


Fig. 1. Clasificación de Haraguchi, *et al.* **1A.** Fractura tipo I. **2B.** Fractura tipo II. **2C.** Fractura tipo III.

Tomado de: Haraguchi N, Haruyama H, Toga H. Pathoanatomy of posterior malleolar fractures of the ankle. *J Bone Joint Surg Am.* 2006; 88: 1085-1092. DOI: <https://doi.org/10.2106/1bjs.e.00856>

Clasificación de Bartoníček, *et al.*⁽²⁴⁾

Tiene en cuenta: tamaño, forma y localización del fragmento, estabilidad de la articulación tibioastragalina y la integridad de la escotadura del peroné; elementos estos que ayudan a definir la modalidad de tratamiento a utilizar (Figura 2).

- Tipo 1. Fragmento extraincisural con escotadura peronea intacta. La fractura no está desplazada y, por lo general, se indica el tratamiento conservador (Figura 2a).
- Tipo 2. Fragmento posterolateral con extensión a la escotadura peronea. Se necesita de reducción abierta y osteosíntesis de posterior a anterior con láminas y tornillos (Figura 2b).
- Tipo 3. Fragmento posteromedial en dos partes, que llega al maléolo medial. Está indicada la reducción abierta y osteosíntesis de posterior a anterior con láminas y tornillos (Figura 2c).
- Tipo 4. Fragmento posterolateral triangular largo involucra más de un tercio de la superficie articular. Necesita de reducción con tornillo de anterior a posterior o posterolateral (Figura 2d).
- Tipo 5. Fractura irregular con osteoporosis. En este caso se deben emplear lámina y tornillos.

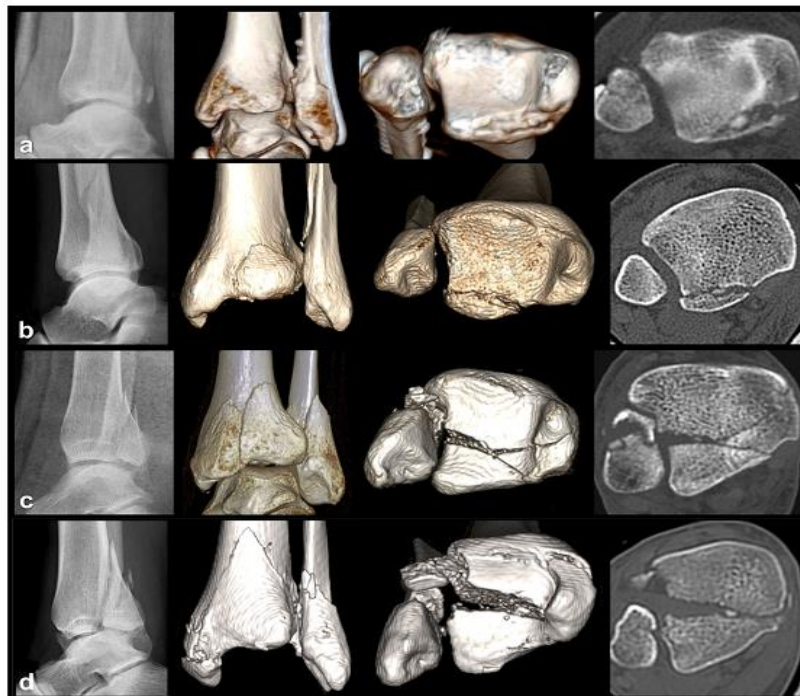

Fig. 2. Clasificación de Bartoníček, *et al.* **2a.** Fractura tipo 1. **2b.** Fractura tipo 2. **2c.** Fractura tipo 3. **2d.** Fractura tipo 4.

Tomado de: Bartoníček J, Rammelt S, Kostlivy, Vaněček V, Klika D, Trešl I. Anatomy and classification of the posterior tibial fragment in ankle fracture. *Arch Orthop Trauma Surg.* 2015; 135: 505-516. DOI: <https://doi.org/10.1007/s00402-015-2171-4>

La imagen de resonancia magnética es útil para detectar lesiones de los ligamentos que componen esta articulación, así como la presencia de lesiones osteocondrales. Pero tiene el mismo inconveniente de los estudios descritos con anterioridad (radiografía y tomografía computarizada) que todos son estáticos. Por su parte, el ultrasonido de alta definición sí permite, en alguna medida, evaluar las relaciones anatómicas desde el punto de vista dinámico, así como la comparación con la extremidad sana.^(8,12,20)

Al analizar las clasificaciones tomográficas descritas con anterioridad, existen 3 tipos de fracturas del maléolo posterior: la primera: posterolateral, la segunda: posteromedial y la tercera: extraarticular por avulsión. El abordaje quirúrgico a emplear va estar en dependencia del desplazamiento del fragmento. En caso de ser posterolateral se realiza a través del intervalo entre el tendón de Aquiles y los músculos peroneos; en caso de ser posteromedial, se lleva a cabo en el intervalo entre la tibia y el tendón del tibial posterior.^(20,25)

Para la fijación de las fracturas del maléolo posterior se emplean tornillos con o sin arandelas, o láminas en dependencia de la configuración de la fractura, al igual que la dirección en su colocación de anterior a posterior o viceversa. En caso de existir conminución, está justificada la colocación de placas. De ahí, la importancia de las clasificaciones basadas en la tomografía computarizada descritas con anterioridad.^(26,27,28)

En el tratamiento quirúrgico de los pacientes con lesión de la sindesmosis tibioperonea sin otras lesiones asociadas se pueden emplear diferentes métodos de fijación, tales como: tornillos, con o sin láminas y la técnica TighRope®. (29,30,31)

Los tornillos a emplear para la fijación de la sindesmosis tibioperonea distal son de 3,5 mm o 4,5 mm. La participación de la fijación en 3 o 4 corticales no ha demostrado la superioridad de una sobre la otra en un periodo de un año. El tiempo de colocación mínimo es de 6 semanas para permitir la cicatrización de los ligamentos de la sindesmosis. En la actualidad, el uso de tornillos biodegradables elimina la necesidad de retirar el dispositivo de osteosíntesis en un segundo tiempo quirúrgico. (32,33,34)

Existen diferencias entre la técnica TighRope® y la fijación con tornillos (Tabla 1). (35,36,37)

Tabla 1. Diferencias entre los métodos de fijación de TighRope® y tornillos

Factores	Técnica TighRope®	Tornillos
Tipo de fijación	Fisiológica	Rígida
Pacientes con osteoporosis	No recomendado	Aplicable
Edad	Jóvenes	Adultos
Necesidad de una segunda intervención	Baja	Alta
Incidencia de diástasis tardía	Baja o nula	Alta
Falla por carga cíclica	Baja	Alta

Fuente: elaboración propia.

Las mayores desventajas de la fijación de la sindesmosis tibioperonea con tornillos radican, entre otras, que es una fijación rígida, en la necesidad de una segunda reintervención y la alta posibilidad de diástasis tardía. (38,39)

La fijación fisiológica (dinámica) que ofrece la técnica TighRope® disminuye la posibilidad de artritis postraumática y elimina las desventajas de la técnica de osteosíntesis con tornillos. (40,41)

La vía artroscópica permite confirmar el diagnóstico desde el punto de vista estático y dinámico, medir la separación de la articulación tibioperonea distal, detectar lesiones osteocondrales asociadas, evacuar la hemartrosis, asistir en la reducción de la sindesmosis, de la fractura del maléolo posterior o la artrodesis.

Las ventajas generales de esta modalidad son bien conocidas, entre las que resalta: disminución del periodo posoperatorio, rápida incorporación al proceso de rehabilitación y la estética. Los procedimientos son realizados por lo general en la cámara anterior del tobillo mediante 2 o 3 portales artroscópicos. (42,43,44)

CONSIDERACIONES FINALES

Las lesiones de la sindesmosis tibioperonea distal son frecuentes. Los estudios tomográficos ofrecen ventajas al determinar la extensión de la fractura del maléolo posterior y permiten la planificación quirúrgica. Las fracturas del maléolo posterior son inestables al analizar los elementos anatómicos. La fijación funcional de la sindesmosis ofrece mejores resultados que la rígida. La vía artroscópica ofrece múltiples ventajas diagnósticas y terapéuticas.

REFERENCIAS BIBLIOGRÁFICAS

1. Corte-Real N, Caetano J. Ankle and syndesmosis instability: consensus and controversies. *EFORT Open Rev* [Internet]. 2021 Jun [citado 20 Nov 2022]; 6(6):420-431. DOI: <https://doi.org/10.1302/2058-5241.6.210017>
2. Hagemeijer NC, Elghazy MA, Waryasz G, Guss D, DiGiovanni CW, Kerkhoffs GM. Arthroscopic coronal plane syndesmotic instability has been over-diagnosed. *Knee Surg Sports Traumatol Arthrosc* [Internet]. 2021 [citado 20 Nov 2022]; 29:310-323. DOI: <https://doi.org/10.1007/s00167-020-06067-5>
3. Xie W, Lu H, Quan Y, Liu Y, Fu Z, Zhang D, *et al.* Morphological analysis of posterior malleolar fractures with intra-articular impacted fragment in computed tomography scans. *J Orthop Traumatol* [Internet]. 2021 [citado 20 Nov 2022]; 22(1):52. DOI: <https://doi.org/10.1186/s10195-021-00615-6>
4. Baltés TPA, Al-Sayrafi O, Arnáiz J, Al-Naimi MR, Geertsema C, Geertsema L, *et al.* Acute clinical evaluation for syndesmosis injury has high diagnostic value. *Knee Surg Sports Traumatol Arthrosc* [Internet]. 2022 Nov [citado 20 Nov 2022]; 30(11):3871-3880. DOI: <https://doi.org/10.1007/s00167-022-06989-2>
5. Chen KH, Chen CH, Huang YM, Lee HH, Tsuang YH. Injury mechanism affects the stability of suture-button syndesmosis fixation. *J Orthop Surg Res* [Internet]. 2020 Dec [citado 20 Nov 2022]; 15(1):599. DOI: <https://doi.org/10.1186/s13018-020-02141-3>
6. Egol KA, Koval KJ, Zuckerman J. *Handbook of fractures*. 6ed. Philadelphia: Wolter Kluwer; 2020.
7. Chun DI, Cho JH, Min TH, Park SY, Kim KH, Kim JH, *et al.* Diagnostic accuracy of radiologic methods for ankle syndesmosis injury: a systematic review and meta-analysis. *J Clin Med* [Internet]. 2019 Jul [citado 20 Nov 2022]; 8(7):968. DOI: <https://doi.org/10.3390/jcm8070968>
8. Sharif B, Welck M, Saifuddin A. MRI of the distal tibiofibular joint. *Skeletal Radiol* [Internet]. 2020 Jan [citado 20 Nov 2022]; 49(1):1-17. Disponible en: <https://doi.org/10.1007/s00256-019-03260-7>
9. Teramoto A, Shoji H, Anzai K, Kamiya T, Watanabe K, Yamashita T. Tibiofibular space widening assessment with a ball-tipped probe in a syndesmosis injury model. *J Foot Ankle Surg* [Internet]. 2020 Nov-Dec [citado 20 Nov 2022]; 59(6):1215-1218. DOI: <https://doi.org/10.1053/j.ifas.2020.03.024>
10. Hookway S, Lambers A, Page R, Bedi H. The Australian ankle syndesmosis injury survey. *Injury* [Internet]. 2022 Jun [citado 20 Nov 2022]; 53(6):2304-2310. DOI: <https://doi.org/10.1016/j.injury.2022.02.024>



11. Cornu O, Manon J, Tribak K, Putineanu D. Traumatic injuries of the distal tibiofibular syndesmosis. *Orthop Traumatol Surg Res* [Internet]. 2021 Feb [citado 20 Nov 2022]; 107(1S). DOI: <https://doi.org/10.1016/j.otsr.2020.102778>
12. Rudloff MI. Fractures of the lower extremities. En: Azar FM, Beaty JH. *Campbell's Operative Orthopaedics*. 14ed. Philadelphia: Elsevier; 2022. p.2812-2838.
13. Bejarano-Pineda L, Guss D, Waryasz G, DiGiovanni CW, Kwon JY. The syndesmosis, Part I: anatomy, injury mechanism, classification, and diagnosis. *Orthop Clin North Am* [Internet]. 2021 Oct [citado 20 Nov 2022]; 52(4):403-415. DOI: <https://doi.org/10.1016/j.ocl.2021.05.010>
14. Çağlar C, Akçaalan S, Akkaya M. Anatomically fixed posterior malleolar fractures in syndesmosis injuries without transsyndesmotic screw fixation. *Foot Ankle Int* [Internet]. 2022 Apr [citado 20 Nov 2022]; 43(4):486-494. DOI: <https://doi.org/10.1177/10711007211060067>
15. Sin YH, Lui TH. Arthroscopically assisted reduction of sagittal-plane disruption of distal tibiofibular syndesmosis. *Arthrosc Tech* [Internet]. 2019 Apr [citado 20 Nov 2022]; 8(5):E521-E525. DOI: <https://doi.org/10.1016/j.eats.2019.01.014>
16. Pogliacomi F, Filippo M de, Casalini D, Longhi A, Tacci F, Perotta R, et al. Acute syndesmotic injuries in ankle fractures: from diagnosis to treatment and current concepts. *World J Orthop* [Internet]. 2021 May [citado 20 Nov 2022]; 12(5):270-291. DOI: <https://doi.org/10.5312/wjo.v12.i5.270>
17. Spennacchio P, Seil R, Gathen M, Cucchi D. Diagnosing instability of ligamentous syndesmotic injuries: A biomechanical perspective. *Clin Biomech (Bristol, Avon)* [Internet]. 2021 Apr [citado 20 Nov 2022]; 84:105312. DOI: <https://doi.org/10.1016/j.clinbiomech.2021.105312>
18. Tourné Y, Molinier F, Andrieu M, Porta J, Barbier G. Diagnosis and treatment of tibiofibular syndesmosis lesions. *Orthop Traumatol Surg Res* [Internet]. 2019 Dec [citado 20 Nov 2022]; 105(8S):S275-S286. DOI: <https://doi.org/10.1016/j.otsr.2019.09.014>
19. Yu GS, Lin YB, Xiong GS, Xu HB, Liu YY. Diagnosis and treatment of ankle syndesmosis injuries with associated interosseous membrane injury: a current concept review. *Int Orthop* [Internet]. 2019 Nov [citado 20 Nov 2022]; 43(11):2539-2547. DOI: <https://doi.org/10.1007/s00264-019-04396-w>
20. White T, Bugler K. Ankle fractures. En: Tornetta P, Ricci WM, Ostrum RF, McQueen MM, McKee MD, Court Brown CM. *Rockwood and Green's Fractures in Adults*. 9ed. Philadelphia: Wolter Kluwer; 2020.
21. Williams C, Momenzadeh K, Michalski M, Kwon JY, Nazarian A, Miller CP. Anatomic and radiographic safe zone for posterior malleolar screw placement. *Foot Ankle Int* [Internet]. 2021 Dec [citado 20 Nov 2022]; 42(12):1598-1605. DOI: <https://doi.org/10.1177/10711007211022747>
22. Grambart ST, Prusa RD, Ternent KM. Revision of the chronic syndesmotic injury. *Clin Podiatr Med Surg* [Internet]. 2020 Jul [citado 20 Nov 2022]; 37(3):577-592. DOI: <https://doi.org/10.1016/j.cpm.2020.03.011>
23. Haraguchi N, Haruyama H, Toga H. Pathoanatomy of posterior malleolar fractures of the ankle. *J Bone Joint Surg Am* [Internet]. 2006 May [citado 20 Nov 2022]; 88(5):1085-1092. DOI: <https://doi.org/10.2106/jbjs.e.00856>
24. Bartoníček J, Rammelt S, Kostlivy, Vaněček V, Klika D, Trešl I. Anatomy and classification of the posterior tibial fragment in ankle

- fracture. Arch Orthop Trauma Surg [Internet]. 2015 Apr [citado 20 Nov 2022]; 135(4):505-516. DOI: <https://doi.org/10.1007/s00402-015-2171-4>
25. Carr JB, Gebhard F. Malleolar fractures and soft tissue injuries of the ankle. En: Browner BD, Jupiter JB, Krettek C, Anderson PA. Skeletal Trauma. 5ed. Philadelphia: Elsevier; 2015. p.2189-2249.
26. Baumbach SF, Böcker W, Polzer H. Open reduction and internal fixation of posterior malleolus fractures. Oper Orthop Traumatol [Internet]. 2021 Apr [citado 20 Nov 2022]; 33(2):112-124. DOI: <https://doi.org/10.1007/s00064-021-00705-y>
27. Tomar L, Govil G, Dhawan P. Isolated posterior malleolar fracture: a case report of a rare presentation with narrative review of literature. Cureus [Internet]. 2022 Jan [citado 20 Nov 2022]; 14(1):e21658. DOI: <https://doi.org/10.7759/cureus.21658>
28. Fernández-Rojas E, Herrera-Pérez M, Vilá-Rico J. Posterior malleolar fractures: Indications and surgical approaches. Rev Esp Cir Ortop Traumatol [Internet]. 2022 Nov [citado 20 Nov 2022]:160-169. DOI: <https://doi.org/10.1016/j.recot.2022.10.019>
29. Elghazy MA, Hagemeyer NC, Guss D, El-Hawary A, Johnson AH, El-Mowafi H, *et al.* Screw versus suture button in treatment of syndesmosis instability: comparison using weightbearing CT scan. Foot Ankle Surg [Internet]. 2021 Apr [citado 20 Nov 2022]; 27(3):285-290. DOI: <https://doi.org/10.1016/j.fas.2021.01.001>
30. Balso C del, Hamam AW, Chohan MBY, Tieszer C, Lawendy AR, Sanders DW. Anatomic repair vs closed reduction of the syndesmosis. Foot Ankle Int [Internet]. 2021 Jul [citado 20 Nov 2022]; 42(7):877-885. DOI: <https://doi.org/10.1177/1071100721990008>
31. Kurtoglu A, Kochai A, Inanmaz ME, Sukur E, Keskin D, Türker M, *et al.* A comparison of double single suture-button fixation, suture-button fixation, and screw fixation for ankle syndesmosis injury: a retrospective cohort study. Medicine (Baltimore) [Internet]. 2021 Apr [citado 20 Nov 2022]; 100(13):e25328. DOI: <https://doi.org/10.1097/md.00000000000025328>
32. Bafna KR, Jordan R, Yatsosky D, Dick S, Liu J, Ebraheim NA. Revision of syndesmosis screw fixation. Foot Ankle Spec [Internet]. 2020 Apr [citado 20 Nov 2022]; 13(2):138-143. DOI: <https://doi.org/10.1177/1938640019843328>
33. Huang CT, Huang PJ, Lu CC, Shih CL, Cheng YM, Chen SJ. Syndesmosis changes before and after syndesmotic screw removal: a retrospective radiographic study. Medicina (Kaunas) [Internet]. 2022 Mar [citado 20 Nov 2022]; 58(3):445. DOI: <https://doi.org/10.3390/medicina58030445>
34. Mercan N, Yildirim A, Dere Y. Biomechanical analysis of tibiofibular syndesmosis injury fixation methods: a finite element analysis. J Foot Ankle Surg [Internet]. 2022 May [citado 20 Nov 2022]; 62(1):P107-114. DOI: <https://doi.org/10.1053/j.jfas.2022.05.007>
35. Gan K, Xu D, Hu K, Wu W, Shen Y. Dynamic fixation is superior in terms of clinical outcomes to static fixation in managing distal tibiofibular syndesmosis injury. Knee Surg Sports Traumatol Arthrosc [Internet]. 2020 Jan [citado 20 Nov 2022]; 28(1):270-280. DOI: <https://doi.org/10.1007/s00167-019-05659-0>
36. Lehtola R, Leskelä HV, Flinkkilä T, Pakarinen H, Niinimäki J, Savola O, *et al.* Suture button versus syndesmosis screw fixation in pronation-external rotation ankle fractures: a minimum 6-year follow-up of a randomised controlled trial. Injury [Internet]. 2021 Oct [citado 20 Nov 2022]; 52(10):P3143-3149. DOI: <https://doi.org/10.1016/j.injury.2021.06.025>



37. Marasco D, Russo J, Izzo A, Vallefucio S, Coppola F, Patel S, *et al.* Static versus dynamic fixation of distal tibiofibular syndesmosis: a systematic review of overlapping meta-analyses. *Knee Surg Sports Traumatol Arthrosc* [Internet]. 2021 Nov [citado 20 Nov 2022]; 29(11):3534-3542. DOI: <https://doi.org/10.1007/s00167-021-06721-6>
38. Yüce A, Misir A, Yerli M, Bayraktar TO, Tekin AÇ, Dedeoglu SS, *et al.* The effect of syndesmotic screw level on postoperative syndesmosis malreduction. *J Foot Ankle Surg* [Internet]. 2022 May-Jun [citado 20 Nov 2022]; 61(3):P482-485. Disponible en: <https://doi.org/10.1053/j.jfas.2021.09.022>
39. Kaiser PB, Bejarano-Pineda L, Kwon JY, DiGiovanni CW, Guss D. The syndesmosis, Part II: surgical treatment strategies. *Orthop Clin North Am* [Internet]. 2021 Oct [citado 20 Nov 2022]; 52(4):417-432. DOI: <https://doi.org/10.1016/j.ocl.2021.05.011>
40. Xu K, Zhang J, Zhang P, Liang Y, Hu JL, Wang X, *et al.* Comparison of suture-button versus syndesmotic screw in the treatment of distal tibiofibular syndesmosis injury: a meta-analysis. *J Foot Ankle Surg* [Internet]. 2021 May-Jun [citado 20 Nov 2022]; 60(3):P555-566. DOI: <https://doi.org/10.1053/j.jfas.2020.08.005>
41. Xu Y, Kang R, Li M, Li Z, Ma T, Ren C, *et al.* The clinical efficacy of suture-button fixation and trans-syndesmotic screw fixation in the treatment of ankle fracture combined with distal tibiofibular syndesmosis injury: a retrospective study. *J Foot Ankle Surg* [Internet]. 2022 Jan-Feb [citado 20 Nov 2022]; 61(1):143-148. DOI: <https://doi.org/10.1053/j.jfas.2021.07.009>
42. Taki M, Suzuki K, Yoshimizu T, Hio N, Hasegawa A. Arthroscopic handlebar technique for the treatment of posterior malleolar fractures. *J Orthop Sci* [Internet]. 2022 Nov [citado 20 Nov 2022]; 27(6):1342-1344. DOI: <https://doi.org/10.1016/j.jos.2022.07.014>
43. Cândido Nishikawa DR, Honda Saito G, Oliveira Junior AS de, Moreira Mendes AA, Piovesana Devito L, Pires Prado M. Clinical outcomes of isolated acute instability of the syndesmosis treated with arthroscopy and percutaneous suture-button fixation. *Arch Orthop Trauma Surg* [Internet]. 2021 Sep [citado 20 Nov 2022]; 141(9):1567-1574. DOI: <https://doi.org/10.1007/s00402-021-03813-3>
44. Shamrock AG, Khazi ZM, Carender CN, Amendola A, Glass N, Duchman KR. Utilization of arthroscopy during ankle fracture fixation among early career surgeons: an evaluation of the American Board of Orthopaedic Surgery Part II oral examination database. *Iowa Orthop J* [Internet]. 2022 Jun [citado 20 Nov 2022]; 42(1):103-108. DOI: <https://pubmed.ncbi.nlm.nih.gov/35821943/>

Declaración de conflicto de intereses:

Los autores declaran que no existen conflictos de intereses respecto a esta investigación.

Contribución de los autores:

Conceptualización: Alejandro Alvarez-López, Valentina Valdebenito-Aceitón.

Análisis formal: Alejandro Alvarez-López, Sergio Ricardo Soto-Carrasco.

Investigación: Sergio Ricardo Soto-Carrasco.



Metodología: Alejandro Alvarez-López, Sergio Ricardo Soto-Carrasco.

Administración del proyecto: Alejandro Alvarez-López, Valentina Valdebenito-Aceitón,

Supervisión: Alejandro Alvarez-López, Sergio Ricardo Soto-Carrasco.

Validación: Alejandro Alvarez-López, Valentina Valdebenito-Aceitón.

Visualización: Alejandro Alvarez-López, Sergio Ricardo Soto-Carrasco.

Redacción-borrador original: Alejandro Alvarez-López, Valentina Valdebenito-Aceitón, Sergio Ricardo Soto-Carrasco.

Redacción-revisión y edición: Alejandro Alvarez-López, Valentina Valdebenito-Aceitón, Sergio Ricardo Soto-Carrasco.

Financiación:

Los autores no recibieron financiación para el desarrollo del presente artículo.

