



Revista Información Científica

ISSN: 1028-9933

Universidad de Ciencias Médicas Guantánamo

Parra-Kindelan, Francisco; Limonta-Mengana, María Antonia; Knight-Fernández, Nancy J.
Resección de astrocitoma fibrilar cerebeloso con apoyo endoscópico. Presentación de un caso
Revista Información Científica, vol. 102, 4150, 2023
Universidad de Ciencias Médicas Guantánamo

DOI: <https://doi.org/10.5281/zenodo.7790524>




Disponible en: <https://www.redalyc.org/articulo.oa?id=551774301019>

- ▶ [Cómo citar el artículo](#)
- ▶ [Número completo](#)
- ▶ [Más información del artículo](#)
- ▶ [Página de la revista en redalyc.org](#)



Sistema de Información Científica Redalyc

Red de Revistas Científicas de América Latina y el Caribe, España y Portugal
Proyecto académico sin fines de lucro, desarrollado bajo la iniciativa de acceso abierto

Resección de astrocitoma fibrilar cerebeloso con apoyo endoscópico. Presentación de un caso**Resection of cerebellar fibrillary astrocytoma with endoscopic support. Case report****Ressecção de astrocitoma fibrilar cerebelar com suporte endoscópico. Apresentação de um caso**Francisco Parra-Kindelan^{I*} , María Antonia Limonta-Mengana^{II} , Nancy J. Knight-Fernández^{II} ^I Hospital General Docente “Dr. Agostinho Neto”. Guantánamo, Cuba.^{II} Universidad de Ciencias Médicas de Guantánamo. Guantánamo, Cuba.***Autor para la correspondencia:** francisco.pkindelan@gmail.com**Recibido:** 11-02-2023 **Aprobado:** 20-03-2023 **Publicado:** 31-03-2023**RESUMEN**

Se presentó paciente femenina de 7 años de edad, con antecedentes de salud aparente, atendida en el Hospital Pediátrico Docente “Pedro Agustín Pérez”, de provincia Guantánamo. Al interrogatorio, la madre refirió semana de evolución con cefalea y vómitos. Cumplió tratamiento con analgésicos y antieméticos sin resolución de dicho cuadro. El estudio de resonancia magnética nuclear de cráneo informó en T1, corte axial, una lesión ocupativa de espacio, hipointensa, de aspecto quístico de fosa posterior, en hemisferio cerebeloso derecho, que comprimía el IV ventrículo, lo que causó una hidrocefalia obstructiva secundaria. Se realizó ventriculostomía con derivación ventriculoperitoneal y resección macroscópica de lesión con apoyo endoscópico. Se confirmó por estudio histopatológico el diagnóstico de astrocitoma fibrilar cerebeloso.

Palabras clave: astrocitoma fibrilar cerebeloso; resonancia magnética nuclear de cráneo; neuroendoscopia

ABSTRACT

A seven years old female patient was evaluated at the Hospital Pediátrico Docente “Pedro Agustín Pérez”, in Guantánamo, with a history of an apparent health situation. The patient’s mother referred a week with headache and vomiting. Patient underwent an analgesics and antiemetics treatment without resolution of symptoms. A magnetic resonance imaging study of the brain showed in T1 scan, in the axial section, a space-occupying, hypointense, and appearance of posterior fossa cystic lesion, in the right cerebellar hemisphere, which was compressing the IV ventricle, causing obstructive hydrocephalus secondary. Ventriculostomy routing ventriculoperitoneal shunt and macroscopic resection of lesion with endoscopic support included was performed. Cerebellar fibrillary astrocytoma was the diagnosis confirmed by histopathological study.

Keywords: cerebellar fibrillary astrocytoma; magnetic resonance imaging of the brain; neuroendoscopy

RESUMO

Paciente do sexo feminino, 7 anos, com histórico aparente de saúde, atendida no Hospital Pediátrico Docente "Pedro Agustín Pérez", na província de Guantánamo. Ao ser questionada, a mãe relatou uma semana de evolução com cefaléia e vômitos. Efetuou tratamento com analgésicos e antieméticos sem resolução dos referidos sintomas. O estudo de ressonância magnética nuclear do crânio relatou em T1, corte axial, lesão hipointensa, expansiva, de aspecto cístico em fossa posterior, no hemisfério cerebelar direito, que comprimia o quarto

ventrículo, causando hidrocefalia obstrutiva secundária. Foi realizada ventriculostomia com derivação ventriculoperitoneal e ressecção macroscópica da lesão com suporte endoscópico. O diagnóstico de astrocitoma fibrilar cerebelar foi confirmado pelo estudo histopatológico.

Palavras-chave: astrocitoma fibrilar cerebelar; ressonância magnética nuclear do crânio; neuroendoscopia

Cómo citar este artículo:

Parra-Kindelan F, Limonta-Mengana MA, Knight-Fernández NJ. Resección de astrocitoma fibrilar cerebeloso con apoyo endoscópico. Presentación de un caso. Rev Inf Cient. 2023; 102:4150. DOI: <https://doi.org/10.5281/zenodo.7790524>

INTRODUCCIÓN

Los tumores intracraneales constituyen el 20 % de todas las neoplasias y la segunda causa de lesión maligna en la edad pediátrica. Son, además, la lesión tumoral sólida más frecuente en la infancia.^(1,2,3)

Aproximadamente el 20 % de estos son astrocitomas y casi la mitad son infratentoriales. Constituyen aproximadamente del 15 % - 25 % de todos los tumores del sistema nervioso central (SNC) del niño. A pesar de su aparición en la población adulta, el 70 % ocurre en los niños, a una edad media del diagnóstico de 7 años.⁽⁴⁾

En el área de Oncología, al hacer referencia a los astrocitomas, se identifican como toda aquella neoplasia o tumor formada principalmente por astrocitos, uno de los principales tipos de células gliales que alimentan y dan soporte a las neuronas. Dicho tumor es una masa de astrocitos que se produce ante un crecimiento y proliferación anómala, patológica y descontrolada de uno de los tipos de tejido glial presentes en el sistema nervioso.^(4,5)

Se clasifican de acuerdo a la Organización mundial de Salud (OMS) en lesiones de bajo grado (I y II) y lesiones de alto grado (III y IV); según la clasificación de Kernohan, las de bajo grado son más frecuentes que las de alto grado en niños.^(5,6)

El tipo histológico más común en los niños es el astrocitoma pilocítico con una incidencia mundial de 4,8 x 100 000 al año y pueden localizarse en cualquier sitio del SNC, pero más común: lóbulo frontal y temporal. Estos astrocitomas son de bajo grado, con un crecimiento aproximadamente de 4,1 mm por año, por lo que los síntomas estarán en dependencia de la localización.



En la población pediátrica mundial y cubana los tumores del sistema nervioso central representan la segunda causa de mortalidad por cáncer, luego de la leucemia.⁽⁷⁾

En Cuba, la tasa de incidencia de pacientes entre 1 y 9 años de edad diagnosticados con astrocitoma cerebral es de 12,6 por cada 100 mil habitantes de esta edad.⁽⁸⁾

La importancia del caso presentado radica en la novedad diagnóstica según la localización y la realización de una minicraniectomía con apoyo endoscópico como ventaja en la resección segura de estos tumores. Por lo que se realiza esta presentación de un caso clínico con el objetivo de describir las principales manifestaciones clínicas, así como los métodos diagnósticos y terapéuticos de un paciente con diagnóstico de astrocitoma fibrilar cerebeloso.

PRESENTACIÓN DEL CASO

Paciente femenina de 7 años de edad, tez blanca, de procedencia rural, diestra, con antecedentes de salud aparente. Fue atendida en interconsulta realizada en el Hospital Pediátrico Docente “Pedro Agustín Pérez”, de Guantánamo, donde hace más menos 8 meses ingresó refiriendo dolor de cabeza de intensidad moderada acompañadas de vómitos no precedidos de náuseas. Refirió el consumo de analgésicos y antieméticos los cuales no surtieron el efecto deseado.

Examen físico del SNC: nada a destacar.

Paciente consciente, orientada en tiempo, espacio y persona. Memoria conservada. Lenguaje claro y coherente. No signos de localización neurológica.

Puntuación de la escala de Glasgow para el coma: 15/15 puntos.

Exámenes complementarios:

Tomografía axial computarizada (TAC) de cráneo: Se observó una lesión en el hemisferio cerebeloso derecho que comprime parcialmente el IV ventrículo con dilatación ventricular secundaria a esta lesión y un índice de Evans en 0,45 en relación a hidrocefalia obstructiva.

Resonancia magnética nuclear (RMN) de cráneo: mostró imagen hipointensa en T1 de aspecto quístico y nodular en hemisferio cerebeloso derecho en relación a tumor cerebral (Figura 1).



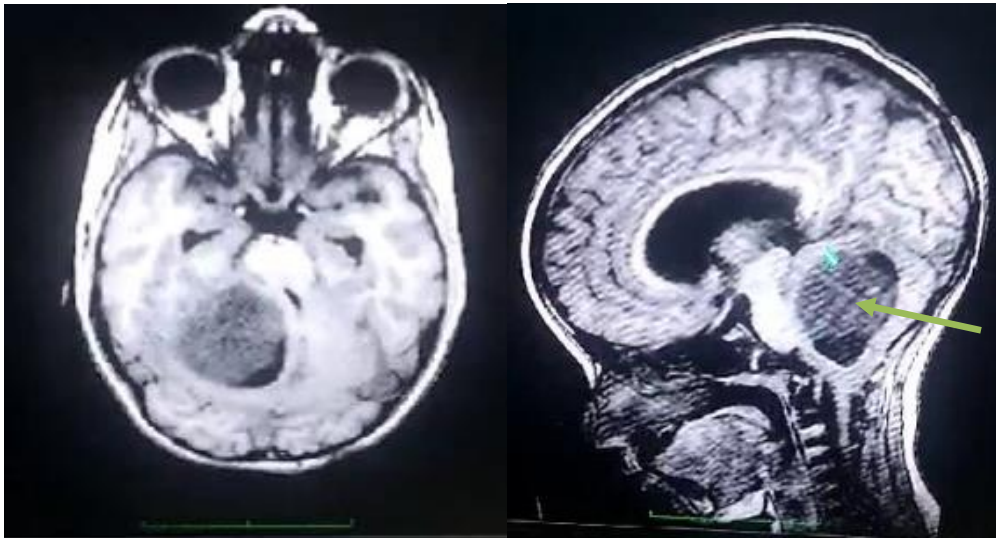


Fig. 1. Estudio de RMN de cráneo simple prequirúrgica. Se señala imagen de aspecto tumoral en el hemisferio cerebeloso derecho que oblitera parcialmente el IV ventrículo y la hidrocefalia secundaria a la compresión.

Después de ser examinada y realizarle exámenes complementarios se decidió en el colectivo la realización de tratamiento quirúrgico, el cual consistió en la realización de dos procedimientos en solo un tiempo quirúrgico. Estos fueron: la realización de una derivación ventrículo-peritoneal para tratar la hidrocefalia causada por la lesión tumoral y una craneotomía de 3x3 cm en fosa posterior y duresctomía.

Durante la intervención quirúrgica se observó lesión de aspecto quístico y nodular, se realizó la resección con apoyo endoscópico (lente endoscópico 0 Karl Storz) del contenido quístico y después el nodular. Se envió una muestra al servicio de Anatomía Patológica para su caracterización histológica (Figura 2).

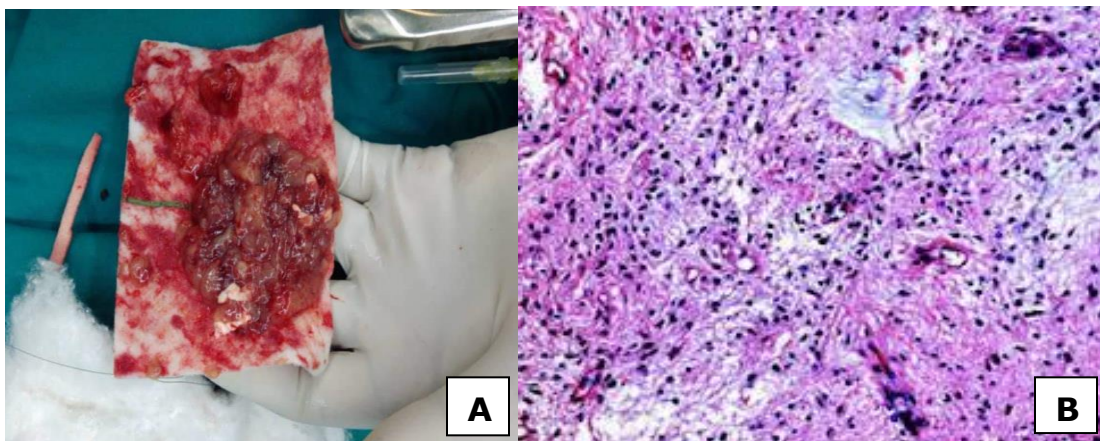


Fig. 2. Muestra de la resección macroscópica total de lesión tumoral (A). Se muestra estudio histopatológico correspondiente a astrocitoma fibrilar donde se observa degeneración microquística, hiper celularidad y atipia nuclear (B).

Diagnóstico por estudio histopatológico: astrocitoma fibrilar cerebeloso grado II.

La paciente presentó diplopía residual al tratamiento quirúrgico, la cual obtuvo su recuperación en tres semanas de rehabilitación, seguida de tratamiento adyuvante y resolución del cuadro clínico inicial (Figura 3). Actualmente se encuentra incorporada a su vida social llevando la misma sin limitaciones o secuelas.

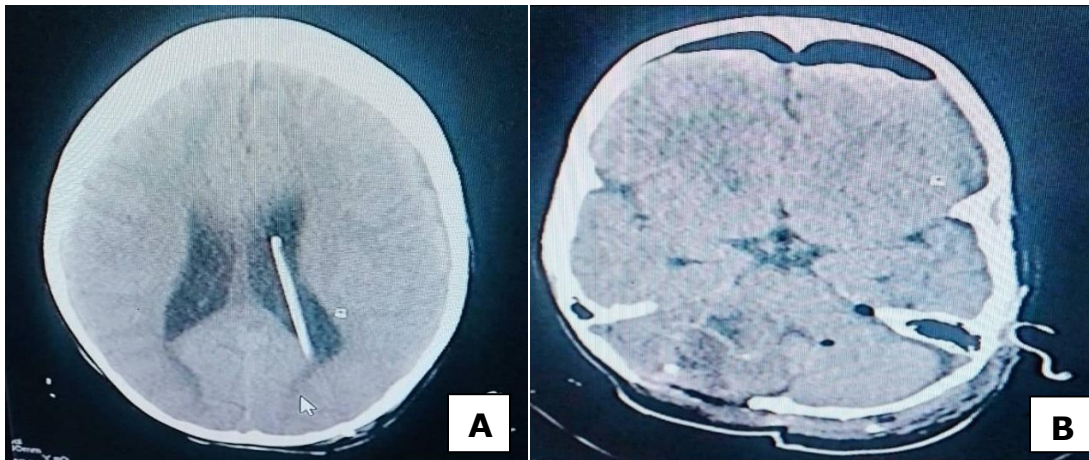


Fig. 3. En la figura (A) se observa el primer tiempo quirúrgico con el sistema de derivación ventrículo peritoneal para la resolución de la hidrocefalia y el alivio de la presión intracraneal. En la figura (B) se muestra estudio de TAC de cráneo simple donde se observa la no presencia de imagen tumoral posquirúrgica y el sitio de la craniectomía mínimamente invasiva.

DISCUSIÓN DEL CASO

Al igual que ocurre con los demás tumores cerebrales, las causas de los astrocitomas son en su mayoría desconocidas; sin embargo, algunos trastornos hereditarios pueden facilitar su aparición como, por ejemplo: la neurofibromatosis. También la infección con el virus Epstein-Barr o la aplicación previa de radioterapia debido a otro tumor parecen ser factores de riesgo para desarrollarlos.⁽⁹⁾

Los astrocitomas son tumores cuyos síntomas pueden variar enormemente en función de la localización o localizaciones en las que aparezcan, si comprimen otras áreas cerebrales, su capacidad proliferativa o si se infiltran en otros tejidos, o si se autolimitan. No obstante, la mayoría de los autores plantean que a nivel general es habitual encontrar la existencia de cefaleas, náuseas y vómitos, somnolencia, fatiga, alteración de la conciencia y confusión.^(10,11,12) Opinión con la que coinciden los investigadores de este estudio, pues secundario al aumento de presión intracraneal se desata un conjunto de mecanismos compensatorios que tras fallar aparecen los signos clínicos del síndrome de hipertensión endocraneana.

Por otro lado, también es relativamente frecuente la aparición de alteraciones de la personalidad, conducta, fiebre y mareos; así como alteraciones de peso sin razones para ello, problemas de percepción, lenguaje, pérdidas de sensibilidad y movilidad e incluso convulsiones. De igual manera, al presentarse en niños, se generen malformaciones que alteran la anatomía craneofacial tanto intracraneal como extracraneal.

En relación al tratamiento temprano, con frecuencia mejora la posibilidad de un buen desenlace clínico. El tratamiento depende del tamaño, tipo de tumor y de su salud general. En este caso, la localización y el uso de la técnica de apoyo endoscópico influyó en los resultados del plan terapéutico que se impuso a la paciente para disminuir la aparición de trastornos relacionados con las recesiones microscópicas extensas.

Los objetivos del tratamiento pueden ser curar el tumor, aliviar los síntomas y mejorar la actividad cerebral o el bienestar. Con frecuencia se requiere la cirugía para la mayoría de los tumores cerebrales primarios. Algunos se pueden extirpar totalmente. En aquellos casos, cuando los tumores están muy profundos dentro del cerebro o se han infiltrado en el tejido cerebral, se puede llevar a cabo la citorreducción quirúrgica, en lugar de extirparlos.⁽¹³⁾

El uso de los medios de magnificación ha constituido una gran ventaja en la resección de estos tipos de lesiones, en especial, el uso del endoscopio, que permite la realización de una craniectomía más pequeña y una visualización amplia de la lesión con la resección segura del componente nodular y quístico hasta las áreas infiltrativas.

El apoyo endoscópico tiene un papel protagónico en la cirugía por mínimo acceso pues alcanza grandes objetivos a través de una pequeña incisión en el cuero cabelludo. Actualmente es la técnica de elección para múltiples lesiones de aspecto tumoral localizadas a nivel de la base del cráneo, como en localizaciones profundas del cerebro. Con esta técnica la manipulación del tejido cerebral evita menos lesiones y, por ende, complicaciones o secuelas posquirúrgicas, así como una mayor diferenciación entre tejido sano y patológico, por lo que se puede delimitar el límite entre ambos tejidos. Todo lo anterior resulta una gran ventaja con respecto a las cirugías convencionales.

El cerebro como estructura principal responsable de la coordinación y control del organismo, que al igual que en las restantes estructuras del cuerpo humano aparecen diferentes enfermedades, el cáncer se convierte en una de las más importantes. Es debido a esto que se realizan una serie de evaluaciones que hacen posible estimar su ubicación y, así, planificar el respectivo abordaje clínico.

En este caso se hizo referencia al astrocitoma fibrilar cerebeloso grado II en una paciente en edad pediátrica a la que se les realizaron dos procedimientos en un solo tiempo quirúrgico, que tuvo como novedad una minicraniectomía con apoyo del endoscopio para la resección del contenido quístico y nodular, lo que constituyó una ventaja al dar resolución del caso clínico presentado inicialmente, así como a la recuperación óptima y una menor estadía hospitalaria de la paciente.

CONSIDERACIONES FINALES

El caso presentado constituyó un referente en la evolución de los pacientes pediátricos con tumores astrocíticos. Es necesario continuar con los esfuerzos en aras de mejorar el tratamiento de los tumores cerebrales en edad pediátrica, pues el uso de los medios de magnificación, fundamentalmente endoscópicos, propician una mejor recesión y minimizan la probabilidad de aparición de síntomas residuales en la manipulación del área afectada.

REFERENCIAS BIBLIOGRÁFICAS

1. Pérez Cruz GC, Molina Vega ES, Colcha González RA. Astrocitoma fibrilar difuso. Recimundo [Internet]. 2019 Dic [citado 18 Jun 2022]; 3(3 ESP):853-75. DOI: [https://doi.org/10.26820/recimundo/3.\(3.Es p\).noviembre.2019.853-875](https://doi.org/10.26820/recimundo/3.(3.Es p).noviembre.2019.853-875)
2. Santos CCT, Mirand CSSP de, Lopes DG, Lima ECA de. Astrocitoma infantil grau II e o deficit da mímica facial. Rev JRG [Internet]. 2018 Dec [citado 18 Jun 2022]; 1(3):103-8. Disponible en: <https://revistajrg.com/index.php/jrg/article/view/189>
3. Blázquez López A, Montes de Oca-Carmenaty M, Rodríguez Hernández O, Leyva Tornés R. Aspectos clínico epidemiológicos de tumores del sistema nervioso central en pacientes pediátricos. Hospital Infantil Sur. Octubre 2015-Octubre 2020. EsTuSalud [Internet]. 2021 [citado 18 Jun 2022]; 2(3): [aproximadamente 8 p.]. Disponible en: <http://www.revestusalud.sld.cu/index.php/estusalud/article/view/51>
4. Aguirre-Cruz L, Rodríguez-Pérez CE, Cruz-Aguilera DL, Acosta-Castillo GI, Ruano-Calderón LA, Martínez-Moreno M, Sotelo J. Epidemiología descriptiva y cambios en la frecuencia de tumores astrocíticos en el Instituto Nacional de Neurología y Neurocirugía de México. Salud Púb Méx [Internet]. 2020 Jun [citado 18 Jun 2022]; 62(3):255-261. DOI: <https://doi.org/10.21149/10680>
5. Herrera EJ, Viano JC, Theaux R, Oulton C, Suarez JC. Nuestra experiencia en biopsia cerebral estereotaxica guiada con tomografía computarizada. Rev Arg Neuroc [Internet]. 1994 [citado 18 Jun 2022]; 8:6-9. Disponible en: <https://www.aanc.org.ar/ranc/files/original/c7825d15695bf1034856fce032b7b592.pdf>
6. Fernández Martín M, García Asensio D, Pardo Zudaire E, Echegoyen Juaristi I, Llodio Uribeetxebarria A, Salvador Pardo E. Utilidad de la RM con tecnicas de alta resolución en el diagnóstico de patología causante de epilepsia infantil. Seram [Internet]. 2018 Nov [citado 18 Jun 2022]. Disponible en: <https://www.piper.espacio-seram.com/index.php/seram/article/view/30>
7. Angeles-Romero AA, Peralta-Velázquez V, Escamilla-Asain G, Aguilar-Escobar VD, Vega-Vega ML, Esmer-Sanch MC. Experiencia en el diagnóstico histopatológico de tumores astrocíticos en el Hospital Infantil Teletón de Oncología. Gac Mex Oncol [Internet]. 2020 Sep [citado 18 Jun 2022]; 19(3):9098. DOI: <https://doi.org/10.24875/j.gamo.19000323>
8. Rodríguez García CI, García Rodríguez SJ, Pérez González N, Méndez Pavón A. Caracterización de pacientes pediátricos con tumores malignos del sistema nervioso central en la provincia Holguín. HolCien [Internet]. 2021 [citado 8 Feb 2023]; 2(2). Disponible en:



<https://revholcien.sld.cu/index.php/holcien/article/view/245>

9. Chávez López JA, García Cisneros R, Zarate Mendez A, Sereno Gómez B. Astrocitoma anaplásico multifocal sincrónico con presentación clínica de hemorragia lobar. Arch Neurocién (Mex) INNN [Internet]. 2016 [citado 18 Jun 2022]; 21(4). Disponible en: <https://www.medigraphic.com/pdfs/arcneu/ane-2016/ane164h.pdf>
10. Rojas Carmenathy S, Castellanos Bertot Y, Massó Rodríguez A. Non-infiltrating medullary astrocytoma. Case presentation. Rev Inf Cient [Internet]. 2019 Oct [citado 18 Jun 2022]; 98(5):640-647. Disponible en: http://scielo.sld.cu/scielo.php?script=sci_arttext&pid=S1028-99332019000500640&lng=es
11. Astudillo Mancero RD, Narváez Álvarez JE, Villagrán Herrero PA, Lafuente González AP. Astrocitoma, diagnóstico y tratamiento. Recimundo [Internet]. 2021 Oct [citado 18 Jun 2022]; 5(4):53-64. DOI: [https://doi.org/10.26820/recimundo/5.\(4\).oct.2021.53-64](https://doi.org/10.26820/recimundo/5.(4).oct.2021.53-64)
12. Tratamiento de los astrocitomas infantiles (PDQ®)—Versión para pacientes - Instituto Nacional del Cáncer. www.cancer.gov. Instituto Nacional del Cáncer; 2010. Disponible en: <https://www.cancer.gov/espanol/tipos/cerebro/paciente/tratamiento-astrocitomas-infantiles-pdq>
13. Merenzon Martín A, Gómez Escalante JI, Prost D, Seoane E, Mazzón A, Rojas Bilbao É. Algoritmo para el diagnóstico integrado de los gliomas 2021. Nuestra experiencia. Medicina (B. Aires) [Internet]. 2022 Ago [citado 18 Jun 2022]; 82(3):370-375. Disponible en: <https://pesquisa.bvsalud.org/portal/resource/pt/biblio-1394453>

Declaración de conflicto de intereses:

Los autores declaran que no existen conflictos de intereses.

Contribución de los autores:

Conceptualización: Francisco Parra-Kindelan.

Análisis formal: Francisco Parra-Kindelan.

Investigación: Francisco Parra-Kindelan, María Antonia Limonta-Mengana, Nancy J. Knight-Fernández.

Metodología: Francisco Parra-Kindelan, María Antonia Limonta-Mengana, Nancy J. Knight-Fernández.

Administración del proyecto: Francisco Parra-Kindelan.

Supervisión: Francisco Parra-Kindelan.

Visualización: Francisco Parra-Kindelan, María Antonia Limonta-Mengana, Nancy J. Knight-Fernández.

Redacción-borrador original: Francisco Parra-Kindelan, María Antonia Limonta-Mengana, Nancy J. Knight-Fernández.

Redacción-revisión y edición: Francisco Parra-Kindelan, María Antonia Limonta-Mengana, Nancy J. Knight-Fernández

Financiación:

Los autores no recibieron financiación para el desarrollo de la presente investigación.

