



Archivos Venezolanos de Farmacología y  
Terapéutica  
ISSN: 0798-0264  
revista.avft@gmail.com  
Sociedad Venezolana de Farmacología Clínica y  
Terapéutica  
Venezuela

## Pesario cervical en embarazo con cérvix corto más mioma uterino: reporte de un caso

Quezada Galindo, José Luis; Garay Garcia, Louciana Marisol; Contreras Garcia, Karina Noemí; Valle Toaquiza, Johanna de los Angeles; Niveló Encalada, Lupe Adriana; Araujo Morocho, Morayma Nataly; Reino Asmal, Edith Paola; Choco Salinas, Sergio Guillermo

Pesario cervical en embarazo con cérvix corto más mioma uterino: reporte de un caso

Archivos Venezolanos de Farmacología y Terapéutica, vol. 37, núm. 1, 2018

Sociedad Venezolana de Farmacología Clínica y Terapéutica, Venezuela

**Disponible en:** <https://www.redalyc.org/articulo.oa?id=55960453012>

Copyright © Sociedad Venezolana de Farmacología y de Farmacología Clínica y Terapéutica. Derechos reservados. Queda prohibida la reproducción total o parcial de todo el material contenido en la revista sin el consentimiento por escrito



Esta obra está bajo una Licencia Creative Commons Atribución-SinDerivar 4.0 Internacional.

## Pesario cervical en embarazo con cérvix corto más mioma uterino: reporte de un caso

Cervical pessary in pregnancy with short cervix plus uterine myoma: A case report

*José Luis Quezada Galindo*  
*Especialista en Ginecología y Obstetricia. Hospital*  
*Misereror-Gualaquiza. Provincia de Morona Santiago.,*  
*Ecuador*  
jose.quezada@saludzona6.gob.ec

Redalyc: <https://www.redalyc.org/articulo.oa?id=55960453012>

*Louciana Marisol Garay Garcia*  
*Médico Especialista en Ginecología y Obstetricia. Hospital*  
*General de Macas, Ecuador*

*Karina Noemí Contreras Garcia*  
*Hospital Misereror-Gualaquiza, Ecuador*

*Johanna de los Ángeles Valle Toaquiza*  
*Hospital Misereror-Gualaquiza. Provincia de Morona*  
*Santiago, Ecuador*

*Lupe Adriana Nivel Encalada*  
*Hospital Isidro Ayora. Provincia de Loja., Ecuador*

*Morayma Nataly Araujo Morocho*  
*Hospital Manuel Ignacio Montero., Ecuador*

*Edith Paola Reino Asmal*  
*Hospital Misereror-Gualaquiza., Ecuador*

*Sergio Guillermo Choco Salinas*  
*Hospital Misereror-Gualaquiza., Ecuador*

### RESUMEN:

La miomatosis uterina puede estar asociada con la gestación, sin embargo, gran parte de los embarazos no sufren mayores perjuicios en caso de ésta de estar presente. La afectación dependerá de la localización de la miomatosis y las dimensiones de la misma. Aunque no se conoce exactamente el crecimiento de esta patología durante el embarazo, los miomas aumentan la morbilidad durante la gravidez, tanto para la madre como para el producto. El ecograma cobra un papel de gran importancia al momento de realizar el diagnóstico y seguimiento. La intervención quirúrgica se contempla cuando se presenta abdomen agudo por un mioma que se complique durante la gravidez. Esta revisión busca establecer la relación entre miomatosis uterina y embarazo, así como los resultados de utilizar un pesario cervical por cérvix corto, lo que permitió la obtención de un producto de 35 semanas al finalizar el embarazo.

**PALABRAS CLAVE:** Miomatosis uterina, embarazo, cérvix corto, pesario cervical.

### ABSTRACT:

Uterine myomatosis may be associated with pregnancy. Fortunately, most pregnancies are not affected by their presence and the degree of involvement depends on the size and location. Although the growth behavior during pregnancy is unknown, fibroids

---

### NOTAS DE AUTOR

jose.quezada@saludzona6.gob.ec

increase the risk of morbidity during pregnancy, not only for the mother but also for the product. Ultrasonography plays a very important central role in diagnosis and monitoring. Surgical treatment should be considered in cases of acute abdomen due to a complicated myoma during pregnancy. The objective of this review is to present the association of uterine myomatosis and pregnancy, as well as the placement of a cervical pessary due to a short cervix, which allowed a 35-week product to be obtained at the end of gestation.

**KEYWORDS:** Uterine myomatosis, pregnancy, short cervix, cervical pessary.

## INTRODUCCIÓN

Los miomas son tumoraciones que suelen tener características benignas con una composición de tejido conjuntivo y músculo liso variante. Estos tumores son los más comunes del aparato reproductivo femenino, con tamaños diversos que van desde milímetros hasta llegar a pesar incluso más de un kilogramo. Los miomas pueden ser muy grandes y causar que el útero se expanda hasta simular el tamaño de un abdomen de 6 a 7 meses de embarazo<sup>1</sup>. Los miomas comparten algunas características con el miometrio normal durante el embarazo, incluyendo la producción incrementada de matriz extracelular y el incremento en la expresión de los receptores para hormonas esteroideas. A pesar de que la etiología precisa se desconoce, las investigaciones han involucrado a los factores hormonales, de crecimiento y genéticos en el desarrollo de estos tumores benignos. Factores hormonales aparentan tener un rol en el desarrollo de los miomas<sup>2</sup>.

Se observa con cada vez más frecuencia una relación entre miomas en el útero y embarazo, lo cual podría deberse a que la edad de las gestantes ha aumentado debido a las exigencias de la vida moderna. También se debe a que, en ocasiones, a pesar de tener diagnóstico previo de miomas, las pacientes deciden ir en contra de la opinión médica y quedar embarazadas. Las complicaciones asociadas pueden ir desde una amenaza de aborto hasta hemorragia obstétrica, lo cual pone en peligro tanto a la madre como al producto. El parto antes de término contribuye a más del 50% de la mortalidad perinatal general; la colocación de un anillo de silicona o pesario es un método con evidencia científica que se ha asociado con una disminución estadísticamente significativa de la incidencia de parto prematuro espontáneo antes de las 37 semanas de gestación en pacientes de riesgo<sup>3</sup>.

Se ha observado en la práctica clínica que aproximadamente el 95% de las pacientes recomendarían esta intervención a otras personas. El ingreso a la unidad de cuidados pediátricos neonatales también se redujo. El pesario es un dispositivo de silicona que se coloca sin necesidad de anestesia dentro de la cavidad vaginal cuya función es cambiar la orientación del canal cervical disminuyendo la presión directa del feto sobre el orificio cervical interno<sup>3</sup>. En el hospital Misereor del cantón Gualaquiza, provincia de Morona Santiago, se han realizado con éxito las primeras asistencias médicas de este tipo en el Ecuador lo cual ha permitido abrir un nuevo abanico de posibilidades para evitar partos prematuros y de alto riesgo.

Se presenta un caso clínico donde coexiste el embarazo con miomatosis uterina, además, al encontrarse acortamiento cervical se decidió colocar un pesario cervical, la paciente evolucionó favorablemente logrando obtener un recién nacido de 35 semanas. En este caso, la paciente desconocía la existencia del mioma previo al embarazo, siendo un hallazgo casual dentro del control ecográfico prenatal.

## CASO CLÍNICO

Paciente de sexo femenino de 35 años, residente en Morona Santiago-Ecuador, con 2 gestas anteriores, 2 partos, 2 hijos vivos, con fecha de última menstruación el 20 de febrero de 2017, acudió al servicio de emergencia a las 15 semanas de gestación por amenaza de aborto. Durante la ecografía obstétrica se evidenció mioma uterino intramural de 7 centímetros de diámetro en pared anterior y cérvix corto por lo que se decide conjuntamente con la paciente la colocación de un pesario cervical más progesterona 200 miligramos vía

vaginal diarios. La paciente presentó un ingreso en el segundo trimestre por dolor abdominal intenso que se atribuyó a degeneración del mioma, recibiendo analgesia y esquema completo de corticoides para acelerar la maduración pulmonar en la semana 24 de gestación, **Figura 1** y **Figura 2**.

Acude nuevamente con 34,2 semanas según fecha de última menstruación por presentar dolor en hipogastrio compatible con contracciones uterinas y salida de líquido en poca cantidad por región genital por lo que se decidió su ingreso. Al examen físico: tensión arterial de 110/70 milímetros de mercurio, pulso 80 por minuto, frecuencia respiratoria de 22 por minuto, temperatura 36,5 grados centígrados, saturación de oxígeno 98%. Paciente tranquila, piel y conjuntivas rosadas, mucosas orales húmedas, faringe normal, cuello simétrico, tórax sin alteración, abdomen globuloso por útero gestante acorde con edad gestacional, en la región genital a la especuloscopia se evidencia salida de líquido a través de orificio cervical, al tacto vaginal se encuentra el cérvix de consistencia intermedia, reblandecido, borrado 60%, dilatado 3 centímetros, polo cefálico plano móvil; extremidades sin alteración; al examen neurológico la paciente se encuentra consciente, orientada en tiempo espacio y persona. Rastreo ecográfico: producto único, vivo, cefálico, dorso derecho, edad gestacional 33,5 semanas, peso 2146 gramos. Biometría Hemática dentro de parámetros normales. Gram y Fresco de secreción vaginal: Leucocitos campo lleno, bacterias ++, Bacilos Gram Negativos ++. Elemental y Microscópico de orina: negativo para infección. Se inicia protocolo de manejo para rotura prematura de membranas pretérmino y se procede a retirar pesario cervical sin complicaciones.

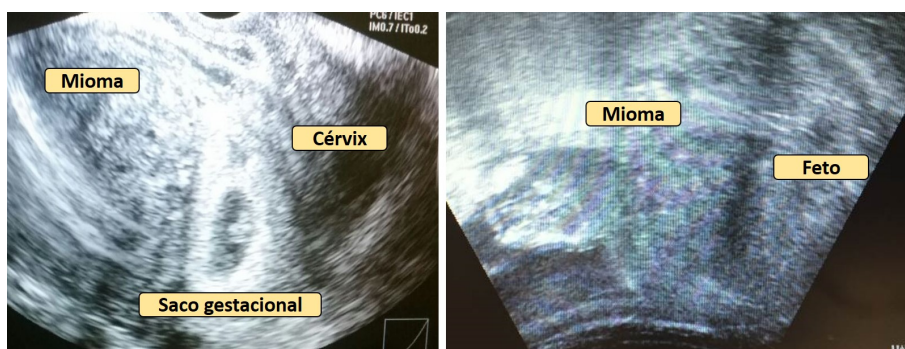


FIGURA 1

Ecografías previa a la colocación del pesario cervical en pacientes con cérvix corto y mioma uterino Hospital Misereor. 2017

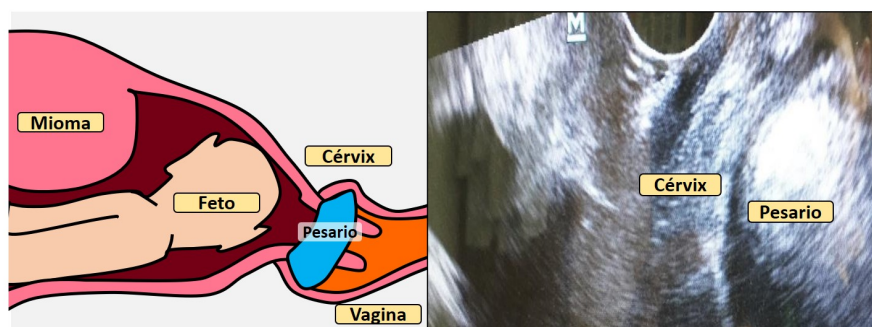


FIGURA 2

Esquema de ecografía que muestra pesario colocado en la paciente. Hospital Misereor. 2017

El día 19 de octubre de 2017 a las 23:25 horas bajo normas de asepsia y antisepsia, previa colocación de campos estériles en posición elegida por la paciente de litotomía, en compañía de su esposo, se atiende parto pre término, distócico, conducido por hipodinamia uterina, obteniéndose recién nacido único vivo, sexo masculino, peso 2340 gramos, talla 48 centímetros, perímetro cefálico 32 centímetros, perímetro torácico 28 centímetros, perímetro abdominal 27 centímetros, perímetro braquial 9 centímetros, edad gestacional

por Ballard 35 semanas, APGAR al primer minuto 9 y a los 5 minutos 9. Rotura de membranas 9 horas anteparto, líquido amniótico claro con grumos en poca cantidad, ligadura oportuna de cordón umbilical, alumbramiento tipo Duncan dirigido a los 7 minutos con placenta y membranas completas. Posteriormente, útero contraído a nivel umbilical. Sangrado aproximado 200 mililitros. Paciente refiere paridad satisfecha por lo que solicita ligadura tubárica que se realiza el 20 de octubre de 2017, dándose el alta sin complicaciones. SCORE MAMA 0.

## DISCUSIÓN

Se estima que aproximadamente el 35-30% de las mujeres sufrirán de miomatosis en algún momento de sus vidas y se ha observado que pueden ser causa única de infertilidad en el 1-3% de estos casos. Sin embargo, se cree que la prevalencia puede ser aún mayor y que la determinación exacta de la misma se dificulta debido a que suelen presentarse de forma asintomática<sup>4</sup>. La edad de mayor incidencia de miomatosis es a partir de los 40 años de edad, la mayor parte de los miomas sintomáticos que requieren intervención quirúrgica se presentan durante la perimenopausia y disminuyen su prevalencia después de ésta<sup>5</sup>.

Debido a que los miomas son el tumor que más frecuentemente se desarrolla en el aparato reproductor femenino, su hallazgo durante el embarazo es relativamente frecuente, especialmente considerando que en las últimas décadas la edad a la que las mujeres deciden embarazarse ha ido en ascenso. Se estima que la prevalencia de miomas durante el embarazo se encuentra entre 0,3 y 2,6%, existiendo complicaciones durante el embarazo en 10% de estos casos<sup>6</sup>.

Entre los factores de riesgo para miomatosis uterina se encuentran la edad (quinta década de la vida), menarquia temprana, embarazo temprano y obesidad, lo cual implica exposición a estrógenos en mayor medida<sup>7</sup>. Asimismo, existen factores genéticos y epigenéticos que pueden influir en el desarrollo de dichos tumores, pudiendo observar entre estos últimos el hábito tabáquico, realizar ejercicio y bajo porcentaje de grasa corporal como factores protectores<sup>8</sup>.

En gran parte de los casos, los miomas tienen un comportamiento asintomático, por lo que es común el hallazgo incidental al realizar un ultrasonido al sospechar embarazo. La sintomatología es dependiente principalmente de su ubicación. Los miomas pueden encontrarse inmediatamente debajo del revestimiento endometrial (submucosos) en cuyo caso se observan alteraciones endometriales, debajo de la serosa uterina (subseroso), o pueden hallarse confinados al miometrio (intramurales), pudiendo producir irritación del mismo. Independientemente de su ubicación y dependiendo de su tamaño, pueden causar alteraciones mecánicas, así como déficit del flujo sanguíneo<sup>9</sup>.

La ultrasonografía es el estudio de elección para el diagnóstico y caracterización de los miomas, de bajo costo y alta accesibilidad, el cual permite determinar el tamaño, localización y el número de los mismos, así como su vascularización y si existe alguna relación con la inserción de la placenta<sup>10</sup>. Sin embargo, difícilmente permitirán diferenciar si el tumor posee características benignas o malignas. La resonancia magnética puede ser un método alternativo a ser utilizado al momento de diferenciar los leiomiomas del engrosamiento fisiológico de la pared uterina que ocurre durante la gestación así como ciertos marcadores en dicho estudio pueden colaborar con la clasificación de benignidad o malignidad de dichos tumores<sup>11</sup>.

Se ha determinado una mayor presencia de receptores para hormonas reproductivas femeninas en el tejido de miomas uterinos, indicando la posibilidad de un rol hormonal en el crecimiento de los mismos. Esto se puede comprobar al observar una mayor incidencia de miomatosis en mujeres con menarquia y embarazos tempranos, así como una regresión de los mismos en mujeres post-menopáusicas<sup>7</sup>. También, se ha observado que la unidad feto-placentaria produce citoquinas y factores de crecimiento que pueden incidir en el crecimiento de los miomas durante el primer trimestre del embarazo, así como la posibilidad de un rol importante de la hormona de crecimiento en el desarrollo de estos tumores durante dicho período<sup>12</sup>.

La literatura respecto al segundo y tercer trimestre del embarazo es controvertida, sin embargo, se ha reportado que el crecimiento se detiene durante este período, siendo los más propensos a crecer aquellos con un tamaño mayor a 5 cm. Es importante acotar que se ha observado que una importante proporción de los miomas reducen su tamaño durante el puerperio. Algunos estudios reportan que este porcentaje asciende a 90% al evaluar a los 3 y 6 meses posteriores al parto<sup>13</sup>.

Como ha sido mencionado previamente, los miomas juegan un rol importante en la prevalencia de infertilidad. Sin embargo, en caso de darse la gestación, se ha observado que la presencia de miomas aumenta el riesgo de complicaciones del embarazo<sup>14</sup>. Se ha observado un riesgo aumentado de aborto, parto prematuro, cesárea debido a presentación desfavorable del producto, dolor pélvico y hemorragia post parto. Sin embargo, es importante recalcar que dichas complicaciones dependerán de la ubicación del mioma y su relación con la placenta<sup>15</sup>.

Además, los miomas submucosos aparentan interferir con la implantación placentación y embarazo debido a distorsión mecánica de la cavidad uterina. Por otra parte, los miomas retroplacentarios han sido asociados a mayor índice de aborto, restricción del crecimiento intrauterino, rotura de placenta y hemorragia posparto. Aunque raros, los miomas cervicales pueden causar complicaciones que van desde las infecciones hasta la necesidad de realizar una histerectomía<sup>12</sup>.

Con respecto al tratamiento, la actitud expectante es la de elección ante la presencia de miomas durante el embarazo, indicándose intervención solo cuando alguna complicación obstétrica se presente. En pocas ocasiones es necesario el tratamiento quirúrgico<sup>16</sup>. La miomectomía no se encuentra indicada en mujeres embarazadas, incluso en casos de sangrado, necrosis o amenaza de parto pretérmino asociada al fibroma. Sin embargo, se puede realizar la miomectomía durante la cesárea en caso de considerarse necesario, sin que esto haya indicado mayor morbilidad para las pacientes<sup>17</sup>. Un factor importante a considerar es la rotura uterina posterior a miomectomía laparoscópica realizada previo al embarazo, recomendándose en mujeres con miomas mayores a 5 cm o con miomas intramurales profundos la ablación con radiofrecuencia térmica por encima de la miomectomía laparoscópica para evitar dicha complicación<sup>18</sup>.

Por otra parte, la embolización de la arteria uterina es una alternativa a la miomectomía. Es un procedimiento percutáneo, guiado por imagen que involucra la colocación de un catéter angiográfico dentro de las arterias uterinas a través de la arteria femoral para inyectar agentes embolizantes dentro de las mismas hasta que el flujo disminuya, lo cual ocasiona la reducción y necrosis del mioma. La embolización de la arteria uterina parece ser una excelente opción terapéutica para aquellas mujeres con miomas sintomáticos, especialmente en aquellas que desean evitar la cirugía. Sin embargo, se encuentra absolutamente contraindicada durante la gestación y en mujeres que desean conservar su fertilidad<sup>19</sup>.

En el presente caso se presentaron complicaciones citadas por la bibliografía consultada como degeneración del mioma, rotura prematura de membranas pre término e hipodinamia uterina<sup>13</sup>. Es necesario resaltar que se colocó un pesario cervical por encontrar cérvix corto en la ecografía de control. Luego del parto se obtuvo un recién nacido de 35 semanas. Esto es similar a lo observado en el estudio realizado por Gupta y cols., quienes utilizaron el pesario como método para prevenir partos pretérmino y lo compararon con el uso de progesterona vaginal, obteniendo que este es un método que permitió una menor incidencia de partos antes de las 32 semanas<sup>20</sup>. Actualmente es el único caso de estas características reportado hasta el momento en el país de lo que podemos conocer oficialmente.

Las ventajas del uso de pesario en relación a otros métodos son el bajo costo y la mínima intervención para la colocación pues no se necesita anestesia ni cirugía, no genera molestias mayores ni efectos secundarios. Una vez en su sitio actúa como un tapón, disminuyendo la presión que ejerce el feto sobre el cuello uterino al cambiar la orientación de este. Idealmente una vez alcanzadas las 37 semanas de gestación, el anillo debe ser retirado para que la mujer pueda producirse un parto vaginal normal. Es importante resaltar el costo elevado que tienen las unidades de cuidados intensivos neonatales y la dificultad que implica trasladar a pacientes

con amenaza de parto prematuro a unidades de mayor nivel, por lo que el disponer de otra alternativa para prevenir partos prematuros en hospitales básicos es de vital importancia.

## REFERENCIAS BIBLIOGRÁFICAS

1. Bulun SE. Uterine fibroids. *N Engl J Med*. 3 de octubre de 2013;369(14):1344-55.
2. Ikkena DE, Bulun SE. Literature Review on the Role of Uterine Fibroids in Endometrial Function. *Reprod Sci* Thousand Oaks Calif. 1 de enero de 2017;1:1933719117725827.
3. Silver RM, Branch DW. Cervical Pessary to Prevent Preterm Birth. *JAMA*. 19 de diciembre de 2017;318(23):2299.
4. Mettler L, Schollmeyer T, Tinelli A, Malvasi A, Alkatout I. Complications of Uterine Fibroids and Their Management, Surgical Management of Fibroids, Laparoscopy and Hysteroscopy versus Hysterectomy, Haemorrhage, Adhesions, and Complications. *Obstet Gynecol Int*. 2012;2012:791248.
5. Sparic R, Mirkovic L, Malvasi A, Tinelli A. Epidemiology of Uterine Myomas: A Review. *Int J Fertil Steril*. 2016;9(4):424-35.
6. Jhalta P, Negi SG, Sharma V. Successful myomectomy in early pregnancy for a large asymptomatic uterine myoma: case report. *Pan Afr Med J*. 13 de julio de 2016;24:228.
7. Vitale SG, Padula F, Gulino FA. Management of uterine fibroids in pregnancy: recent trends. *Curr Opin Obstet Gynecol*. diciembre de 2015;27(6):432-7.
8. Tinelli A, Malvasi A, editores. *Uterine Myoma, Myomectomy and Minimally Invasive Treatments* [Internet]. Springer International Publishing; 2015 [citado 5 de marzo de 2018]. Disponible en: [//www.springer.com/us/book/9783319103044](http://www.springer.com/us/book/9783319103044)
9. González S, Antonio J, Gutiérrez Machado M. Mioma uterino gigante y embarazo. Presentación de una paciente. *Medicentro Electrónica*. marzo de 2015;19(1):35-7.
10. Khan AT, Shehmar M, Gupta JK. Uterine fibroids: current perspectives. *Int J Womens Health*. 2014;6:95-114.
11. White M, Rahimi S, Garely A. Uterine Smooth Muscle Tumors of Uncertain Malignant Potential (STUMP): Review of Pathophysiology, Classification, Diagnosis, Treatment, and Surveillance. *J Healthc Commun*. 30 de junio de 2017;2(4):40.
12. Milazzo GN, Catalano A, Badia V, Mallozzi M, Caserta D. Myoma and myomectomy: Poor evidence concern in pregnancy. *J Obstet Gynaecol Res*. diciembre de 2017;43(12):1789-804.
13. Ezzedine D, Norwitz ER. Are Women With Uterine Fibroids at Increased Risk for Adverse Pregnancy Outcome? *Clin Obstet Gynecol*. marzo de 2016;59(1):119-27.
14. Parazzini F, Tozzi L, Bianchi S. Pregnancy outcome and uterine fibroids. *Best Pract Res Clin Obstet Gynaecol*. julio de 2016;34:74-84.
15. Bano S, Awan SN, Rahman A. Fibroids in pregnancy; obstetric complications in 3rd trimester. *Prof Med J*. 1 de septiembre de 2017;24(09):1360-4.
16. Leveno KJ, Hauth JC, Rouse DJ, Spong CY. Chapter 40. Reproductive Tract Abnormalities. En: Leveno KJ, Hauth JC, Rouse DJ, Spong CY, eds. *Williams Obstetrics*. 23rd ed. New York: McGrawHill; 2010. p. 901-4.
17. Marret H, Fritel X, Ouldamer L, Bendifallah S, Brun J-L, De Jesus I, et al. Therapeutic management of uterine fibroid tumors: updated French guidelines. *Eur J Obstet Gynecol Reprod Biol*. diciembre de 2012;165(2):156-64.
18. Brucker SY, Hahn M, Kraemer D, Taran FA, Isaacson KB, Krämer B. Laparoscopic radiofrequency volumetric thermal ablation of fibroids versus laparoscopic myomectomy. *Int J Gynaecol Obstet Off Organ Int Fed Gynaecol Obstet*. junio de 2014;125(3):261-5.
19. Pérez-López FR, Omat L, Ceausu I, Depypere H, Erel CT, Lambrinouadaki I, et al. EMAS position statement: management of uterine fibroids. *Maturitas*. septiembre de 2014;79(1):106-16.
20. Fox NS, Gupta S, Lam-Rachlin J, Rebarber A, Klauser CK, Saltzman DH. Cervical Pessary and Vaginal Progesterone in Twin Pregnancies With a Short Cervix. *Obstet Gynecol*. abril de 2016;127(4):625-30.

